

Colecistitis aguda alitiásica en pediatría, una causa infrecuente de abdomen agudo

Acute acalculous cholecystitis in children, a rare cause of acute abdomen

Garrido Márquez I, Moya Sánchez E, Pérez Naranjo P

Hospital Universitario Clínico San Cecilio, Granada.

RESUMEN

La colecistitis aguda consiste en una inflamación de la vesícula que normalmente va asociada a litiasis o barro biliar, pero que en determinadas ocasiones aparece estando la vesícula vacía (alitiásica). Si bien en la población pediátrica es una patología infrecuente, hasta el 30% de las colecistitis agudas infantiles son alitiásicas. La sintomatología y el diagnóstico son similares a los casos adultos, siendo la prueba de elección la ecografía abdominal, con hallazgos típicos de engrosamiento parietal y vesícula hidrópica. El tratamiento inicial será conservador, reservándose la cirugía para los casos más avanzados y con complicaciones.

Palabras clave: colecistitis aguda alitiásica, pediatría, ecografía.

CORRESPONDENCIA

Elena Moya Sánchez
Hospital Universitario Clínico San Cecilio
18016 Granada
elemoya89@gmail.com

XREF

Fecha de recepción: 19-10-20
Fecha de aceptación: 08-04-21

ABSTRACT

Acute cholecystitis consists of an inflammation of the gallbladder that is normally associated with lithiasis or gallbladder sludge, but that on certain occasions appears when the gallbladder is empty (alithiasic). Although it is a rare pathology in the pediatric population, up to 30% of childhood acute cholecystitis are alithiasic. Symptoms and diagnosis are similar to adult cases, with abdominal ultrasound being the test of choice, with typical findings of parietal thickening and hydropic vesicle. Initial treatment will be conservative, reserving surgery for the most advanced cases and those with complications.

Key words: acute acalculous cholecystitis, pediatrics, ultrasound.

CASO CLÍNICO

Presentamos el caso de una niña de 13 años que acudió por presentar dolor abdominal en hipocondrio derecho de dos días de evolución, con fiebre de hasta 39 grados. No asociaba vómitos ni diarrea.

A la exploración se encontró el abdomen blando y depresible con dolor selectivo y defensa en hipocondrio derecho. Analíticamente

CITA ESTE TRABAJO

Garrido Márquez I, Moya Sánchez E, Pérez Naranjo P. Colecistitis aguda alitiásica en pediatría, una causa infrecuente de abdomen agudo. Cir Andal. 2021;32(2):192-94. DOI: 10.37351/2021322.18

destacó leucocitosis con neutrofilia, encontrándose el resto de parámetros en rango de normalidad.

Ante estos síntomas clínicos se realizó ecografía abdominal (Figura 1) en la que se visualizó vesícula biliar distendida con engrosamiento e hiperemia parietal y Murphy ecográfico positivo. En su interior no se aprecia barro biliar ni litiasis. Estos hallazgos son característicos de colecistitis aguda alitiásica. Se procedió a tratar de forma conservadora mediante antibioterapia empírica (cefotaxima y metronidazol), analgesia y dieta absoluta.

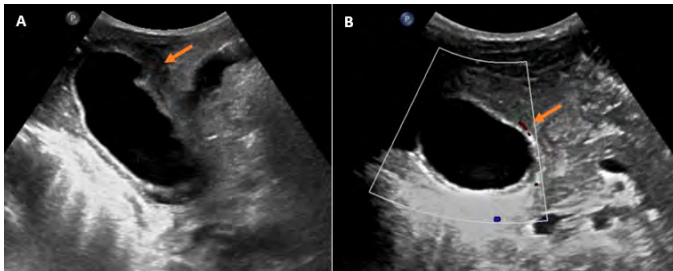


Figura 1

Ecografía abdominal realizada inicialmente, en la que se aprecia aumento del grosor parietal vesicular, más marcado en fundus (A) asociado a edema e hiperemia parietal (B) (flechas).

La paciente persistió con dolor abdominal de predominio en hipocondrio derecho tras tres días de evolución con tratamiento médico, por lo que se realizaron ecografía y TC abdominal de control (Figura 2). Se observó la persistencia de los signos de colecistitis aguda, con aumento de los cambios inflamatorios: hidrops vesicular, mayor engrosamiento parietal y edema perivesicular.

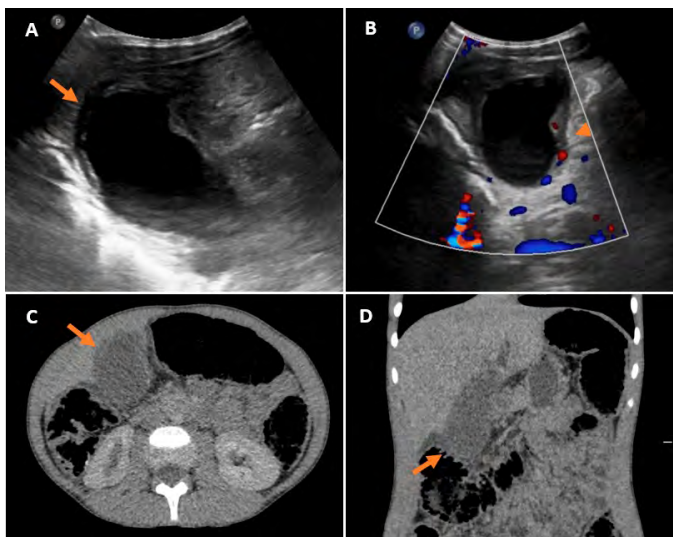


Figura 2

Ecografía abdominal (A y B) realizada a los 3 días de evolución tras tratamiento conservador, en las que se aprecia aumento del grosor parietal (flecha) y de la hiperemia (cabeza de flecha) con respecto a figura 1. TC abdominopélvico con contraste intravenoso axial (C) y coronal (D) en el que se confirma el hidrops vesicular, el engrosamiento parietal y edema.

Debido a la persistencia de la clínica y al empeoramiento radiológico, se procedió a realizar colecistectomía, con diagnóstico anatomopatológico posterior de colecistitis aguda.

DISCUSIÓN

La colecistitis aguda alitiásica (CAA) se define como la inflamación de la vesícula biliar en ausencia de cálculos. Representa el 5-10% de todos los casos de colecistitis aguda en adultos, siendo una entidad muy infrecuente en niños (1,3 casos pediátricos por cada 1.000 casos en adultos, y de éstas el 30-50% son alitiásicas)¹.

La existencia de CAA en niños es bien reconocida desde hace tiempo, en concreto, en 1968 Marks et al. describieron dos casos de esta patología en niños, y reportaron una prevalencia del 30% en la infancia². En la actualidad, se estima un porcentaje algo mayor de casos pediátricos, estando la mayoría asociados a infecciones sistémicas (fiebre tifoidea, escarlatina, sarampión, VIH, citomegalovirus o virus de Epstein-Barr), aunque también se ha descrito asociada al uso de nutrición parenteral, posquirúrgicos, quemaduras extensas y tras traumatismos.

En relación a su patogenia, se ha estipulado un origen multifactorial, destacando la estasis biliar y la insuficiencia vascular de la vesícula en contexto de sepsis o antecedente traumático como los principales factores implicados³.

Su clínica es variable, si bien es muy similar a la colecistitis aguda litiásica, existiendo fiebre mayor de 38 °C en un 65% de los casos, dolor localizado en hipocondrio derecho en un 70% y difuso en el 30% de pacientes, que puede asociarse con distensión abdominal, náuseas, vómitos, entre otros. El signo de Murphy puede encontrarse igualmente³.

Para llegar al diagnóstico, aunque la tomografía computarizada ofrece una descripción anatómica más detallada, el seguimiento ecográfico en la edad pediátrica es más rentable para determinar la necesidad de intervención quirúrgica debido a la ausencia de radiación. Será necesario realizarla precozmente para así evitar las posibles complicaciones asociadas (gangrena y perforación), que son más frecuentes en esta enfermedad que en las colecistitis litiásicas¹. Los hallazgos y criterios diagnósticos de la CAA son los mismos que en el caso de la colecistitis aguda litiásica: aumento del grosor de la pared vesicular (>3.5 mm), líquido pericolecistítico, presencia de membrana mucosa y distensión de la vesícula biliar. La presencia de al menos dos de estos criterios, junto con la ausencia de cálculos, apoyará el diagnóstico en la edad pediátrica⁴.

Aunque durante muchos años el tratamiento estándar era la colecistectomía, ésta no está libre de morbimortalidad (9-66 %) y ahora se acepta que en niños con CAA incipiente el tratamiento conservador inicial es seguro y eficaz, reservando cirugía para las complicaciones como la gangrena o perforación⁵.

La mortalidad de la CAA depende de la condición médica subyacente, variando desde el 90% en pacientes críticamente enfermos, hasta el 10% en pacientes ambulatorios, pero siempre mayor que el 1% de la colecistitis litiásica⁵. La causa habitual de muerte inmediata en esta patología es la sepsis con síndrome de

disfunción orgánica múltiple, mientras que las causas inusuales de muerte en CAA incluyen hemorragia del hígado y embolia biliar pulmonar³.

CONCLUSIÓN

La colecistitis aguda alitiásica es una entidad rara que se puede observar en la edad pediátrica, principalmente asociada a cuadros infecciosos. El diagnóstico precoz con una adecuada sospecha clínica y la realización de ecografía abdominal es fundamental para instaurar un tratamiento conservador que evite ulteriores complicaciones o realización de colecistectomía en caso de ausencia de respuesta al tratamiento médico.

BIBLIOGRAFÍA

1. Gautreaux Minaya S, Mora Matilla M, Iglesias Blázquez C, Lorenzo G, Rodríguez Fernández L. Colecistitis aguda alitiásica en paciente sin enfermedad subyacente. *An Pediatr (Barc)* 2013; 81: 271-272.
2. Poddighe D, Tresoldi M, Licari A, Marseglia GL. Acalculous acute cholecystitis in previously healthy children: general overview and analysis of pediatric infectious cases. *Int J Hepatol* 2015; 2015:459608.
3. Cárdenas Quirós MF. Colecistitis aguda alitiásica. *Rev Med Sinerg* 2018; 3: 3-8.
4. Poddighe D, Sazonov V. Acute acalculous cholecystitis in children. *World J Gastroenterol* 2018; 24: 4870-4879.
5. Blasco Alonso J, Santiago García-Caro E, Gil Gómez R, Jiménez Alcántara C, Sánchez Yáñez P, Milano Manso G. Colecistitis aguda alitiásica en pediatría. Una patología no tan rara. *Rev Esp Enferm Dig* 2014; 106:487-490.