

## Apendicolito libre postapendicectomía

Hubert James Mendoza Rojas\* <sup>1,2,a,b</sup>

### RESUMEN

El apendicolito libre postapendicectomía es una complicación rara que puede ocurrir como consecuencia de la salida del apendicolito del apéndice debido a una perforación previa o al no identificar el apendicolito. El fecalito generalmente se vuelve sintomático con el tiempo, debido a la formación de un absceso, obstrucción intestinal, trayecto fistuloso o inflamación del muñón apendicular. Se describen dos casos de apendicolito libre postapendicectomía. Caso 1: mujer de 23 años, que fue sometida a una apendicectomía un día antes, ingresó por emergencia por presentar dolor en el hipogastrio. En la tomografía computarizada (TC) se evidenció un apendicolito libre en la fosa iliaca derecha, y en la laparoscopia diagnóstica se observaron abscesos intraabdominales y un apendicolito libre en el muñón apendicular. Caso 2: varón de 77 años de edad, que fue operado de apendicitis aguda causada por apendicolitos, presentó distensión abdominal al sexto día del posoperatorio. La TC reveló obstrucción intestinal y la presencia de apendicolito libre a nivel de las interasas intestinales; en la reintervención quirúrgica se evidenció erosión del mesenterio por causa del apendicolito. En ambos casos, los pacientes evolucionaron favorablemente después de las reoperaciones. Se desconoce actualmente la incidencia del apendicolito libre después de una apendicectomía, pues se dispone de pocos datos en la literatura a nivel mundial. Por tal motivo es importante la presentación de estos casos, para poder ampliar la casuística y contribuir al conocimiento de los apendicolitos libres postapendicectomía. Asimismo, permite evidenciar sus complicaciones si no son removidos precozmente y cómo prevenirlos. Conclusión: los apendicolitos libres postapendicectomía deben extraerse precozmente para evitar complicaciones.

**Palabras clave:** Apendicitis; Apendicectomía; Fecalito (Fuente: DeCS BIREME).

## Dropped appendicolith following an appendectomy

### ABSTRACT

Dropped appendicolith following an appendectomy is a rare complication which may occur as a consequence of appendicolith expulsion from the appendix due to a previous perforation or failure to identify the appendicolith. A fecalith generally becomes symptomatic over time, as a result of abscess formation, intestinal obstruction, fistula tract or inflammation of the appendiceal stump. Two cases of dropped appendicolith following an appendectomy are described hereinbelow. Case 1: A 23-year-old female patient, who underwent an appendectomy the previous day, was admitted to the emergency room due to hypogastric pain. A computed tomography (CT) scan revealed a dropped appendicolith in the right iliac fossa, and a diagnostic laparoscopy showed intra-abdominal abscesses and a dropped appendicolith in the appendicular stump. Case 2: A 77-year-old male patient, who underwent surgery for acute appendicitis caused by appendicoliths, showed abdominal distension on the sixth postoperative day. The CT scan revealed intestinal obstruction and a dropped appendicolith at bowel loops. In the surgical reintervention, erosion of the mesentery caused by the appendicolith was evidenced. Both patients progressed after the reoperations. The incidence of dropped appendicolith following an appendectomy is currently unknown since few data are available in the literature worldwide. Therefore, it is important to present these cases to expand the casuistry, learn more about dropped appendicoliths following an appendectomy, demonstrate their complications if they are not removed early and show how to prevent them. In conclusion, dropped appendicoliths following an appendectomy must be removed early to avoid complications.

**Keywords:** Appendicitis; Appendectomy; Fecal Impaction (Source: MeSH NLM).

---

1 Universidad César Vallejo, Escuela de Medicina. Trujillo, Perú.

2 Hospital III de Emergencias Grau - EsSalud. Lima, Perú.

a Médico especialista en Cirugía General.

b Doctor en Medicina.

\*Autor corresponsal.

## INTRODUCCIÓN

La apendicitis aguda es la emergencia quirúrgica más frecuente <sup>(1)</sup>, y una de sus causas es la obstrucción que se genera cuando un lito obstruye el lumen apendicular <sup>(2)</sup>. Los apendicolitos, también conocidos como fecalito, coprolito, estercolito, se encuentran incidentalmente en hasta el 32 % de la población asintomática <sup>(3,4)</sup>. Los apendicolitos suelen ser pequeños <sup>(5)</sup>, los que miden  $\geq 5$  mm o son múltiples se asocian con apendicitis aguda y con tasas más altas de perforación apendicular <sup>(2,3)</sup>.

El apendicolito se compone de heces firmes, depósitos minerales, grasas, sales inorgánicas (fosfato de calcio) y residuos orgánicos. Su dureza está directamente relacionada con la cantidad de calcio que contiene <sup>(4)</sup>. No existe una correlación conocida entre el apendicolito y la malignidad apendicular <sup>(6)</sup>.

El apendicolito libre, caído o retenido postapendicectomía, es una complicación rara que puede ocurrir como consecuencia de la salida del apendicolito del apéndice debido a una perforación previa o al no identificar el apendicolito <sup>(4,7,8)</sup> o a la extracción forzada a través del puerto umbilical durante la apendicectomía laparoscópica <sup>(4)</sup>. Las complicaciones asociadas con apendicolitos libres han sido más prevalentes con el uso de la apendicectomía laparoscópica <sup>(8)</sup>.

Los apendicolitos libres se encuentran con mayor frecuencia en la región paracecal <sup>(9)</sup>, pelvis o espacio de Morrison. El neumoperitoneo, la irrigación y el posicionamiento utilizado durante la laparoscopia pueden provocar que el apendicolito se mueva a sitios inusuales <sup>(10)</sup>. La revisión de la literatura muestra que un fecalito puede quedar libre en cualquier parte de la cavidad abdominal, como en el intestino <sup>(11)</sup>, saco de Douglas, saco rectovesical, trompas de Falopio, espacio perihepático <sup>(9)</sup>, dentro del parénquima hepático <sup>(12-14)</sup>, e incluso localizarse en la región subcutánea <sup>(12,15,16)</sup>, en el compartimento del músculo iliopsoas, la región glútea <sup>(4)</sup> o torácica <sup>(10)</sup>.

En la mayoría de los casos, el fecalito se vuelve sintomático con el tiempo, debido a la formación de un absceso, trayecto fistuloso o inflamación del muñón apendicular (apendicitis del muñón) <sup>(11)</sup>.

El objetivo principal de este reporte de casos es evidenciar las complicaciones de los apendicolitos libres postapendicectomía y la importancia de su remoción temprana.

## CASO CLÍNICO

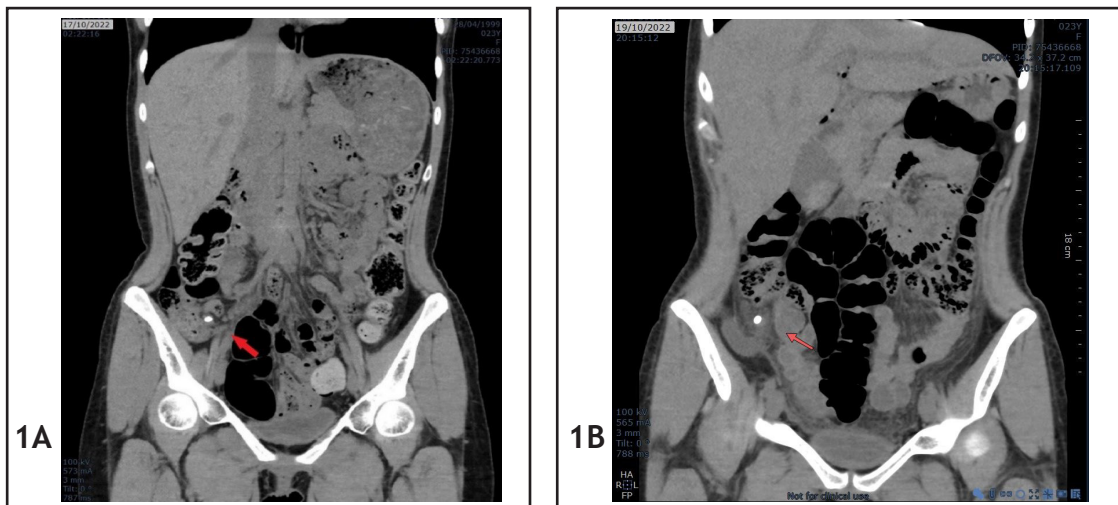
### Caso 1

Se trata de una mujer de 23 años que ingresó a emergencia de un hospital público de Lima, Perú, el 17 de octubre del 2022 (día 1), quejándose de dolor tipo cólico en la fosa iliaca derecha que tenía 4 horas de duración; también informó sobre antecedente de cesárea. Los exámenes revelaron sus leucocitos: 9080/mm<sup>3</sup>; posteriormente, fue diagnosticada de apendicitis aguda por clínica, que se corroboró por una TC (Figura 1A). Ese mismo día se le realizó una apendicectomía laparoscópica, donde se evidenció un apéndice cecal supurado de 7 x 0,9 cm, con líquido purulento de aproximadamente 50 cc de volumen en fondo de saco de Douglas.

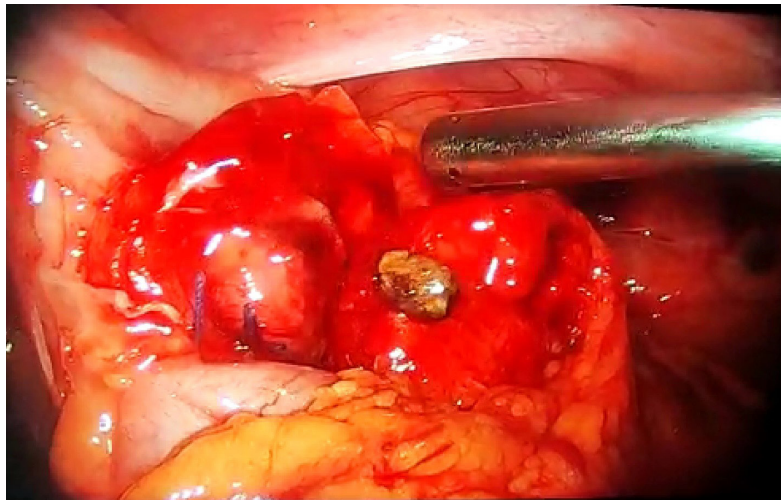
En el posoperatorio, la paciente cursó con evolución favorable, y fue dada de alta al día siguiente de la operación (día 2). En el segundo día postoperatorio (día 3), reingresó a emergencia del mismo hospital por presentar dolor en el hipogastrio, náuseas y vómitos. Se le realizó una TC sin contraste que informó de los hallazgos (19 de octubre) (Figura 1B): “impresiona líquido libre en fondo de saco de Douglas y presencia de apendicolito”. Leucocitos: 6020/mm<sup>3</sup>, proteína C reactiva (PCR): 151,44 mg/L.

El 20 de octubre (día 4) se intervino nuevamente a la paciente, se realizó una laparoscopia diagnóstica, donde se observó líquido seropurulento de aproximadamente 280 cc en fondo de saco de Douglas, parietocólico derecho y subfrénico derecho, múltiples adherencias en cuadrante inferior derecho, apéndice cecal con muñón indemne con 1 coprolito en su interior, el cual fue extraído (Figura 2).

En el posoperatorio, la paciente evolucionó favorablemente, por lo que fue dada de alta al día siguiente de la reintervención quirúrgica (día 5).



**Figura 1.** Tomografías computarizadas del caso 1. (A) Tomografía abdominal preoperatoria, la flecha roja indica el apendicolito. (B) Tomografía abdominal posoperatoria, la flecha roja indica el apendicolito libre.



**Figura 2.** El apendicolito libre extraído del muñón apendicular. A la izquierda de la imagen se aprecia el muñón apendicular ligado con 1 nudo de sutura de ácido poliglicólico.

### **Caso 2**

Se trata de un varón de 77 años de edad que ingresó el 16 de noviembre del 2021 (día 1) a emergencia de un hospital público de Lima. Se quejaba hace 4 días de un dolor en el hipogastrio; con antecedente de hipertensión arterial y colecistectomía. Luego de ser evaluado se llegó al diagnóstico clínico de apendicitis aguda, el cual fue corroborado por una TC que informó de los hallazgos (Figura 3A): “apéndice cecal engrosado en 17 mm con apendicolitos y burbujas de gas en su interior”. Los exámenes revelaron sus leucocitos: 15 290/mm<sup>3</sup>. Entonces, se le programó una apendicectomía laparoscópica. Durante la operación, se evidenció un plastrón apendicular con

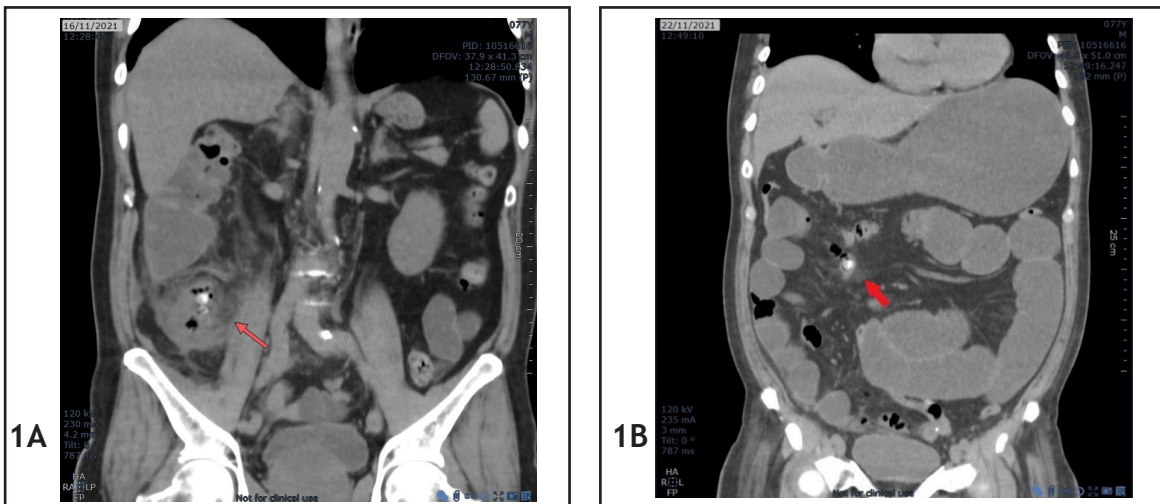
asas intestinales friables, por lo cual se decidió convertir la operación a una apendicectomía abierta. Se realizó la liberación de adherencias, con apertura de la fascia de Told del parietocólico derecho, y se encontró un apéndice cecal de ubicación retrocecal, retroperitoneal, ascendente, necrosado en toda su extensión con mesoapéndice necrosado; se extrajeron 2 coprolitos a nivel de la punta del apéndice, con aspiración del absceso de 15 cc de volumen a ese nivel y apendicectomía. Se colocó un dren Penrose a nivel de muñón apendicular con salida por contraabertura. Se indicó en el posoperatorio ayuno por 3 días, ceftriaxona y metronidazol.

Durante su hospitalización posoperatoria, el paciente cursó con evolución favorable; en el cuarto día posoperatorio (día 5) se inició dieta blanda y al día siguiente (día 6), dieta completa, la cual toleró adecuadamente, con eliminación de flatos y heces. En el sexto postoperatorio (día 7), el paciente presentó eructos y distensión abdominal, por lo cual se le solicitó una TC (Figura 3B), que informó de los hallazgos: “asas intestinales delgadas dilatadas tanto en yeyuno como en íleon proximal con diámetro máximo de 41 mm, con varios niveles hidroaéreos, a descartar adherencias. Llama la atención a este nivel una imagen hiperdensa suelta en grasa peritoneal de 9 mm rodeada de gas, que no fue vista en un control previo, la cual tiene morfología similar al apendicolito, asas gruesas colapsadas”. Con este informe, se realizó una junta médica, y se evaluó el riesgo-beneficio de una segunda intervención quirúrgica versus un manejo médico conservador. Se llegó

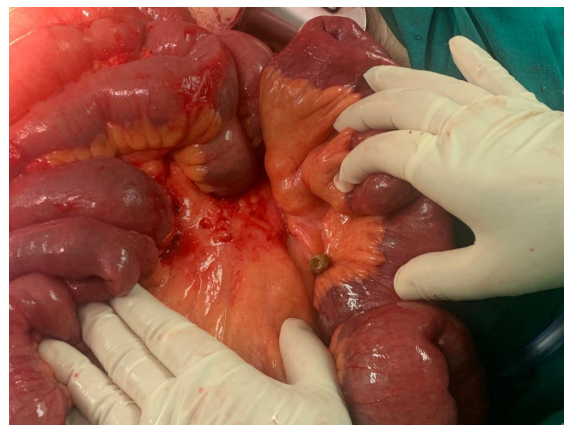
a la conclusión de que la intervención quirúrgica sería lo más beneficioso.

El 23 de noviembre (día 8) se intervino nuevamente al paciente, donde se pudo constatar una obstrucción intestinal por adherencias del íleon proximal a la región parietocólica derecha, con escasa secreción purulenta, aunque no se ubicó el fecalito a ese nivel. Debido a esto, se realizó una revisión sistemática de todo el intestino delgado, en el cual se localizó el apendicolito de 1 cm de diámetro, a nivel del mesenterio del yeyuno a 1 m del ángulo de Treitz, con la erosión del mesenterio causada por el apendicolito (Figura 4).

El paciente evolucionó favorablemente en el posoperatorio, y fue dado de alta al séptimo día de la reintervención (día 15).



**Figura 3.** Tomografías computarizadas del caso 2. (A) Tomografía abdominal preoperatoria, la flecha roja indica el apendicolito. (B) Tomografía abdominal al sexto día posoperatorio, la flecha roja indica el apendicolito libre a nivel de intestinas.



**Figura 4.** Apendicolito libre a nivel del mesenterio. Al lado izquierdo de la figura se evidencian las erosiones que estaba ocasionando.

## DISCUSIÓN

En el primer caso presentado, la paciente desarrolló un absceso intraabdominal como complicación de un apendicolito libre. Se sabe que los apendicolitos libres están fuertemente asociados con la formación de abscesos intraabdominales <sup>(1)</sup>. Esta formación de abscesos se debe a que el apendicolito es potencialmente infeccioso porque alberga bacterias <sup>(4)</sup>. Los sitios de formación de abscesos que están documentados en la literatura son el subhepático, perihepático, pélvico, tubo-ovárico, paracecal, incluso de psoas y glúteo <sup>(4,11,17)</sup>. La línea de tiempo para desarrollar un absceso varía desde unos meses hasta 15 años <sup>(9,18)</sup>, pero para este caso presentado solo bastaron 48 h para desarrollar este absceso intraabdominal, algo que llamó la atención.

El apendicolito libre también puede inducir a una obstrucción mecánica del intestino delgado como un evento temprano <sup>(1)</sup>. Aunque, en el segundo caso presentado, el apendicolito no fue precisamente la causa de la obstrucción, se sospechó inmediatamente de él porque en la literatura existe evidencia de obstrucciones intestinales causadas por apendicolito libre <sup>(1)</sup>. Durante la operación se observó una complicación por apendicolito libre que no está reportada en la literatura, que fue la erosión del mesenterio, y que ocurrió en 6 días.

Ante la sospecha de un apendicolito libre, se recurrió a la TC, ya que se considera el estudio más sensible y específico para el diagnóstico, lo que se realizó en ambos pacientes <sup>(1,14,19)</sup>.

Para la mayoría de cirujanos, el manejo definitivo de un apendicolito libre implica su extracción quirúrgica. De lo contrario, se pueden producir abscesos intraabdominales recurrentes, infección de la herida, formación de fístulas <sup>(4,12,13,15)</sup>. Otro método para extraer un apendicolito libre es mediante el abordaje transcutáneo, indicado para un tamaño <10 mm, que puede ser un método factible y seguro <sup>(9)</sup>.

En oposición a lo mencionado, Albdah (2021) considera un manejo conservador para los apendicolitos libres con dolor crónico o absceso, aunque su estudio solo se basó en 2 pacientes y su seguimiento fue de 1 año <sup>(20)</sup>. Y, como se sabe, las complicaciones pueden aparecer después de varios años. Es por ello que, para prevenir los apendicolitos libres postapendicectomía, varios autores indican que se debe evitar la caída del apendicolito a la cavidad abdominal durante la cirugía, por lo cual se debe realizar una disección cuidadosa, colocando una ligadura doble de la base apendicular (que se ha asociado con menos posibilidades de retención del apendicolito) <sup>(4)</sup>, además de una atención minuciosa en el momento de la sección apendicular y una adecuada coagulación del muñón <sup>(12)</sup>. Durante la extracción

del apéndice, el uso de bolsas reducirá las posibilidades de su caída durante la extracción y la contaminación involuntaria de las heridas del sitio del puerto <sup>(4)</sup>. Igualmente, revisar el muñón apendicular, correderas y pelvis de forma rutinaria <sup>(1)</sup>.

Se desconoce actualmente la incidencia del apendicolito libre después de una apendicectomía, ya sea convencional o laparoscópica, pues se dispone de pocos datos en la literatura mundial <sup>(16)</sup>. Tampoco existe un metaanálisis o revisión sistemática sobre el tema, hasta el momento en el que se realizó el presente trabajo. Babington (2023) pudo recopilar 24 artículos científicos relevantes sobre apendicolitos de toda la literatura disponible, y solo 6 artículos científicos fueron sobre apendicolito libre <sup>(21)</sup>. Por ello, es importante la presentación de estos casos, para poder ampliar la casuística y contribuir al conocimiento de los apendicolitos libres postapendicectomía.

En conclusión, el manejo definitivo de un apendicolito libre postapendicectomía debe ser su extracción precoz para evitar complicaciones.

**Contribuciones del autor:** El autor del presente trabajo realizó la recolección, análisis y redacción del presente artículo.

**Fuentes de financiamiento:** Este artículo ha sido financiado por el autor.

**Conflicto de intereses:** El autor declara no tener ningún conflicto de interés.

## REFERENCIAS BIBLIOGRÁFICAS

- Villalobos EJ, López A, Sainz JC, Murillo A. Absceso subhepático secundario a apendicolito retenido. Reporte de caso. Rev Mex Cir Endoscop. 2017;18(1):40-3.
- Lafleche P, Pillay Y. Acute appendicitis with four apendicoliths: a first case report in the English literature. J Surg Case Rep. 2020;2020(7):rjaa173.
- Wang N, Lin X, Zhang S, Shen W, Wu X. Appendicolith: an explicit factor leading to complicated appendicitis in childhood. Arch Argent Pediatr. 2020;118(2):102-8.
- Albdah A, Aljomah N, Shalhoub M, Zekry A, Beyari N, Bahgat F, et al. Benefits of conservative management of a retained appendicolith after laparoscopic appendectomy: A case series. Int J Surg Case Rep. 2021;82:105925.
- Sagkriotis I, Habib Z, Zardab M. Between a rock and a hard place: retained appendicolith causing a mechanical small bowel obstruction. J Surg Case Rep. 2020;30(9):rjz393.
- Rampersad CA, Rampersad FS, Ramraj PR, Seetahal VV. Case of a Giant Appendicolith. Cureus. 2022;14(2):e22034.
- Ansari FA, Bilal MI, Gondal MUR, Latif M, Iqbal N. Delayed Presentation of a Retained Fecalith. Cureus. 2021;13(6):e15919.
- Ajitha MB, Ramya Y, Sharath KL. Dropped Appendicolith: Complications and Management. Int J Biomed Res. 2015;6(02):65-70.
- Sundararajan L, Prabhu K, Ramesh V, Sankar J. Empyema due to

- Thoracic Migrating Appendicolith. *Indian Pediatr.* 2018;55(7):603-4.
10. Assenza M, Ciccarone F, Santillo S, Mazzarella G, De Meis E, Bracchetti G, et al. Hepatic abscess: An uncommon complication after laparoscopic appendectomy. *Ann Ital Chir.* 2021;10:1-5.
  11. Jamil Y, Reading N. Learning from the radiological findings of dropped gall stone and/or appendicolith (its complication and management strategy). *BJR Case Rep.* 2019;5(2):20180096.
  12. Muyldermans K, Brussaard C, Willekens I, de Mey J. Liver Abscess Due to Dropped Appendicolith after Laparoscopic Appendectomy. *J Belg Soc Radiol.* 2015;99(2):47-9.
  13. Drew Z, Jain D, Mariyappa B. Migrating appendicolith: A retained appendicolith causing recurrent infection and migrating to the skin. *BJR Case Rep.* 2022;7(6):20210093.
  14. Phan D, Goh IY, Mudiua G. Pelvic abscess masquerading as urachal malignancy-a rare presentation of retained appendicolith. *J Surg Case Rep.* 2022;2022(2):rjab597.
  15. Abdullah HMA, Atiq M, Yeager T. Percutaneous removal of a retained appendicolith causing recurrent perihepatic abscesses between the liver and diaphragm. *BMJ Case Rep.* 2019;12(7):e230176.
  16. Singh SC, Weber F, Meyers AB, Reyes C, Epelman M. Perihepatic abscesses caused by dropped appendicoliths in a child. *Radiol Case Rep.* 2018;14(1):1-5.
  17. Ranieri DM, Enzerra MD, Pickhardt PJ. Prevalence of Appendicoliths Detected at CT in Adults With Suspected Appendicitis. *AJR Am J Roentgenol.* 2021;216(3):677-82.
  18. Bašković M, Sović L, Posarić V, Crnjak I. Retained Appendicolith in Children - a Case Report and Literature Review. *Central Eur J Paed.* 2022;18(1):44-9.
  19. Cibulas M, Lao O. Retained appendicolith: Some things work themselves out. *J Pediatr Surg Case Rep.* 2022;81:102260.
  20. Khan MS, Chaudhry MBH, Shahzad N, Khan MS, Wajid M, Memon WA, et al. The Characteristics of Appendicoliths Associated with Acute Appendicitis. *Cureus.* 2019;11(8):e5322.
  21. Babington EA. Appendicoliths, the little giants: A narrative review. *Radiography (Lond).* 2023;29(1):1-7.

### Correspondencia:

Hubert James Mendoza Rojas

Dirección: Avenida Grau 351, Cercado de Lima. Lima, Perú.


Teléfono: +511 992758186

Correo electrónico: hmendozaro@ucvvirtual.edu.pe

Recibido: 09 de enero de 2023

Evaluado: 24 de enero de 2023

Aprobado: 06 de febrero de 2023

© La revista. Publicado por la Universidad de San Martín de Porres, Perú.  
 Licencia de Creative Commons. Artículo en acceso abierto bajo términos de Licencia Creative Commons. Atribución 4.0 Internacional. (<http://creativecommons.org/licenses/by/4.0/>)

### ORCID iDs

Hubert James Mendoza Rojas

 <https://orcid.org/0000-0001-5880-9775>