

Síndrome orbitofrontal en un interno con infracciones por secuestro agravado, violación sexual y muerte de una menor de edad

André Salviatierra* ^{1,a,b}; José Del-Carmen-Sara ^{2,c,d}

RESUMEN

El síndrome orbitofrontal se caracteriza por la ausencia de inhibición, escaso control de impulsos, transgresión de normas sociales y, en determinados casos, con la materialización de conductas delictivas. Se presenta el caso de un interno varón de 18 años con infracciones por secuestro, violación sexual y homicidio de una menor de edad, a quien se evaluó a través de entrevistas y uso del test de Eysenck (Forma B), test de matrices progresivas de Raven, test de la figura compleja de Rey (Forma A), test de percepción de diferencias (Caras-R), test de Stroop (colores y palabras), test Mini-Mental y Cuestionario de cólera, irritabilidad y agresión (CIA). El evaluado muestra un lenguaje y vocabulario de acuerdo con su edad, no presenta problemas orgánicos, ni alteraciones en atención, lenguaje, escritura, lectura, praxias, cálculo, percepción y memoria. Los resultados destacan un coeficiente intelectual superior al término medio con óptimas capacidades cognitivas, temperamento melancólico con pensamientos depresivos, personalidad introvertida con baja sensibilidad a los cambios en el ambiente, escasa sociabilidad, ensimismamiento y evasión. Asimismo, evidencia tendencias perfeccionistas, con cambios emocionales bruscos y dificultad para reorientar patrones conductuales, alta tendencia a la impulsividad y escaso control inhibitorio; elementos característicos de un síndrome orbitofrontal. Finalmente, se destaca el uso de pruebas psicométricas y evaluaciones neuropsicológicas para el diagnóstico del síndrome orbitofrontal, necesarias a incorporar para el adecuado manejo de internos en los centros penitenciarios y/o de rehabilitación que no tienen acceso a estudios de neuroimagen y a partir de los cuales pueden diseñarse programas de intervención estratégicos.

Palabras clave: Lóbulo Frontal; Neuropsicología; Centros de Rehabilitación (Fuente: DeCS BIREME).

Orbitofrontal syndrome in an offender incarcerated for aggravated kidnapping, rape and death of a minor

ABSTRACT

Orbitofrontal syndrome is characterized by disinhibition, impulsiveness, transgression of social norms and sometimes the development of criminal behavior. This is the case of an 18-year-old male offender incarcerated for kidnapping, rape and homicide of a minor. He was evaluated through interviews and the use of the Eysenck personality questionnaire (Form B), Raven's progressive matrices (RPM), Rey-Osterrieth complex figure (Form A), Differences perception test (FACES-R), Stroop color and word test (SCWT), Mini-Mental state examination (MMSE) and Aggression questionnaire (AGQ). The research subject showed age-appropriate speech, language and vocabulary, and had neither physical problems nor attention, language, writing, reading, praxis, calculation, perception and memory disorders. The results highlight a higher-than-average intelligence quotient, optimal cognitive skills, melancholic temperament with depressive thoughts, introverted personality with low environmental sensitivity, poor social skills, self-absorption and avoidance. Additionally, perfectionist tendencies, sudden emotional changes, difficulty changing behavioral patterns, impulsiveness and disinhibition, all of which are characteristics of orbitofrontal syndrome. Finally, the research highlights the use of psychometric tests and neuropsychological evaluations for the diagnosis of orbitofrontal syndrome. Said tests and evaluations are necessary for the proper management of offenders incarcerated in prisons and/or detention centers who do not have access to neuroimaging; moreover, they may be used to design strategic intervention programs.

Keywords: Frontal Lobe; Neuropsychology; Rehabilitation Centers (Source: MeSH NLM).

1 Universidad Nacional Mayor de San Marcos, Facultad de Medicina. Lima, Perú.

2 Universidad de San Martín de Porres, Facultad de Medicina Humana. Lima, Perú.

a Psicólogo, máster en Farmacología, máster en Psicofarmacología.

b Doctorando en Neurociencias UNMSM.

c Director de Posgrado.

d Doctor en Salud Pública.

*Autor corresponsal.

INTRODUCCIÓN

Los lóbulos frontales son estructuras situadas en las porciones anteriores de la corteza cerebral, por delante de la cisura central y encima de la cisura de Silvio. Anatómicamente, representan un tercio del cerebro humano y se dividen en tres áreas: orbital, medial y dorsolateral (Figura 1).

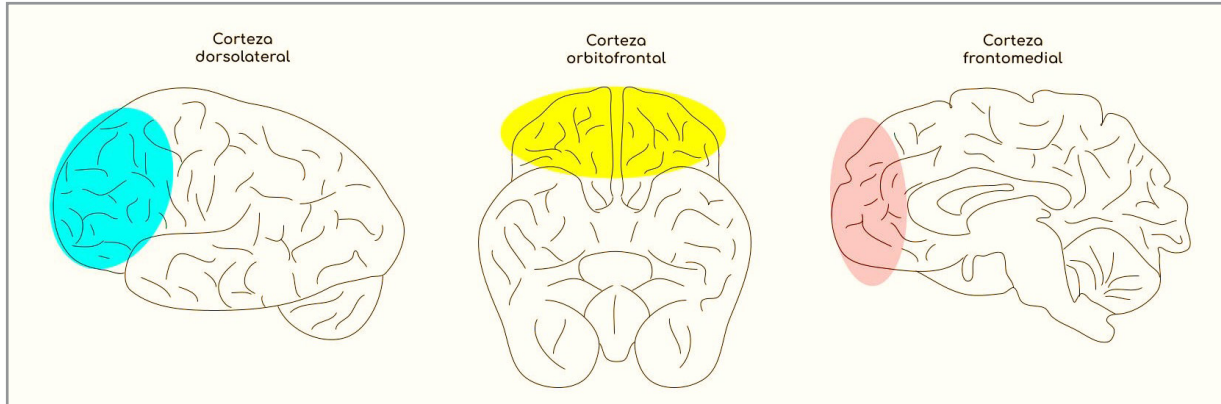


Figura 1. Lóbulo frontal

Es la región más desarrollada en la escala filogenética y constituye el centro de la humanidad, responsable de gestionar la identidad de una persona. Gracias a esta, los pensamientos se transforman en decisiones, planes y acciones (área dorsolateral), se regulan las emociones (área frontomedial) y, sobre todo, se inhiben nuestros más oscuros impulsos (área orbitofrontal).

El síndrome orbitofrontal es conocido por la presencia de desinhibición, escaso control de impulsos y transgresión de las normas sociales, por tanto, es asociado con la materialización de conductas delictivas. Particularmente en la adolescencia, etapa en la que el cerebro aún no consolida su desarrollo y se caracteriza por una escasa capacidad de afrontamiento adaptativo ⁽¹⁾.

CASO CLÍNICO

Varón de 18 años (16 al cumplir la infracción), que participa voluntariamente del estudio, nacido en Lima, diestro y con secundaria incompleta, cumple una medida socioeducativa en el Centro Juvenil de Diagnóstico y Rehabilitación de Lima (CJDR-Lima) por secuestro agravado, violación sexual y muerte de una menor de edad.

En cuanto a la infracción cometida, relata que al volver de una fiesta de su vecindario y dirigirse ebrio a su recinto, se encontró con tres menores de edad. Se acercó, las invitó a comprar algo en una tienda y, en un descuido de las otras, se llevó cargando a una de las niñas (de 4 años) rumbo a casa de su hermano. Dentro del recinto abusó de ella, se quedó dormido y al despertar se percató que la menor no reaccionaba; cogió una herramienta y la golpeó

en la cabeza, por lo que acabó así presuntamente con su vida. Acto seguido, introdujo el cuerpo en un costalillo, la abandonó en un terreno descampado y se dio a la fuga. No obstante, las cámaras municipales del vecindario fueron revisadas y publicadas en medios televisivos, y horas después fue capturado.

El evaluado no registra infracciones legales anteriores ni antecedentes médicos y psicológicos significativos; culminó sus estudios primarios, pero no la secundaria. Trabajó desde los 10 años como estibador en un mercado y refiere que no tenía muchos amigos. Niega haber consumido drogas, pero sí el consumo eventual de alcohol desde los 13 años. En cuanto a su actividad sexual, esta inició a los 13 años (heterosexual).

Procede de un hogar monoparental, con una madre poco afectiva y con un estilo de crianza rígido: cuando no cumplía las normas de casa era castigado físicamente (cinturón). Por otro lado, nunca conoció a su padre. Los últimos años se mudó a vivir con su hermanastro, porque el lugar era más cercano a su trabajo (estibador).

Tras recoger el consentimiento informado firmado voluntariamente por el evaluado, se realizó la anamnesis, observación conductual, entrevista psicológica, testimonio de conducta infractora y se procedió a la recolección de datos mediante la aplicación de instrumentos: test de Eysenck, que evalúa la personalidad (validez por correlación y fiabilidad mediante test-retest de 0,68) ⁽²⁾; test de Raven, cuyo objetivo es valorar la capacidad intelectual (fiabilidad por método de mitades de 0,89 y 0,86 de validez) ⁽³⁾; test de Rey, que evalúa la organización perceptual y

Síndrome orbitofrontal en un interno con infracciones por secuestro
agravado, violación sexual y muerte de una menor de edad

memoria visual (fiabilidad de 0,83 y validez de 0,78) ⁽⁴⁾; test de Caras-R, el cual valora aptitudes atencionales y control de impulsos (validez de 0,81 y fiabilidad de 0,88 con alfa de Cronbach) ⁽⁵⁾; test de Stroop, el cual valúa alteraciones en el control inhibitorio y funcionamiento ejecutivo (validez por análisis de componentes principales y fiabilidad con coeficiente de correlación intraclase de 0,78) ⁽⁶⁾; Minimental, que valora la presencia de demencia (validez de 0,80 y fiabilidad de 0,89) ⁽⁷⁾; y CIA, instrumento que evalúa la susceptibilidad de las personas a la cólera, ira y agresión (validez de contenido por juicio de expertos y fiabilidad de 0,94 con alfa de Cronbach) ⁽⁸⁾.

Así, los resultados muestran un lenguaje y vocabulario de acuerdo con su edad. No presenta problemas orgánicos

y/o físicos aparentes. Tiene conciencia de error, asume su responsabilidad y verbaliza su arrepentimiento. Posee un coeficiente intelectual superior al término medio, evidencia capacidad argumentativa con adecuado nivel de comprensión y análisis. Asimismo, presenta temperamento melancólico con pensamientos depresivos, personalidad introvertida con baja sensibilidad a los cambios en el ambiente, escasa sociabilidad, ensimismamiento y evasión. Evidencia tendencias perfeccionistas con cambios emocionales bruscos, dificultad para reorientar patrones conductuales, predisposición a reaccionar y sobresaltarse fácilmente. A nivel neuropsicológico, se encuentra orientado en persona, tiempo y espacio. No evidencia alteraciones en atención, lenguaje (aunque, a nivel prosódico, tiene poca entonación y expresión al hablar), escritura, lectura, praxia, cálculo, percepción y memoria (Tabla 1).

Tabla 1. Resultados de los test

Instrumento	Puntuación	Interpretación
Test de Eysenck	Introversión-extraversión = 10	Introvertido-melancólico
	Estabilidad-inestabilidad = 16	Superioridad intelectual
Test de Raven	PD = 58 / percentil >95	Superioridad mnésica
Test de Rey	PD = 32 / percentil >75	Desempeño medio-bajo
Test de Caras-R	PD = 36 / percentil 20 / eneatiipo 3	Pobre control de impulsos
	ICI = 86 / percentil 10 / eneatiipo 2	
Test de Stroop	Palabras [P]: PD = 136 / PT = 64	Superioridad en lectura de: [P], [C] y
	Color [C]: PD = 101 / PT = 64	[PC]. Inferioridad en [I] (dificultad de
	Palabra-color [PC]: PD = 57 / PT = 62	flexibilidad cognitiva)
	Interferencia [I]: PD = -1 / PT = 49	
Test Minimental	PD = 30	Normalidad (descarte de demencia)
Cuestionario CIA	Irritabilidad: PD = 44	Bajo mecanismo de control de
	Ira: PD = 30	impulsos
	Agresión: PD = 91	

PD: puntuación directa; PT: puntuación típica; ICI: índice de control de impulsividad.

DISCUSIÓN

A partir de los resultados obtenidos en las pruebas neuropsicológicas (Tabla 1), se presenta un síndrome orbitofrontal, debido a la alta tasa de impulsividad, escaso control inhibitorio y dificultad para reorientar patrones conductuales, elementos que, para este caso, se asocian a una conducta antisocial ⁽⁹⁾.

Con relación a la dinámica familiar, refiere ser el cuarto de cinco hermanos (provenientes de tres compromisos diferentes) y que nunca mantuvo convivencia con el padre. Al respecto, Morales et al. ⁽⁹⁾ mencionan que en la dinámica padre-hijo, el rechazo y ausencia de la figura paternal desemboca en comportamientos disruptivos, destinados a

castigar a sus progenitores como respuesta a su indiferencia afectiva.

Al no haber sido víctima de abuso sexual cuando niño, no puede configurarse una historia de violación preexistente y repetición de patrón conductual. Tampoco manifiesta consumo de sustancias psicoactivas, a excepción del alcohol (eventual). Según comenta, estuvo ebrio cuando cometió la infracción, no obstante, es difícil determinar si el alcohol es el único desencadenante de las reacciones violentas ⁽¹⁰⁻¹¹⁾.

Para este caso no se evidenció no se han evidenciado alteraciones psicológicas marcadas, por lo que no siempre

es posible establecer características psicopatológicas específicas en poblaciones penitenciarias ⁽¹²⁾.

En cuanto al perfil neuropsicológico, se encuentra una evidente falta de control de impulsos, posiblemente relacionada con un desempeño frontal deficiente, que puede llegar a hacer decisivo en procesos de rehabilitación de los internos ⁽¹³⁾.

Es relevante considerar que la edad, además de ser un factor predictivo de las conductas sociopáticas, incluye dos grupos: “indulgentes” y “carentes” ⁽¹⁾. El caso se ubica en este último, puesto que la crianza se caracterizó por privaciones afectivas y económicas. Debe considerarse también que, en etapas adolescentes, el cerebro aún no consolida su desarrollo y se caracteriza por una escasa capacidad de afrontamiento adaptativo ⁽¹⁾. El evaluado, independientemente de su alto nivel intelectual, tiene un bajo control de impulsos y limitada flexibilidad cognitiva.

No se emplearon equipos de evaluación sofisticados puesto que, por razones de seguridad, el ingreso de estos materiales a la institución es restringido, así como el tiempo permitido con el evaluado, por lo que se empleó test sencillos y de rápida aplicación. Cabe mencionar que, si bien un síndrome orbitofrontal puede explicar, en cierta medida, las infracciones cometidas por el evaluado, en ningún caso se pretende justificar o disminuir las responsabilidades del procesado.

Por último, se destaca el uso de pruebas psicométricas y evaluaciones neuropsicológicas para el diagnóstico y valoración del síndrome orbitofrontal ^(14,15), que son necesarias incorporar para el adecuado manejo de internos en centros penitenciarios y/o de rehabilitación que no tienen acceso a estudios de neuroimagen.

Contribuciones de los autores: ASB realizó la recolección, evaluación, análisis del caso y redacción del primer borrador del manuscrito. JDS revisó el borrador y elaboró la versión final.

Fuentes de financiamiento: Este artículo ha sido financiado por los autores.

Conflicto de intereses: Los autores declaran no tener ningún conflicto de intereses.

REFERENCIAS BIBLIOGRÁFICAS

- Rodríguez Iñesta D, Pereira Docampo JR, Botella Tortosa P, Rodríguez Botella L, Mirete Molina E, de las Heras Junco S. Estudio de caso de un adolescente condenado por parricidio. *Revista de Psicología Clínica con Niños y Adolescentes* [Internet]. 2015;2(1):63-8. Disponible en: <https://www.revistapcna.com/sites/default/files/14-12.pdf>
- García Sevilla L, Pérez J, Tobeña A. Fiabilidad y validez de la

- versión castellana del E.P.I. (Eysenck Personality Inventory). *Revista Latinoamericana de Psicología* [Internet]. 1979;11(3):393-402. Disponible en: <https://www.redalyc.org/pdf/805/80511307.pdf>
- Raven J, Court J. *Raven Manual. General Overview*. Oxford Psychologists Press. 1998.
 - Custodio Capuñay NS. Rendimiento del test de alteración de memoria para detectar deterioro cognitivo leve y enfermedad de Alzheimer en estadios iniciales en población de bajo nivel de instrucción de dos distritos de Lima [tesis de posgrado]. Perú: Universidad de San Martín de Porres; 2016. Recuperado a partir de: <https://repositorio.usmp.edu.pe/handle/20.500.12727/3734>
 - Ruiz Castro J. Predictibilidad de dos procesos cognitivos y una función ejecutiva sobre los procesos de escritura en una muestra de estudiantes de la ciudad de Cusco [tesis de posgrado]. Perú: Universidad de San Martín de Porres; 2019. Recuperado a partir de: <https://hdl.handle.net/20.500.12727/5315>
 - Rodríguez Barreto LC, Pineda Roa CA, Pulido NDC. Propiedades psicométricas del Stroop, test de colores y palabras en población colombiana no patológica. *Univ Psychol* [Internet]. 2016;15(2):255-72. Disponible en: <http://dx.doi.org/10.11144/javeriana.upsy15-2.ppst>
 - Romero Aguilar IE. Disfunción cognitiva en el adulto mayor que acude al centro de salud Tayta Wasi 2019 [tesis de pregrado]. Perú: Universidad Norbert Wiener; 2019. Recuperado a partir de: <https://renati.sunedu.gob.pe/handle/sunedu/3149657>
 - Estrada Suárez WH. Niveles de conducta de riesgo en alumnos de 6° primaria de una institución educativa parroquial de Iquitos [tesis de pregrado]. Perú: Universidad Científica del Perú; 2017. Recuperado a partir de: <http://repositorio.ucp.edu.pe/bitstream/handle/UCP/323/ESTRADA-1-Trabajo-Niveles.pdf?sequence=1&isAllowed=y>
 - Morales Ortega HC, Villanueva Sarmiento I. Estudio sobre el menor homicida en la ciudad de Barranquilla. *Revista Justicia* [Internet]. 2005;10:36-60. Disponible en: <https://revistas.unisimon.edu.co/index.php/justicia/article/download/884/872>
 - Pastor F, Reig Ruano M, Fontoba Ferrándiz J, García del Castillo-López A. Alcohol y violencia. *Salud y drogas* [Internet]. 2011;11(1):71-94. Disponible en: <https://www.redalyc.org/pdf/839/83918877005.pdf>
 - Yesuron MR. Perfil psicopatológico de delinquentes sexuales. *Anuario de Investigaciones de la Facultad de Psicología* [Internet]. 2015;2(1):192-203. Disponible en: <https://revistas.unc.edu.ar/index.php/aifp/article/viewFile/13178/13375>
 - Moreno M. Estudio comparativo del perfil neuropsicológico prefrontal entre sujetos con conductas psicopáticas y/o delictivas y sujetos normales, en el contexto del peritaje forense. *Rev Fac Cien Med* [Internet]. 2014;39(1):42-52. Disponible en: https://revistadigital.uce.edu.ec/index.php/CIENCIAS_MEDICAS/article/view/1129/1129
 - Delgado-Mejía ID, Etchepareborda MC. Trastornos de las funciones ejecutivas. Diagnóstico y tratamiento. *Rev Neurol* [Internet]. 2013;57(1):95-103. Disponible en: <https://www.pearsonclinical.es/Portals/0/DocProductos/NEPSY-funciones-ejecutivas.pdf>
 - Soriano Pérez AM, Meza Dávalos EG, Valencia Granados FJ, Zarate Méndez A. Personalidad antisocial o síndrome orbitofrontal. A propósito de dos casos clínicos. *Neurol Neurocir Psiquiat* [Internet]. 2003;36(3):131-7. Disponible en: <https://www.medigraphic.com/pdfs/revneuneupsi/nnp-2003/nnp033d.pdf>
 - Garrido-Sánchez E. Rehabilitación neuropsicológica en el síndrome disejecutivo orbitofrontal: estudio clínico de caso único [tesis de posgrado]. España: Universidad de Jaume I; 2020. Recuperado a partir de: https://repositorio.uji.es/xmlui/bitstream/handle/10234/195354/TFM_2021_Garrido%20%C3%A1nchez_Estibaliz.pdf?sequence=1

Síndrome orbitofrontal en un interno con infracciones por secuestro
agravado, violación sexual y muerte de una menor de edad

Correspondencia:

Juan Andreé Salvatierra Baldeón

Dirección: Av. Arequipa 4670, Miraflores. Lima, Perú.

Teléfono: (+51) 990 969 886


Correo electrónico: 4andree4@gmail.com

Recibido: 11 de noviembre de 2022

Evaluado: 16 de enero de 2023

Aprobado: 30 de enero de 2023

© La revista. Publicado por la Universidad de San Martín de Porres, Perú.

 Licencia de Creative Commons. Artículo en acceso abierto
bajo términos de Licencia Creative Commons. Atribución 4.0 Internacional.
(<http://creativecommons.org/licenses/by/4.0/>)

ORCID iDs

José Carlos Del Carmen Sara  <https://orcid.org/0000-0002-8188-3276>

Juan Andreé Salvatierra Baldeón  <https://orcid.org/0000-0002-0638-563X>