

# Uso de terapia de presión negativa en gangrena de Fournier

*Fournier gangrene, use of negative pressure wound therapy*

Mirón Fernández I, León Díaz FJ, Pérez Reyes M, Santoyo Santoyo J

## RESUMEN

Los sistemas de terapia con presión negativa (TPN) han demostrado su eficacia en el manejo del cierre temporal del abdomen en casos de trauma grave, síndrome compartimental y sepsis. En la práctica clínica también se aplica su uso en el proceso de curación de heridas con gran carga infecciosa para acelerar su curación disminuyendo el débito del exudado. La gangrena perineal se define como una fulminante y progresiva infección de la región perineal, y/o genital. Su importancia radica en la elevada mortalidad que alcanza entre un 3 a 67%. Exponemos un caso de uso de la TPN en un paciente con una gangrena de Fournier.

Varón 65 años, hipertenso, diabético. Consulta por dolor anal y fiebre. A la exploración defecto a las 11h en posición de litotomía con drenaje espontáneo de absceso, importante celulitis y empastamiento. Se explora bajo anestesia encontrando celulitis perianal con necrosis extendida por ambas fosas isquioresctales, se realiza necrosectomía de toda la circunferencia anal (Figura 1). Tras varias curas, se confecciona colostomía temporal dada la severa afectación esfinteriana y la colocación de sistema de TPN (Figura 2). Se realizan varias curas con TPN acelerando la resolución de la infección. Tras 44 días de ingreso, el paciente es dado de alta pendiente de reconstrucción del tránsito.

**Palabras clave:** terapia presión negativa, gangrena, fournier.

## CORRESPONDENCIA

Irene Mirón Fernández  
Hospital Regional Universitario de Málaga  
29010 Málaga  
[irenemironfernandez@gmail.com](mailto:irenemironfernandez@gmail.com)

XREF

Fecha de recepción: 25-02-20  
Fecha de aceptación: 08-06-21

## ABSTRACT

The negative pressure wound therapy has demonstrated efficacy in management of severe trauma, compartmental syndrome and sepsis. In the clinical practice we also use them to heal the wounds when they have a lot of microbial contamination to reduce the wound debit. The Fournier's gangrene is a really severe perineal infection. The

## CITA ESTE TRABAJO

Mirón Fernández I, León Díaz FJ, Pérez Reyes M, Santoyo Santoyo J. Uso de terapia de presión negativa en gangrena de fournier. Cir Andal. 2021;32(3):416-18. DOI: 10.37351/2021323.15

importance is due to the high mortality, between 3-67%. We present a case of a patient who developed this kind of infection, where we used the negative pressure wound therapy.

A man of 65 years old, with hypertension and diabetes. He was admitted in Emergency for anal pain and high fever. During exploration in the operation room it was seen an anal abscess with important cellulitis and necrosis which extended to both ischioanal fossas. A huge necrosectomy was performed. The patient needed some more surgeries to remove all the necrosis and a temporary colostomy due to the severe esfinterial affection. Finally a negative pressure wound therapy was used to accelerate the resolution of the infection.

**Keywords:** negative pressure wound therapy, gangrene.

## INTRODUCCIÓN

La gangrena de Fournier se define como una fascitis necrotizante perianal fulminante y progresiva con extensión genital, perineal o incluso, abdominal. El cuadro infeccioso provoca trombosis de los vasos sanguíneos subcutáneos, que consecuentemente determinan la gangrena de esa piel suprayacente<sup>1</sup>.

Es una entidad poco frecuente, suponiendo un 0.02% de los ingresos hospitalarios, según las series<sup>2</sup>. Su importancia radica en la elevada mortalidad que puede alcanzar variando entre un 3 a 67%<sup>3</sup>.

Su etiología está relacionada con infecciones ano-rectales (30-50%) o urogenitales (20-40%)<sup>4</sup>. Se trata de infecciones polimicrobianas donde frecuentemente se aíslan estreptococos, estafilococos, pseudomonas y escherichia que se extienden a través de la fascia en dirección ascendente hacia el tórax y descente hacia los genitales. Existen cuatro grupos según el microorganismo aislado: tipo I (polimicrobiano), tipo II (gram positivos), tipo III (gram negativos), y tipo IV (hongos).

Los factores de riesgo para desarrollarla son diabetes mellitus, inmunodepresión, portador del virus de la inmunodeficiencia humana y consumo crónico de corticoides<sup>2</sup>.

Los pacientes se presentan con dolor y edema genital, fiebre, taquicardia, malestar general, incluso somnolencia. La sospecha clínica solo se confirma en quirófano, no necesita pruebas complementarias salvo duda diagnóstica razonable, en cuyo caso debe realizarse una ecografía, un TAC o una RMN. Pero la realización de ninguna de estas pruebas justifica el retraso quirúrgico. Existe un score que nos ayuda a diagnosticar en caso de dudas, el LRINEC (laboratory risk indicator for necrotising fasciitis) que incluye parámetros como hemoglobina, recuento leucocitario, proteína C reactiva, sodio, creatinina y glucosa. Sólo debe aplicarse si hay dudas diagnósticas pero su realización no debe retrasar el abordaje quirúrgico. Con 5 o menos puntos la probabilidad de tener una fascitis necrotizante es menor del 50%, entre 6 y 7 puntos, la probabilidad aumenta a un 50-75% y con 8 o más puntos, la probabilidad se incrementa a más del 75%. Las formas de probabilidad intermedia y alta suponen un valor predictivo positivo del 92% y un valor predictivo negativo del 96%<sup>5</sup>.

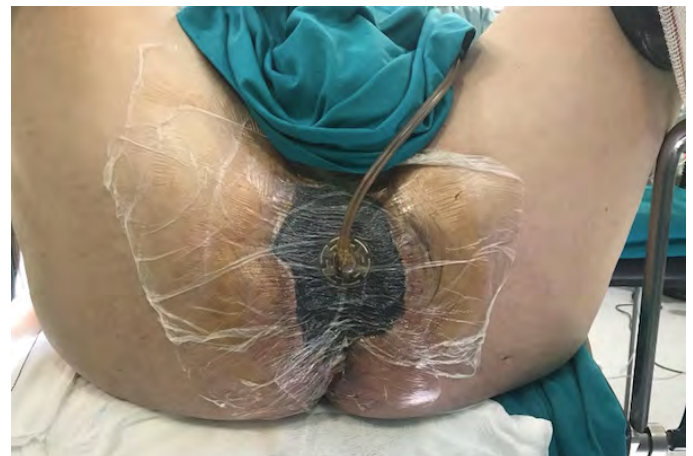
El manejo de esta patología se basa en disminuir la toxicidad sistémica, detener la progresión de la fascitis y atacar al microorganismo patógeno. Esto se realiza mediante antibioterapia

de amplio espectro intravenosa y desbridamiento quirúrgico agresivo y precoz (que debe repetirse las veces que sea necesario hasta el control de la infección). El uso temprano de sistemas de terapia de presión negativa (TPN) ha demostrado mejorar la evolución de la infección disminuyendo la estancia hospitalaria.

A continuación presentamos un caso de uso de dicho sistema en un paciente con gangrena de Fournier.

## CASO CLÍNICO

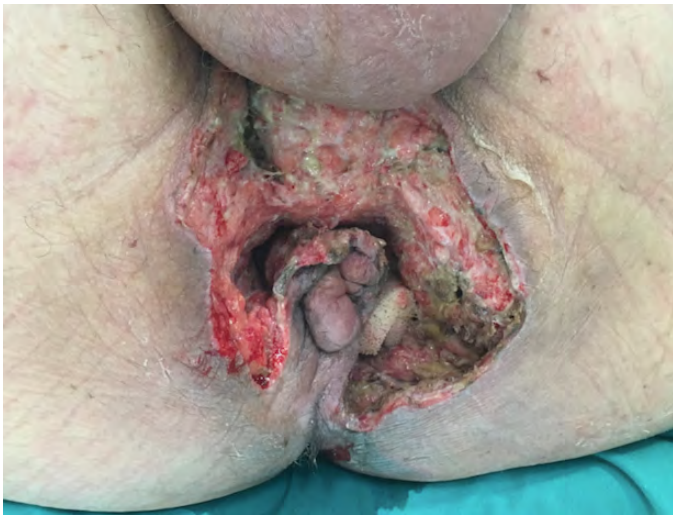Varón 65 años, hipertenso, diabético. Consulta por dolor anal y fiebre de varios días de evolución. A la exploración presenta un pequeño defecto cutáneo a las 11h en posición de litotomía con drenaje espontáneo de material purulento secundario a la presencia de un absceso, importante celulitis y empastamiento. Se decide exploración quirúrgica bajo anestesia general encontrando celulitis perianal con necrosis extendida por ambas fosas isquiorrectales. Se realiza necrosectomía de toda la circunferencia anal (**Figura 1**). Tras varias curas en quirófano, se confecciona colostomía temporal dada la severa afectación esfinteriana y se coloca un sistema de TPN (**Figura 2**). Se realizan varias curas con dicho sistema acelerando la resolución de la infección. Tras 44 días de ingreso, el paciente es dado de alta con buena evolución de la herida. En el seguimiento posterior a los 6 meses, se realiza reconstrucción del tránsito, siendo dado de alta de consulta al mes siguiente.



**Figura 1**  
TPN en Fournier.

## DISCUSIÓN

Los sistemas de terapia de presión negativa han demostrado su eficacia en el manejo del cierre temporal del abdomen en casos de trauma grave, síndrome compartimental y sepsis. Aunque este último uso aún es muy controvertido en la actualidad. En la práctica clínica también se aplica en el proceso de curación de heridas con gran carga infecciosa para acelerar el desarrollo de tejido de granulación y disminuir el débito del exudado. Los cambios se realizan habitualmente cada 48 horas bien en quirófano o bien en planta, dependiendo de la situación del paciente y el estado de la herida.



**Figura 2**

TPN en Fournier.

La TPN fomenta la perfusión, la migración de fibroblastos, la mitosis y proliferación celular; así como una eliminación del exceso de exudados y la reducción de edema localizado, todo lo cual aumenta la cicatrización<sup>6</sup>. Se ha objetivado que estos sistemas aceleran la curación de las heridas, disminuyendo consecuentemente la estancia hospitalaria de los pacientes, su disconfort y volumen analgésico<sup>7,8</sup>.

La mayor desventaja que presenta la implantación de la TPN es la función evacuatoria de los pacientes si éstos no presentan una derivación del tránsito. Para ello se pueden dar dietas de alta absorción o coordinar el momento defecatorio con el cambio del sistema.

Por tanto, en nuestra experiencia, creemos que la terapia de presión negativa puede ser beneficiosa para pacientes con gangrena de Fournier para acelerar la curación de las heridas y por tanto la estancia hospitalaria y morbilidad de los pacientes. Aunque se necesitan más estudios para poder contar con una evidencia clínica sólida de dicha indicación.

## BIBLIOGRAFÍA

1. Sorensen MD, et al. Fournier's Gangrene: population based epidemiology and outcomes. *J Urol*. 2009; 181: 2120-6.
2. Fournier's gangrene. A clinical review. Singh A, Ahmed K, Aydin A, Khan MS, Dasgupta P. *Arch Ital Urol Androl* 2016; 88 (3): 157-164
3. Medina Polo J, Tejido Sánchez A., de la Rosa Kehrmann F., Felip Santamaría N., Blanco Álvarez M., Leiva Galvis O. Gangrena de Fournier: estudio de los factores pronósticos en 90 pacientes. *Actas Urol Esp* 2008; 32(10):1024-1030.
4. Eke N. Fournier's gangrene: a review of 1726 cases. *Br J Surg*. 2000; 87:718-28.
5. El-Menyar A, Asim M, Mudali IN, Mekkodathil A, Latifi R, Al-Thani H. The laboratory risk indicator for necrotizing fasciitis (LRINEC) scoring: the diagnostic and potential prognostic role. *Scand J Trauma Resusc Emerg Med*. 2017;25(1):28.
6. Flores Cortés M, López Bernal F, Valera Sánchez Z, Prendes Sillero E, Pareja Ciuro F. Utilización del sistema de presión negativa VAC en la gangrena perineal: presentación de un caso. *Cir Esp* 2011 (89) 10: 682-683.
7. Tucci, D. Amabile, F. Cadeddu, G. Milito. Fournier's gangrene wound therapy: our experience using VAC device. *Arch Surg*. 2009 (394): 759-760
8. R Czymek, A. Schmidt, C. Eckmann, R. Bouchard, B. Wulff, T. Laubert, et al. Fournier's gangrene: vacuum-assisted closure versus conventional dressings. *Am J Surg*. 2009( 197):168-176.