

# La fibrinólisis intracoronaria como estrategia de rescate ante una catástrofe trombótica masiva



## *Intracoronary fibrinolysis as a bailout strategy for massive thrombotic catastrophe*

Rui Flores\*, João Costa, Carlos Braga, Catarina Vieira y Catarina Quina-Rodrigues

Cardiology Department, Hospital of Braga, Braga, Portugal

### VÉASE CONTENIDO RELACIONADO:

<https://doi.org/10.24875/RECIC.M22000300>

<https://doi.org/10.24875/RECIC.M22000301>

## PRESENTACIÓN DEL CASO

Presentamos el caso de un paciente de nacionalidad canadiense de 57 años que acude a urgencias con dolor torácico. Su historia clínica revela hipertensión, tabaquismo, artritis reumatoide y cardiopatía isquémica. En 2006 había sido tratado con una angioplastia percutánea en Canadá. Sin antecedentes familiares de cardiopatía ni muerte cardíaca súbita. Medicación habitual: ácido acetilsalicílico, clopidogrel, ramiprilo, metoprolol, leflunomida y prednisolona. El paciente se quejaba de dolor torácico de 2 horas de evolución acompañado de mareos. Dijo no haber sufrido ningún síncope. Fue hospitalizado mientras permanecía clínicamente estable y sin dolores. La exploración física fue normal, así como los electrocardiogramas seriados. Las pruebas de laboratorio revelaron niveles elevados de troponina I (5,23 ng/ml, rango normal < 0,05 ng/ml). Las demás pruebas no mostraron hallazgos significativos. El ecocardiograma transtorácico confirmó una buena función sistólica biventricular con hipocinesia de la pared inferior. El diagnóstico más probable fue síndrome coronario agudo sin elevación del segmento ST (dolor torácico típico acompañado de niveles elevados de troponina I e hipocinesia segmentaria). Otros diagnósticos tales como el síndrome de *tako-tsubo* y la miocarditis fueron considerados como menos probables.

Ante la sospecha de síndrome coronario agudo, se inició anticoagulación con enoxaparina ajustada al peso (1 mg/kg) y dosis de carga de ticagrelor (180 mg). A las 24 horas, la coronariografía reveló la presencia de dominancia derecha (figura 1 y vídeos 1 y 2 del material adicional). Se observó un *stent* a nivel de la descendente anterior con un aspecto angiográfico aceptable hasta el segmento distal, donde se halló una lesión intrastent del 90%. La coronaria derecha presentaba una estenosis del 80% en su segmento medio, reestenosis intrastent intermedia en su segmento distal y una estenosis del 90% próxima a la cruz. La descendente posterior, además, presentaba una lesión ostial del 90%. Se obtuvo el consentimiento informado por escrito del paciente.

## FINANCIACIÓN

Ninguna.

## CONTRIBUCIÓN DE LOS AUTORES

R. Flores analizó los datos y diseñó el manuscrito. J. Costa, C. Braga, C. Vieira y C. Quina-Rodrigues participaron en su revisión.

## CONFLICTO DE INTERESES

Ninguno.

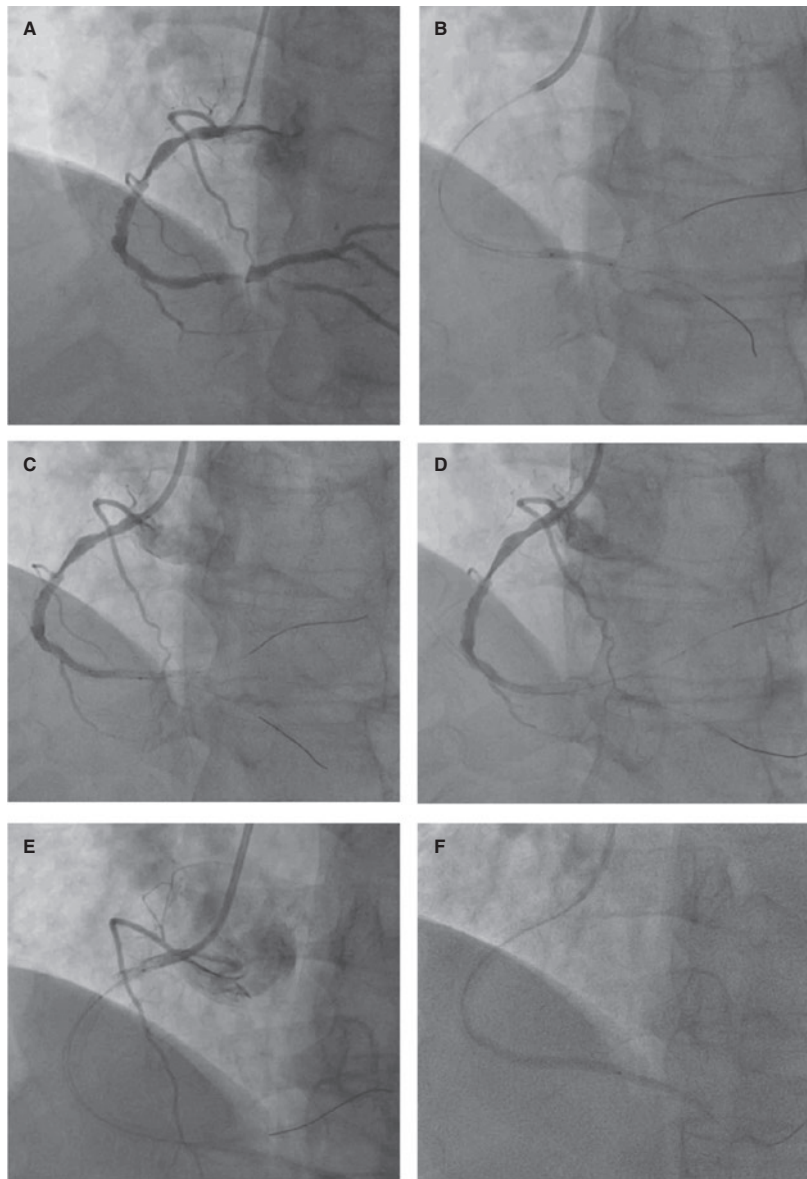
### \* Autor para correspondencia.

Correo electrónico: [ruifilesflores@gmail.com](mailto:ruifilesflores@gmail.com) (R. Flores).

Online el 5 de octubre de 2022.

Full English text available from: [www.recintervcardiol.org/en](http://www.recintervcardiol.org/en).

2604-7306 / © 2022 Sociedad Española de Cardiología. Publicado por Permanyer Publications. Este es un artículo *open access* bajo la licencia CC BY-NC-ND 4.0.



**Figura 1.** Imágenes de la coronariografía. **A:** La coronaria derecha dominante muestra una estenosis del 80% en su segmento medio acompañado de una estenosis del 90% en su segmento distal a la cruz. La descendente posterior presenta, además, una lesión ostial del 90%. **B:** Predilatación de la lesión en el segmento distal de la coronaria derecha. **C:** No se observa fenómeno de *no-reflow* tras desinflar el balón. **D:** Implante de un *stent* Synergy [everolimus, 2,75 × 32 mm] sin mejoría del flujo. **E:** Propagación del trombo proximal tras implante de otros 2 *stents* Synergy [everolimus, 3,5 × 18 mm; 3,5 × 12 mm]. **F:** La aspiración intracoronaria con 2 sistemas distintos EXPORT permitió retirar grandes cantidades del trombo. **G:** Escenario tras infundir 8.000 UI de tenecteplasa sin recanalización; después se procedió a terminar la intervención.

#### MATERIAL ADICIONAL



Se puede consultar material adicional a este artículo en su versión electrónica disponible en <https://doi.org/10.24875/RECIC.M22000299>.