

BIBLIOGRAFÍA

- Konstantinides SV, Meyer G, Becattini C, et al. 2019 ESC Guidelines for the diagnosis and management of acute pulmonary embolism developed in collaboration with the European Respiratory Society (ERS): The Task Force for the diagnosis and management of acute pulmonary embolism of the European Society of Cardiology (ESC). *Eur Heart J*. 2020;41:543-603.
- Salinas P. A debate: Terapia farmacológica o invasiva en la tromboembolia pulmonar aguda. Perspectiva del intervencionista. *REC Interv Cardiol*. 2022;4:240-242.
- Salinas P, Real C, Fernández-Ortiz A. Tromboaspiración con sistema FlowTriever en embolia pulmonar aguda. *Med Clin*. 2022;159:154.
- Toma C, Bunte MC, Cho KH, et al. Percutaneous mechanical thrombectomy in a real-world pulmonary embolism population: Interim results of the FLASH registry. *Catheter Cardiovasc Interv*. 2022;99:1345-1355.
- Pei DT, Liu J, Yaqoob M, et al. Meta-Analysis of Catheter Directed Ultrasound-Assisted Thrombolysis in Pulmonary Embolism. *Am J Cardiol*. 2019;124:1470-1477.
- Sista AK, Horowitz JM, Tapson VF, et al. Indigo Aspiration System for Treatment of Pulmonary Embolism: Results of the EXTRACT-PE Trial. *JACC Cardiovasc Interv*. 2021;14:319-329.

<https://doi.org/10.24875/RECIC.M22000355>

Primera experiencia en España con el sistema PiCSO en pacientes con infarto agudo de miocardio



First experience in Spain with PiCSO therapy in patients with acute myocardial infarction

Pablo Vidal-Calés^a, Omar Abdul-Jawad Altisent^a, Francesco Spione^{a,b}, Víctor Arévalos^a, Manel Sabaté^a y Salvatore Brugaletta^{a,*}

^a Departamento de Cardiología Intervencionista, Hospital Clínic de Barcelona, Instituto Clínico Cardiovascular, Institut d'Investigacions Biomèdiques August Pi i Sunyer, Barcelona, España

^b Department of Advanced Biomedical Sciences, University of Naples Federico II, Nápoles, Italia

Sr. Editor:

El infarto de miocardio es la principal causa de morbimortalidad en nuestro medio. La intervención coronaria percutánea primaria ha mejorado el pronóstico de los pacientes con infarto agudo de miocardio con elevación del segmento ST (IAMCEST)¹. Sin embargo, existe un subgrupo de pacientes que sufren una reperfusión miocárdica subóptima con aparición de fibrosis miocárdica, disfunción ventricular y desarrollo de insuficiencia cardíaca².

Últimamente se han desarrollado varias estrategias farmacológicas e intervencionistas para mejorar estos resultados³. El sistema PiCSO (*Pressure-controlled intermittent Coronary Sinus Occlusion*), desarrollado por Miracor Medical SA (Bélgica), consiste en un catéter-balón que permite ocluir periódicamente el seno coronario:

- En la fase de oclusión (5-15 s), el flujo venoso se redistribuye desde áreas bien perfundidas hacia regiones isquémicas mediante la formación de circulación colateral. Además, por un aumento de la presión sistólica venosa, el fenómeno de *plasma skimming* permite perfundir mejor las vénulas con plasma rico en oxígeno y metabolitos.
- En la fase de liberación (3-4 s), la rápida caída de la presión venosa crea un gradiente que lleva al lavado de restos trombóticos, metabolitos tóxicos y edema miocárdico.

- Se cree que estas variaciones de presión pueden inducir una mecanotransducción activando células vasculares y liberando factores de crecimiento, sustancias vasodilatadoras y micro-ARN en la microcirculación (figura 1).

El sistema PiCSO ha mostrado que mejora la función microvascular y reduce el tamaño del infarto en estudios no aleatorizados en pacientes con IAMCEST anterior de alto riesgo⁴. De hecho, cuenta con el marcado CE desde el año 2020 con indicación clínica para el tratamiento del IAMCEST anterior de menos de 12 h de evolución con flujo *Thrombolysis in Myocardial Infarction* (TIMI) 0-1 inicial y lesión culpable en la arteria descendente anterior proximal o media. En esta carta queremos compartir nuestra experiencia con este novedoso dispositivo en 2 casos clínicos. Se obtuvo el consentimiento informado de los pacientes y el trabajo fue aprobado por el Comité de Ética según los principios de la Declaración de Helsinki.

El primer caso corresponde a un paciente de 83 años sin antecedentes personales de interés que presentaba dolor torácico con electrocardiograma con elevación del ST anterior de 3 mm en V1-V4. En la coronariografía había una oclusión trombótica aguda de la arteria descendente anterior proximal con flujo inicial TIMI 0 (figura 2A). Se realizó tromboaspiración e implante de *stent* farmacológico, recuperando un flujo TIMI 3 tras 115 minutos de isquemia total (figura 2B). Dado que se trataba de un IAMCEST anterior extenso con flujo inicial TIMI 0, se decidió realizar acceso venoso

* Autor para correspondencia.

Correo electrónico: sbrugaletta@gmail.com (S. Brugaletta).

[@sbrugaletta](https://twitter.com/sbrugaletta)

Online el 23 de diciembre de 2022.

2604-7306 / © 2022 Sociedad Española de Cardiología. Publicado por Permanyer Publications. Este es un artículo *open access* bajo la licencia CC BY-NC-ND 4.0.

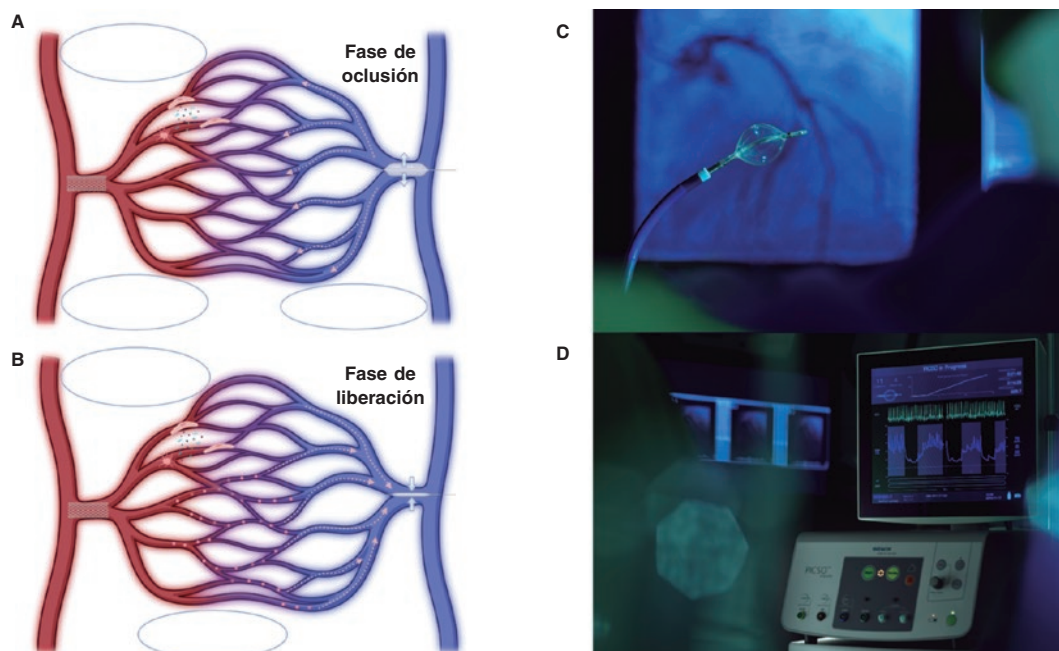


Figura 1. Representación del mecanismo de acción del sistema PICSO en la fase de oclusión (A) y la fase de liberación (B). El sistema tiene un catéter-balón (C) conectado a una consola (D) que permite automáticamente ocluir el seno coronario de forma intermitente.

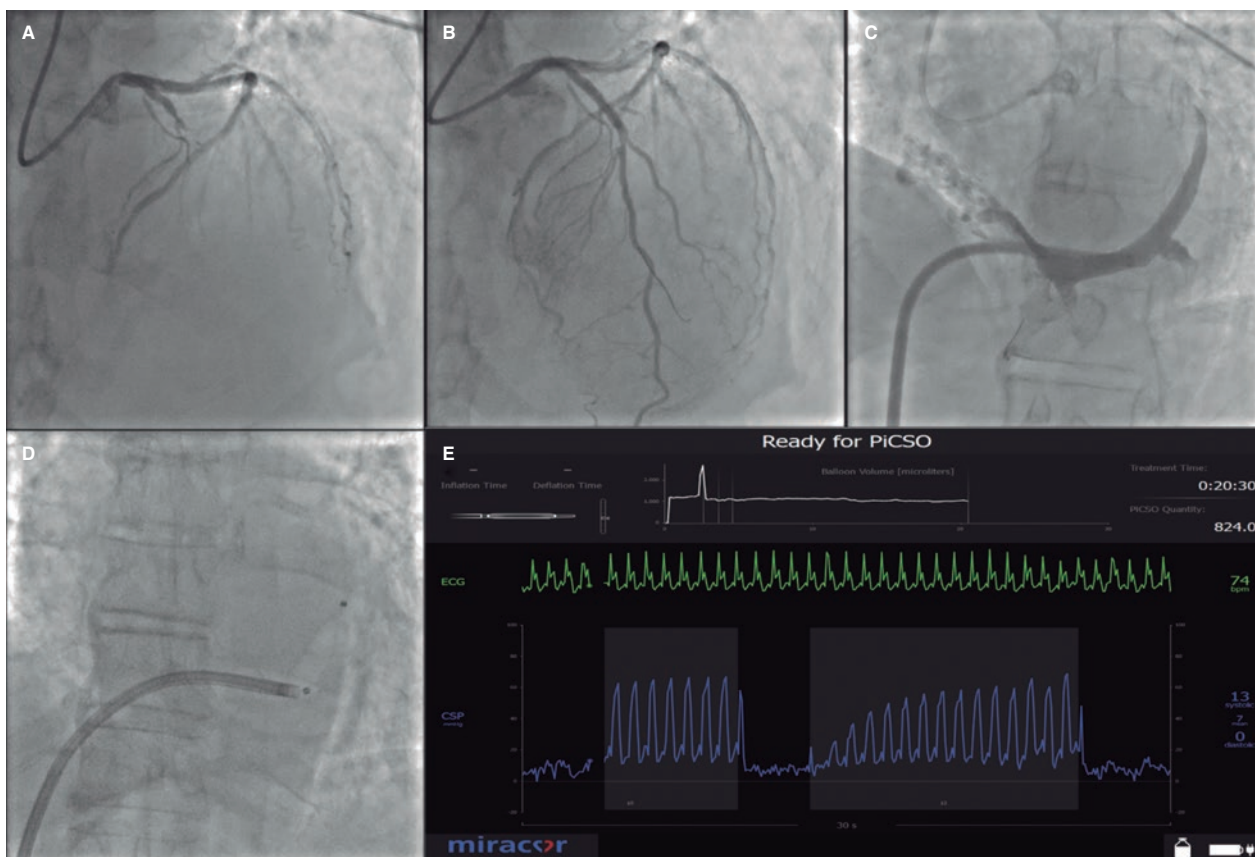


Figura 2. En la coronariografía se ve una oclusión trombótica aguda de la descendente anterior proximal (A). Tras la tromboaspiración y el implante de un *stent* se recupera el flujo coronario (B). Posteriormente, con acceso por la vena femoral derecha (12 Fr) con un introductor Destino Reach (Oscor, Estados Unidos) de 8,5 Fr, se realizó la canulación (C) y el implante del catéter-balón PiCSO en el seno coronario (D). En la consola (E) se muestran gráficas con información de las presiones del seno coronario y un algoritmo que permite calcular la dosis de PiCSO en mmHg (que supone una referencia del rendimiento de PiCSO) en función del tiempo de inflado, la máxima presión del seno coronario en sístole y diástole, y la media de la presión en el periodo de liberación.

femoral derecho, canulación (figura 2C) e implante de catéter-balón PiCSO en el seno coronario (figura 2D), con un tiempo de tratamiento de 21 minutos y una dosis de PiCSO de 824 mmHg (se recomiendan unos valores > 800 mmHg dado que en estudios previos se han asociado con una reducción del tamaño del infarto)⁴ (figura 2E). El primer ecocardiograma mostró una fracción de eyección del ventrículo izquierdo (FEVI) del 30%, con un pico de troponinas de 197.419 ng/l. El paciente fue dado de alta a los 7 días sin angina ni insuficiencia cardiaca, con una FEVI del 35-40%.

El segundo caso fue un paciente de 67 años, fumador, que sufrió una parada cardiorrespiratoria por fibrilación ventricular con recuperación de la circulación a los 25 minutos de iniciada la reanimación cardiopulmonar. El electrocardiograma mostró elevación del ST anterior de 20 mm en V1-V4 y la coronariografía reveló una oclusión trombótica aguda de la arteria descendente anterior media (flujo TIMI 0). Se realizó tromboaspiración e implante de *stent* farmacológico, recuperando un flujo TIMI 3 (tiempo de isquemia total: 120 minutos). Por tratarse de un IAMCEST anterior de alto riesgo, se decidió implantar PiCSO en el seno coronario por la vena femoral derecha, con un tiempo de tratamiento de 20 minutos y una dosis de PiCSO de 830 mmHg. El primer ecocardiograma mostró una FEVI del 35% y un pico de troponinas de 63.141 ng/l. El paciente presentó buena evolución neurológica y cardiológica, y a los 10 días tras el infarto la FEVI era del 55%.

El sistema PiCSO es una herramienta segura y sencilla de implementar en el tratamiento del IAMCEST. Sin embargo, deberá demostrar su eficacia en estudios aleatorizados que ya están en curso.

FINANCIACIÓN

Para este manuscrito no se ha recibido ninguna financiación.

CONTRIBUCIÓN DE LOS AUTORES

S. Brugaletta y P. Vidal-Calés contribuyeron en la concepción, el diseño y el análisis de los datos. O. Abdul-Jawad Altisent, F. Spione, V. Arévalos y M. Sabaté revisaron y editaron el texto.

CONFLICTO DE INTERESES

Ninguno.

AGRADECIMIENTOS

P. Vidal-Calés ha recibido una beca de investigación fin de residencia del Hospital Clínic de Barcelona.

BIBLIOGRAFÍA

1. Ibanez B, James S, Agewall S, et al. 2017 ESC Guidelines for the management of acute myocardial infarction in patients presenting with ST-segment elevation: The Task Force for the management of acute myocardial infarction in patients presenting with ST-segment elevation of the European Society of Cardiology (ESC). *Eur Heart J*. 2018;39:119-177.
2. Stone GW, Selker HP, Thiele H, et al. Relationship Between Infarct Size and Outcomes Following Primary PCI: Patient-Level Analysis From 10 Randomized Trials. *J Am Coll Cardiol*. 2016;67:1674-1683.
3. Vidal-Calés P, Cepas-Guillén PL, Brugaletta S, Sabaté M. New Interventional Therapies beyond stenting to Treat ST-Segment Elevation Acute Myocardial Infarction. *J Cardiovascular Dev Dis*. 2021;8:100.
4. De Maria GL, Alkhalil M, Borlotti A, et al. Index of microcirculatory resistance-guided therapy with pressure-controlled intermittent coronary sinus occlusion improves coronary microvascular function and reduces infarct size in patients with ST-elevation myocardial infarction: the Oxford Acute Myocardial Infarction - Pressure-controlled Intermittent Coronary Sinus Occlusion study (OxAMI-PICSO study). *EuroIntervention*. 2018;14:e352-e359.

<https://doi.org/10.24875/RECIC.M22000356>

Trombo coronario tras consumo de cannabis: la importancia de la imagen intracoronaria

Coronary thrombus after cannabis consumption: the important role of intracoronary imaging modalities

Paulo Duarte Araújo Leite Medeiros*, Catarina Quina-Rodrigues y Carlos Galvão Braga

Cardiology Department, Hospital de Braga, Braga, Portugal

Sr. Editor:

La lesión miocárdica aguda en adultos jóvenes es un hallazgo que puede ser todo un desafío. Aunque la enfermedad coronaria asociada a factores de riesgo cardiovascular tradicionales es posible, otras etiologías tales como el uso de drogas recreativas, la miocarditis, la embolia coronaria, la disección espontánea de la arteria coronaria o el vasoespasm coronario también han de tenerse en cuenta¹. Las técnicas de imagen intracoronaria proporcionan

información diagnóstica sobre las características de las lesiones coronarias, que se suma a la de la coronariografía invasiva. También sirven para guiar las intervenciones coronarias percutáneas².

Presentamos el caso de un varón de 29 años con antecedentes de tabaquismo. Los antecedentes familiares incluían enfermedad coronaria, pero no a una edad tan joven. El paciente acudió a urgencias con signos de dolor torácico agudo irradiado a brazo izquierdo la mañana siguiente a una noche con una enorme ingesta de alcohol y cannabis.

* Autor para correspondencia.

Correo electrónico: paulo.duarte.medeiros@gmail.com (P.D. Araújo Leite Medeiros).

Online el 13 de marzo de 2023.

2604-7306 / © 2022 Sociedad Española de Cardiología. Publicado por Permanyer Publications. Este es un artículo *open access* bajo la licencia CC BY-NC-ND 4.0.

