



## Síndrome de Mirizzi: una patología poco frecuente

### Mirizzi syndrome: a rare pathology



<sup>1</sup>Sara Cesare Pérez

Área de Salud de Coto Brus. Puntarenas, Costa Rica

<https://orcid.org/0000-0002-3560-6964>

<sup>2</sup>Fabian Murillo Barquero

Área de Salud de Coto Brus. Puntarenas, Costa Rica

<https://orcid.org/0000-0002-1911-1443>

<sup>3</sup>Alejandrina Paola Obaldía Mata

Hospital de Upala. Alajuela, Costa Rica

<https://orcid.org/0000-0001-7739-494X>

Recibido  
02/11/2022

Corregido  
28/11/2022

Aceptado  
10/01/2023

#### RESUMEN

El síndrome de Mirizzi es el resultado de la inflamación aguda y crónica causada por un cálculo impactado en la bolsa de Hartmann o el conducto cístico, con obstrucción parcial o completa de la vía biliar principal, y a medida que el proceso inflamatorio progresa, se puede producir obstrucción, necrosis, e incluso fístula biliar interna. Una vez que se produce esta impactación, diversos fenómenos pueden generarse como ictericia, colecistitis aguda, fístula colecisto-coledociana o bilio-digestiva, coledocolitiasis, colangitis y cirrosis biliar secundaria, entre otros. Estos signos y síntomas no siempre son lógicos y ordenados, según la gravedad de cada complicación. Entre los métodos de estudio de imagen disponibles para diagnosticar un síndrome de Mirizzi se encuentran, el ultrasonido abdominal, la tomografía axial computarizada, la colangiografía, y la colangiopancreatografía retrógrada endoscópica. El tratamiento del síndrome de Mirizzi más utilizado es la cirugía, se basa esencialmente en la resección de la vesícula biliar y la extracción del cálculo impactado, utilizando diferentes técnicas para reparar el defecto en los casos con fístula. La cirugía laparoscópica no es la más prevenida, considerándola algunos autores como contraindicada, sobre todo en los casos con fístula.

**PALABRAS CLAVE:** Síndrome de Mirizzi; laparoscopia; litiasis; fístula; conducto hepático común.

#### ABSTRACT

Mirizzi syndrome results from acute and chronic inflammation caused by an impacted calculus in the Hartmann's pouch or cystic duct, with partial or complete obstruction of the main biliary tract and as the inflammatory process progresses, obstruction, necrosis and even internal biliary fistula may occur. Once this impaction occurs, several phenomena can be generated



such as jaundice, acute cholecystitis, cholecysto-choledochal or bilio-digestive fistula, choledocholithiasis, cholangitis and secondary biliary cirrhosis, among others. These signs and symptoms are not always logical and ordered, depending on the severity of each complication. Among the imaging study methods that can be used to diagnose a Mirizzi syndrome are abdominal ultrasound, computed axial tomography, cholangioresonance, endoscopic retrograde cholangiopancreatography. The most commonly used treatment for Mirizzi Syndrome is surgery, essentially based on resection of the gallbladder and extraction of the impacted calculus, using different techniques to repair the defect in cases with fistula. Laparoscopic surgery is not the most recommended, some authors consider it contraindicated especially in cases with fistula.

**KEY WORDS:** Mirizzi syndrome; laparoscopy; lithiasis; fistula; common hepatic duct.

<sup>1</sup> Médica general, graduada de la Universidad de Iberoamérica (UNIBE). Código médico: MED13614. Correo: [scesare11@gmail.com](mailto:scesare11@gmail.com)

<sup>2</sup> Médico general, graduado de la Universidad Autónoma de Centroamérica (UACA). Código médico: MED16937. Correo: [fabianmurillo360@gmail.com](mailto:fabianmurillo360@gmail.com)

<sup>3</sup> Médica general, graduada de la Universidad Autónoma de Centroamérica (UACA). Código médico: MED16928. Correo: [alejandrinaobaldia95@hotmail.com](mailto:alejandrinaobaldia95@hotmail.com)

## INTRODUCCIÓN

En 1905, Han Kerh describió por primera vez la obstrucción biliar causada por impactación de cálculos; posteriormente, Pablo Luis Mirizzi publicó en 1948 un artículo describiendo un síndrome del conducto hepático, donde documentó una obstrucción del conducto hepático común causado por un cálculo impactado en el cuello de la vesícula (2,4).

Con una incidencia del 4.7%, este síndrome se considera una entidad poco frecuente. Puede definirse como la impactación de uno o varios litos en el saco de Hartmann o en el conducto cístico, ocasionando una oclusión extrínseca parcial o total del conducto hepático común, lo que produce una reacción inflamatoria (1,2).

Clínicamente, este síndrome representa un reto diagnóstico, no solo por ser una patología poco frecuente, sino también por su presentación poco específica. Por este motivo, el presente artículo brinda una definición y una caracterización de este padecimiento, profundizando en sus causas, presentación clínica, métodos diagnósticos y manejo, con el objetivo de mejorar la comprensión de este tema.

## MÉTODO

Para la elaboración de esta revisión bibliográfica se utilizaron 15 artículos seleccionados con los siguientes criterios de inclusión: artículos en los idiomas inglés y español, con fechas de publicación desde el año 2018 hasta el año 2022, considerando el rango de cinco años de actualización de la información como pertinente. Los artículos utilizados proceden de diferentes fuentes digitales, entre las que se encuentran PubMed, MEDLINE y Elsevier. Se utilizaron revisiones con énfasis en las palabras claves relacionadas, como: “síndrome de Mirizzi”, “laparoscopia”, “litiasis”, “fístula” y “conducto hepático común”.

## DEFINICIÓN

La vesícula biliar es un órgano en forma de saco ovalado. Su primordial función es almacenar y concentrar bilis. Ulteriormente, pasa por el conducto cístico hacia la vía biliar principal, y luego a la segunda porción del duodeno. Mide entre 7 y 10 cm de largo, y puede almacenar entre 30-50 ml de bilis, con la disposición de albergar hasta 300 ml cuando se genera algún tipo de obstrucción

en el tracto de salida. Se nombra colelitiasis a la aparición de cálculos al interior de la vesícula biliar. Es una de las patologías más comunes del sistema gastrointestinal (1,2). El síndrome de Mirizzi se produce por una impactación de uno o más litos en el cuello de la vesícula o el conducto cístico, esto genera una compresión y obstrucción del conducto hepático común, desencadenando una reacción inflamatoria y, consecuentemente, una estenosis del conducto hepático común, generando graves complicaciones como necrosis del tejido adyacente, causando una fístula colecitocoleodociana (1,2).

## EPIDEMIOLOGÍA

Esta condición es rara, con una incidencia de 4.7% a 5.7% en países subdesarrollados, mientras que en los países desarrollados es menor del 1%. Ocurre con mayor predominio en el sexo femenino. El riesgo aumenta con la edad, puede ser un hallazgo incidental en el 0.06-5.7% de los pacientes sometidos a colecistectomía (3). La variante más común es la SM tipo 1. Aproximadamente de 0.05% a 4% de los diagnósticos se realizan durante la colecistectomía en pacientes portadores de colelitiasis (4). Algunos factores de riesgo son obesidad, sexo femenino, uso de anticonceptivos hormonales orales, ayunos prolongados y otros factores de riesgo que aumenten la formación de cálculos y estasis biliar (5).

El síndrome de Mirizzi (SM) está asociado al cáncer de vesícula biliar. Las investigaciones concluyen que debido a la constante inflamación y la estasis biliar serían posibles factores predisponentes. La prevalencia de cáncer vesicular en pacientes portadores de SM que se someten a cirugía es aproximadamente entre 5 y 28% (1,6).

## PATOFISIOLOGÍA

Anatómicamente, la vesícula biliar está conformada por fondo cuerpo infundíbulo y cuello. El cuerpo se delimita desde el fundus hasta la porción cónica, y el cuello forma una curva y esta curva forma la bolsa de Hartmann. El cuello de la vesícula se continúa al conducto cístico, el cual a su vez finaliza en conducto biliar común. Los cálculos biliares grandes pueden quedar impactados en el conducto cístico o el infundíbulo y causar lesiones de los conductos como fístulas (2).

La formación de los litos sobreviene cuando las sustancias en la bilis logran sus límites de solubilidad. La bilis ya saturada se sobresatura con estas sustancias y se precipita en pequeños cristales. Estos cristales se atascan en la mucosidad de la vesícula biliar, lo que provoca sedimentos en la vesícula biliar. Estos cristales se multiplican y aumentan de tamaño, y forman piedras grandes o múltiples (7,8).

La pérdida de la anatomía normal y la presencia de una fístula incrementan el riesgo de daño de la vía biliar durante una colecistectomía (1).

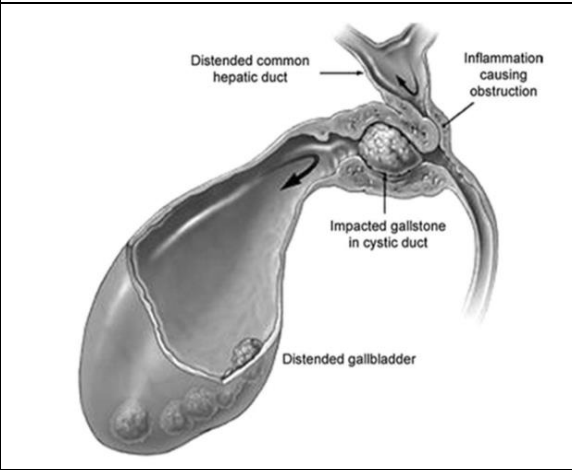
## CLASIFICACIÓN

Existen clasificaciones las cuales se han basado en la presencia o ausencia de la erosión fistulosa entre la vesícula y la vía biliar principal, así como la extensión de la destrucción de esta. Su clasificación reside en categorizar la fístula colecitocoleodocal de acuerdo con su grado de destrucción.

La lesión tipo I (compresión extrínseca de la vía biliar principal por el cálculo impactado) es aquella compresión externa del conducto hepático común dada por un lito impactado en el cuello de la vesícula biliar o en el ducto cístico. La lesión tipo II (afectación de 1/3 de la circunferencia de la vía biliar principal) es

una fístula colecisto biliar consecuencia de la erosión de la pared anterior y lateral del conducto hepático común por litos impactados, cuya fístula compromete menos de un tercio de la circunferencia del conducto hepático común. La lesión tipo III (afectación de 2/3 de la circunferencia de la vía biliar principal) es una fístula colecistobiliar con una erosión del conducto hepático común que compromete hasta los dos tercios de su circunferencia. La lesión tipo IV (afectación de toda la circunferencia de la vía biliar principal) es aquella con una destrucción completa de la pared del conducto hepático común (1,9).

**Figura 1.** Características del síndrome de Mirizzi



**Fuente:** Moreno B. et al. Mirizzi syndrome rare pathology in pediatrics. Presentation of a clinical case.

**Figura 2.** Clasificación del síndrome de Mirizzi

	Colecistitis crónica	Compresión extrínseca de la vía biliar principal	Fístula colecistocoleodocal			Fístula colecistoentérica
Estadios						
McSherry y otros	1982	Tipo I	Tipo II			
Csendes y otros	1989	Tipo I	Tipo II	Tipo III	Tipo IV	
Csendes y otros	2007	Tipo I	Tipo II	Tipo III	Tipo IV	Tipo V

**Fuente:** Macías et al. Mirizzi syndrome.

## CLÍNICA

Este síndrome no cuenta con síntomas específicos o signos que ayuden a tener un rápido diagnóstico. Una variable sintomatología y la ausencia de signos patognomónicos hacen que esta patología entre en los diagnósticos diferenciales de

otras entidades más comunes, como lo son colecistitis aguda o colelitiasis, en una porción menor de los casos se han reportado pacientes asintomáticos (1,6,10-12).

Las manifestaciones más usuales son la ictericia, predominantemente de patrón

obstructivo e intermitente, puede ser asociada a coluria; fiebre y dolor abdominal predominantemente en cuadrante superior derecho o hipogastrio que puede irradiar a espalda. Es importante destacar que la prevalencia de estos síntomas solo se manifiesta en el 44-77% de la población. El dolor es la manifestación más común, presentándose de forma variable en rangos de 54% a 100%, seguido de la ictericia, presente en 24% a 100%, y colangitis en 6%-35% de los casos (1,2,10-13).

## DIAGNÓSTICO

En el diagnóstico del síndrome de Mirizzi es difícil de tener en cuenta, considerando de que no tiene signos patognomónicos y tampoco tiene una clínica exacta. Una limitante en el abordaje de esta condición es que muchas veces el diagnóstico es realizado de manera intraoperatoria, lo que dificulta el accionar quirúrgico al tener una pobre planificación quirúrgica, ya que inicialmente el abordaje no se encuentra orientado a esta patología, aumentando el riesgo de complicaciones intraoperatorias como lo es las lesiones de vías biliares.

### Radiografía de abdomen

No es el estudio ideal y tampoco permite hacer el diagnóstico de síndrome de Mirizzi, debido a que presenta múltiples desventajas, puede simular tumores de vesícula biliar, conducto cístico o un colangiocarcinoma (10).

### Ecografía

Es la primera línea de metodología diagnóstica, ya que gracias a este método se puede visualizar una serie de características que aumentan la sospecha o definen un mejor diagnóstico. Su especificidad es del 29%, con una sensibilidad del 8.3% al 27% (1). Las

características ultrasonográficas son dilatación de la vía biliar intrahepática y del conducto hepático común con calibre normal en el conducto biliar común, vesícula biliar contraída o atrófica, conjuntamente con paredes adelgazadas que contienen litos en el saco de Hartmann y, esporádicamente, un único hallazgo de colelitiasis (5,13).

### Tomografía Computarizada (TC)

No es superior a la ecografía, no obstante, es útil para diferenciar de procesos neoplásicos (6), sobre todo en pacientes con fístula colecisto biliar. Su sensibilidad diagnóstica es 42%, y la especificidad 99%, aproximadamente (1,10,14).

### Colangiopancreatografía por Resonancia Magnética (MRCP)

Cuenta con una sensibilidad de 96%, y especificidad de 94% (1,13,14). Puede demostrar sitios de fístulas, litos, estenosis ductales, y estenosis de ductos biliares; a su vez, establece la extensión de la inflamación pericolicística (15). Este estudio no es utilizado tanto como quisiéramos debido a su altísimo costo y a su baja disponibilidad en los centros de salud.

### Colangiopancreatografía retrógrada endoscópica

Tiene ventajas tanto diagnósticas como terapéuticas. En manos de un operador ejercitado, puede visualizar ductos biliares extrahepáticos, determinar la presencia y localización de fístulas y obstrucción biliar, se pueden realizar intervenciones terapéuticas como papilotomía o colocación de stents (1,10,13). Es el método Gold Standard. Se debe tomar en cuenta las variables complicaciones calamitosas que están relacionadas con su uso.

## Colangiografía Percutánea Transhepática

Orienta al diagnóstico y permite acciones de tratamiento, como el drenaje biliar percutáneo (1).

### Diagnóstico intra-operatorio

Se presenta hasta en un 50% de los casos. La presencia de una vesícula biliar escleroatrófica, un triángulo de Calot borrado o presencia de una masa fibrótica y adherencias subhepáticas (1,14) debe generar alta sospecha por parte del cirujano, y considerar esta entidad.

## TRATAMIENTO

La finalidad del tratamiento incluye la descompresión de la vía biliar y prevenir la recurrencia. Lo recomendado es la descompresión temporal mediante la CPRE (14), usando stents biliares, esto proporciona tiempo mientras las condiciones generales de algunos pacientes mejoran y es posible crear una planificación de las estrategias quirúrgicas a desarrollar.

Tratamiento quirúrgico basado en el tipo de Síndrome de Mirizzi (6,7,15-17):

- Tipo I: colecistectomía, o colecistectomía subtotal: abordaje abierto o laparoscópico. No suele merecer la exploración de la vía biliar.
- Tipo II: en este caso se realiza colecistectomía abierta más cierre de la fístula, colecistectomía subtotal abierta: uso del remanente vesicular para cubrir el defecto de la vía biliar principal, sobre tubo en T (coledocoduodenoanastomosis).
- Tipo III: derivación bilioentérica. Hepaticoyeyunostomía en Y de Roux. En este caso, no se recomienda suturar la fístula.

- Tipo IV: consiste en realizar una derivación bilioentérica. Hepaticoyeyunostomía en Y de Roux.
- Tipo V: en este caso, se puede realizar cualquier procedimiento previamente mencionado. Se debe postergar el tratamiento de fístula bilioentérica según la evolución, para una segunda intervención.

A todos estos casos se debe realizar la colecistectomía de fondo a cuello, teniendo en cuenta la reacción inflamatoria fibrosa del triángulo de Calot (10). En caso de presentarse una anatomía muy confusa, la literatura recomienda realizar colecistectomía subtotal, con extracción de lito, también cierre del remanente vesicular y drenar tejidos próximos, con el fin de evitar la disección excesiva, ya que puede acrecentar el tamaño de la fístula, y como consecuencia dañar aún más vascularización.

Por el índice de riesgo existente con cáncer de vesícula biliar, la biopsia por congelación es un procedimiento indicado (6).

En patología biliar la laparoscopia es Gold Standard, pero esto solo se indica para casos de síndrome de Mirizzi tipo 1 (3,4,14).

## CONCLUSIONES

En conclusión, el síndrome de Mirizzi es una patología poco frecuente, con predominio de sexo femenino y en países subdesarrollados. Consiste en la impactación de un lito en el saco de Hartmann, causando estasis, inflamación que puede complicarse con necrosis o formación de fístulas. Clínicamente, no se diferencia de una colecistitis típica caracterizada por dolor en hipocondrio derecho tipo cólico, náuseas y malestar general. El diagnóstico de esta condición se basa en estudios de imagen, siendo el Gold

Standard la CPRE, y pudiendo complementar con otros estudios como ultrasonido, tomografía axial computarizada y colangiopancreatografía por resonancia magnética (MRCP); sin embargo, cabe destacar que hasta un 50% se diagnostican de manera intraoperatoria, su manejo definitivo es quirúrgico con la realización de una colecistectomía.

Es de suma importancia conocer la existencia de esta patología que, aunque es poco frecuente, algunas veces pasa desapercibida durante el abordaje de un paciente con dolor abdominal, lo que explica el alto porcentaje de diagnósticos intraoperatorios, siendo esto un problema más para el cirujano, ya que no permite una adecuada planeación del abordaje quirúrgico.

## REFERENCIAS

- Macías Sabando MM, Magallanes Vera NC, Magallanes Vera YA, Baquerizo Godoy MF. Síndrome de Mirizzi. RECIMUNDO [Internet]. 04 de febrero, 2022;6(1):87-95. Disponible a partir de: <https://recimundo.com/index.php/es/article/view/1503>
- Klekowski J, Piekarska A, Góral M, Kozula M, Chabowski M. The current approach to the diagnosis and classification of mirizzi syndrome. Diagnostics [Internet]. 2021, Sep 01 [cited 2022, Nov 18];11(9). Disponible a partir de: <https://www.mdpi.com/2075-4418/11/9/1660>
- Gómez D, Pedraza M, Cabrera F, Mendoza Zuchini A, Arrieta MG, Aparicio S, et al. Minimally invasive management of Mirizzi syndrome Va: Case series and narrative review of the literature §. DOI: <https://doi.org/10.1016/j.ciresp>
- Chen H, Siwo EA, Khu M, Tian Y. Current trends in the management of Mirizzi Syndrome. Medicine (United States) [Internet]. 2018, Jan 01 [cited 2022, Nov 18];97(4). Disponible a partir de: <https://www.ncbi.nlm.nih.gov/pmc/articles/PMC5794376/>
- Tataria RD, Salgaonkar HP, Maheshwari G, Halder PJ. Mirizzi's syndrome: A scoring system for preoperative diagnosis. Saudi Journal of Gastroenterology [Internet]. 2018, Sep 01 [cited 2022, Nov 18];24(5):274–81. Disponible a partir de: <https://pubmed.ncbi.nlm.nih.gov/29873320/#:~:text=A%20scoring%20system%20was%20devised,pre%20dicting%20MS%20among%20complicated%20cholecystitis>
- Alvarado Ávila VA, Sinchi Suquilanda JC, Mullo Chiluisa JR, Borja Jiménez TA. Cáncer de vesícula como causa del Síndrome de Mirizzi. Recimundo [Internet]. 2022 [citado el 17 de noviembre, 2022];96–104. Disponible a partir de: <https://www.recimundo.com/index.php/es/article/view/1820>
- Zhou J, Xiao R, Yang JR, Wang L, Wang JX, Zhang Q, et al. Mirizzi syndrome complicated by common hepatic duct fistula and left hepatic atrophy: A case report. Journal of International Medical Research. 2018, Nov 01;46(11):4806–12.
- Bencharit S, Kaushal R. Mirizzi Syndrome. Proceedings of UCLA Health-VOLUME [Internet]. 2020;24. Disponible a partir de: <http://www.uptodate.com>
- Nassar AHM, Nassar MK, Gil IC, Ng HJ, Yehia AM. One-session laparoscopic management of Mirizzi syndrome: feasible and safe in specialist units. Surg Endosc [Internet]. 2021, Jul 01 [cited 2022, Nov 28];35(7):3286–95. Disponible a partir de: <https://pubmed.ncbi.nlm.nih.gov/32632481/>
- Campos Quesada M, Molina Castaño D, Núñez Guerrero A. Síndrome de Mirizzi. Revista Médica Sinergia [Internet]. 2020, Jun 01;5(6):e513. Disponible a partir de: <https://revistamedicasinergia.com/index.php/rms/article/view/513>
- Glasser JG, Bhattacharyya R. Mirizzi Syndrome: The classic presentation. J Pediatr Surg Case Rep [Internet]. 2021, Nov 01 [cited 2022, Nov 28];74. Disponible a partir de: <https://www.sciencedirect.com/science/article/pii/S2213576621002530>
- Yolanda B, Ángel MD, María CM, Blanco-Mancilla R. Síndrome de Mirizzi, patología poco frecuente en pediatría. Presentación de un caso clínico [Internet]. Bol Clin Hosp Infant Edo Son. 2021 [citado el 17 de noviembre, 2022];38. Disponible a partir de: <https://www.medigraphic.com/pdfs/bolclinhosinfos/bis-2021/bis211g.pdf>
- Umashanker R, Smink D. Mirizzi syndrome [Internet]. Michigan State University; 2022, Apr. Disponible a partir de: [https://www.uptodate.com/binasss.idm.oclc.org/contents/mirizzi-syndrome/print?search=MirizziSyndrome&source=search\\_result&selectedTitle=1~1...1/20OfficialreprintfromUpToDatewww.uptodate.com](https://www.uptodate.com/binasss.idm.oclc.org/contents/mirizzi-syndrome/print?search=MirizziSyndrome&source=search_result&selectedTitle=1~1...1/20OfficialreprintfromUpToDatewww.uptodate.com)

14. Borz-Baba C, Levy DA, Cohen ME. Post-cholecystectomy mirizzi syndrome: A case report and review of the literature. *American Journal of Case Reports* [Internet]. 2019 [cited 2022, Nov 28];20:1290–8. Disponible a partir de: <https://www.ncbi.nlm.nih.gov/pmc/articles/PMC6735619/>
15. Zhou J, Xiao R, Yang JR, Wang L, Wang JX, Zhang Q, et al. Mirizzi syndrome complicated by common hepatic duct fistula and left hepatic atrophy: A case report. *Journal of International Medical Research* [Internet]. 2018, Nov 01 [cited 2022, Nov 28];46(11):4806–12. Disponible a partir de: <https://www.ncbi.nlm.nih.gov/pmc/articles/PMC6259394/>
16. Vudayagiri L, Mujahed OF, Mellert L, Gemma R. Conservative Management of Mirizzi Syndrome in Community Hospital Setting. *Cureus* [Internet]. 2021, Oct 30 [cited 2022, Nov 28]; Disponible a partir de: <https://www.ncbi.nlm.nih.gov/pmc/articles/PMC8629686/>
17. Jimenez MC, Cubas RF, Bowles RJ, Martinez JM. Type IV Mirizzi Syndrome: Brief Report and Review of Management Options [Internet]. *American Surgeon*. SAGE Publications Inc.; 2022 [cited 2022, Nov 18]. Disponible a partir de: <https://journals.sagepub.com/doi/abs/10.1177/00031348221105182>