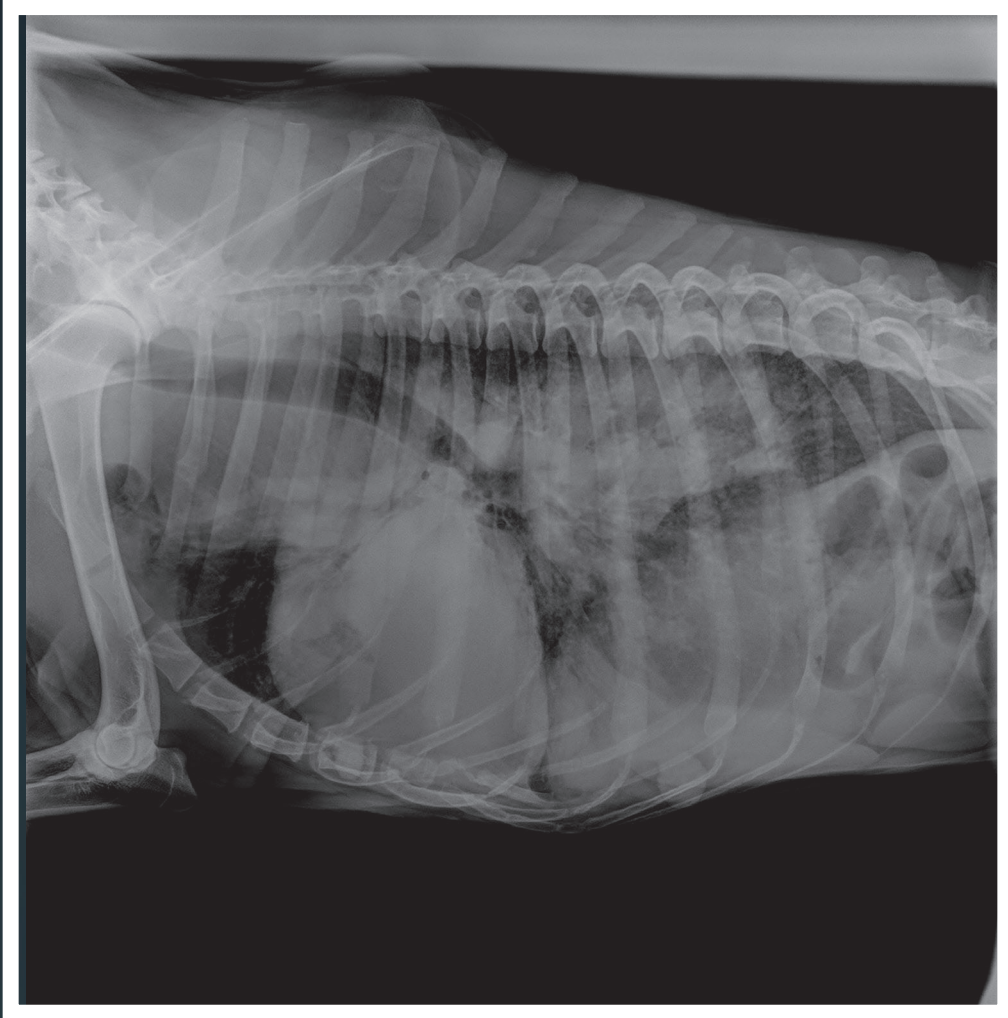


# Fotografía Diagnóstica

## Radiografía de perro con dirofilariosis



**Paciente: Ágora**

8 años, Dóberman, hembra no esterilizada, preventivo de filaria de forma esporádica, acude a consulta por intolerancia al ejercicio y distrés respiratorio, plan sanitario desactualizado, presenta cianosis a la manipulación, síncope desde hace 2 meses, tos. Presenta patrón respiratorio restrictivo, no presenta soplo audible, presenta crepitaciones difusas en ambos hemitórax, distensión y pulso yugular, pulso femoral débil

Proyección laterolateral derecha en fase inspiratoria, se observa cardiomegalia, aumento de apoyo esternal cardiaco, compatible con aumento de cámaras cardíacas derechas, dilatación de arteria y venas pulmonares. A nivel pulmonar patrón alveolar intersticial generalizado en lóbulos caudo-dorsal y caudo-ventral compatible con Tromboembolismo Pulmonar

Test rápido de antígeno de *Dirofilaria immitis* POSITIVO