



Caso clínico de actinomicosis, masa palpable en hemitórax izquierdo Clinical case of thoracic actinomyces, case report



¹ Sergio Cervantes Moreno

Investigador independiente, Hospital General de Mexicali Baja California.

<https://orcid.org/0000-0002-8248-0890>

² Carlos César Ochoa Gaxiola

Investigador independiente, Hospital General de Mexicali, Baja California.

<https://orcid.org/0000-0002-7696-926X>

³ Antonio Elías García Terrazas

Investigador independiente Hospital General de Mexicali Baja California.

<https://orcid.org/0000-0003-4758-152X>

Recibido
29/08/2022

Corregido
19/10/2022

Aceptado
10/15/2022

RESUMEN

La actinomicosis torácica es una afección producida por la bacteria *Actinomyces israelii*, llegando a ser el 30% como forma de presentación, generando tumoraciones a nivel torácico con crecimiento lento y crónico. Debe ser considerada como una posibilidad para los médicos clínicos y quirúrgicos. Se presenta un caso clínico de un paciente masculino de 59 años de edad, que requirió resección quirúrgica a nivel torácico, además de antibioticoterapia, en el Hospital General de Mexicali.

PALABRAS CLAVE: Actinomicosis; cirugía torácica; infecciones fúngicas invasoras.

ABSTRACT

Thoracic actinomyces is a condition caused by the bacterium *Actinomyces israelii*, reaching 30% as a form of presentation, generating tumors at the thoracic level with slow and chronic growth, which should be considered as a possibility for clinicians and surgeons. The following is an example of a 59-year-old male patient who required surgical resection at the thoracic level, in addition to antibiotic therapy at the General Hospital of Mexicali.

KEY WORDS: Actinomyces, thoracic surgery, invasive fungal infections.

¹ Médico residente de Cirugía, Universidad Autónoma de Baja California. Cód. médico: 11980381. Correo: dcervantesmoreno93@gmail.com

² Médico cirujano de torác, Universidad Autónoma de Baja California. Cód. médico: 4008121. Correo: drcarlosochoag@gmail.com

³ Médico residente de Cirugía, Universidad Autónoma de Baja California. Cód. médico: 11513555. Correo: antonio_agt@hotmail.com



INTRODUCCIÓN

La actinomicosis es una enfermedad producida por bacterias del género *Actinomyces*. Son anaerobios facultativos que forman parte de la flora habitual orofaríngea, gastrointestinal y del aparato genital femenino; son bacterias ramificadas que requieren condiciones especiales para su crecimiento (1). La patología ocurre por disrupción de la mucosa y puede presentarse en tres formas clínicas: cervicofacial, torácica o abdominopelviana. Esta entidad nosológica está asociada a estados de inmunosupresión crónica tales como HIV o diabetes mellitus, así como cuerpos extraños en el organismo tales como protésicos o dispositivos intrauterinos, generando procesos infecciosos crónicos difíciles de diagnosticar (2). A continuación, se presenta un caso clínico de un paciente masculino de 59 años de edad que requirió resección quirúrgica a nivel torácico, además de antibioticoterapia, en el Hospital General de Mexicali.

DESCRIPCIÓN DEL CASO

Paciente masculino de 59 años de edad, empresario, sin antecedentes personales patológicos conocidos, con tabaquismo,

índice tabáquico de 15 paquetes-año, niega otras toxicomanías.

Motivo de consulta: masa palpable en hemitórax izquierdo.

Padecimiento actual: paciente refiere dolor de 4 meses de evolución a nivel de parrilla costal del lado izquierdo con dolor local e hiperemia, malestar general, niega fiebre. En el examen físico se evidencia masa palpable en hemitórax izquierdo, dolorosa a la palpación e hiperémica en cara anterolateral, de 7 cm de diámetro.

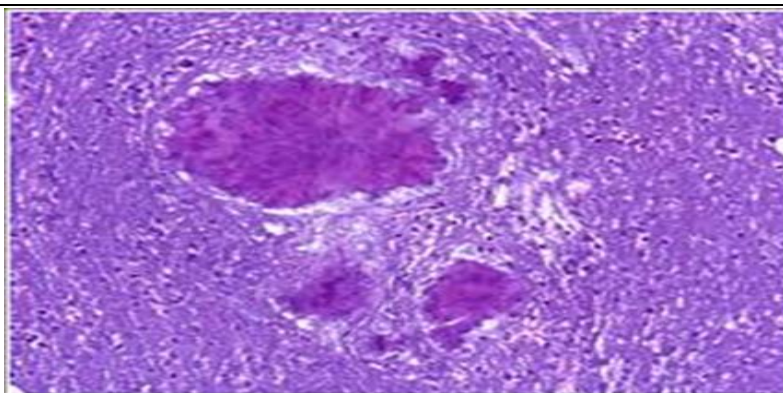
Estudios de laboratorio: laboratorios preoperatorios reportan:

- Hemoglobina de 12,5 gr/dl
- Leucocitos de 9550×10^3
- Neutrófilos 7220×10^3
- Plaquetas 159000
- Glucosa 78 mg/dl
- Creatinina 0,6 mg/dl
- Coagulación: TP 14 segundos, TTP 27 segundos

Estudios de imagen: tomografía axial computarizada (TAC) de tórax revela masa tumoral de aspecto heterogéneo con involucro de últimas 3 costillas del hemitórax izquierdo, aledaño a abdomen.

Biopsia guiada reporta: tejido blando xantogranulomatoso (figura 1).

Figura 1. Corte histológico H-E de biopsia



Nota. Obsérvese el tejido xantulogranulomatoso.

Fuente. Biopsia realizada en el Hospital General de Mexicali.

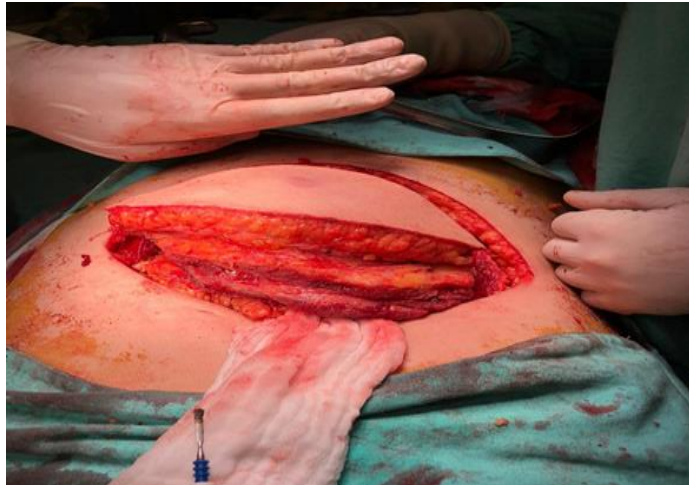EVOLUCIÓN

Se sospechó de una tumoración torácica de posible origen benigno de tejido blandos con biopsia preoperatoria poco concluyente y sin un diagnóstico fidedigno por parte de patología, por lo que se realizó, en conjunto con un médico oncocirujano, de forma programada, resección de porción anterior de parrilla costal desde C5 a C10 con márgenes de 4 cm de la lesión palpable, además de resección e porción anterior de la parrilla costa izquierda (figuras 2 y 3); plastia de diafragma, resección anterior y

cubriendo defecto del mismo con malla de polipropileno de doble cara de 10 x 15 cm (figura 4); y colocación de sonda Kardias 22fr, requiriendo 3 días de estancia posterior a procedimiento quirúrgico.

Posterior a la cirugía, 6 días después, se documenta por patología la presencia de bacterias ramificadas y cocoides negativo para neoplasia y compatible con *A. israeli*, por lo que se tuvo que tratar al paciente de manera ambulatoria por 12 meses con amoxicilina con clavulanato, con curación después de dicho tratamiento.

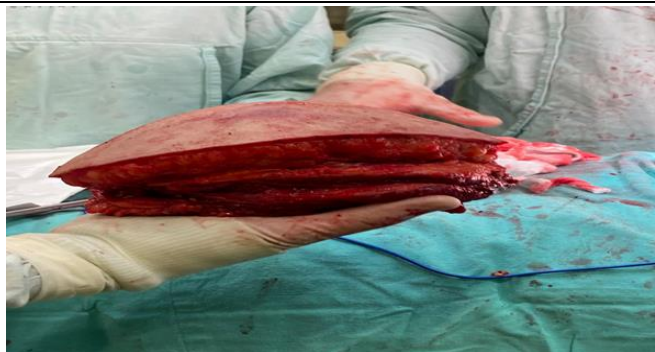Figura 2. Fotografía de hemitórax izquierdo afectado



Nota. Obsérvese la extensión costal.

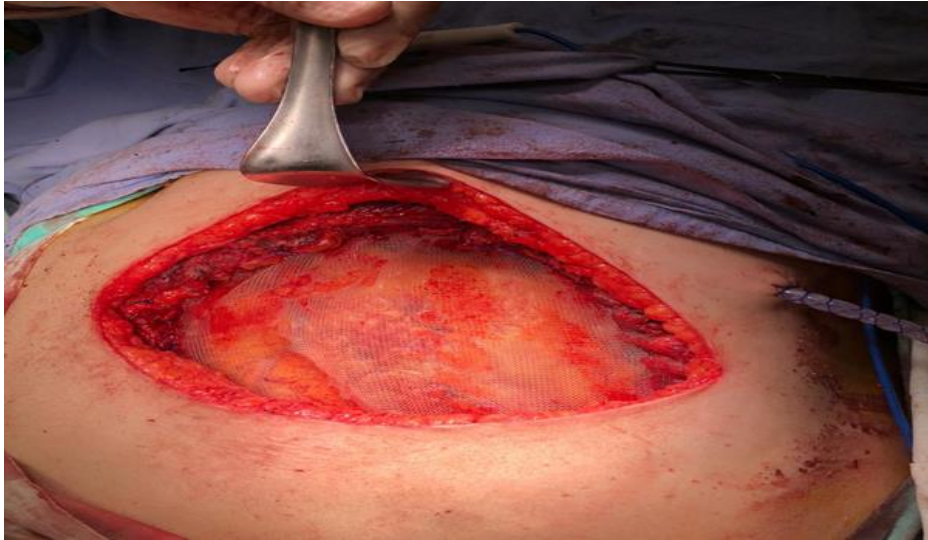Fuente. Foto tomada por Carlos Ochoa Gaxiola en el Hospital General de Mexicali, México.

Figura 3. Fotografía de resección de arcos costales de C5 a C10 del hemitórax izquierdo



Fuente. Foto tomada por Carlos Ochoa Gaxiola en Hospital General de Mexicali, México

Figura 4. Fotografía de reconstrucción de defecto torácico con malla de Prolene doble cara



Fuente: Foto tomada por Dr. Carlos Ochoa Gaxiola en el Hospital General de Mexicali, México.

DISCUSIÓN

Las tumoraciones en pared torácica pueden variar según su etiología desde benignas 50% hasta malignas 50%, aproximadamente, tales como podrían ser el cáncer pulmonar y sarcomas, u otras afecciones de los tejidos blandos. Dentro de los tumores primarios de caja torácica la mayoría son benignos, predominando condromas y osteocondromas 50% de los casos benignos, procesos infecciosos y lipomas en las etiologías malignas; dentro del otro 50% restante, la mayoría son metástasis 50%, o bien sarcoma u osteosarcomas, tumores de Askin, entre otros (3). En este caso, la etiología fue dada por una *A. Israelli* bacteria Gram +, ramificada anaerobia facultativa, asociada a infecciones polibacterianas (4), que tiene tres sitios de afección en el ser humano: cervicofacial (50%), torácica (20%) y abdominal (30%) (5). La infección torácica se transmite por inhalación de cepas bacterianas, la sintomatología varía dependiendo de su sitio de afección bronquial o pleural (6).

Se han aislado 14 cepas de actinomicos en el mundo. Las que pueden ser patógenas para los seres humanos son: *A. israelii*, el más frecuente, seguido de *A. naeslundii*, *A. odontolyticus*, *A. viscosus*, *A. meyeri* y *A. gerencseriae* (7).

Las manifestaciones clínicas son muy variables y cambiantes, debido a la cronicidad del cuadro, el estado inmunológico del hospedero y el sitio de afección. En el caso de la afección torácica, suele haber fiebre, tos, senos que drenan pus, pérdida de peso, diaforesis nocturna (8), y en muy pocas ocasiones derrame pleural. Los signos físicos tempranos pueden llegar a mimetizar a los de la tuberculosis, el diagnóstico suele ser tardío debido a la baja sospecha de la enfermedad (9).

Los hallazgos en la radiografía de tórax pueden ser patrones consolidativos con predisposición a bases pulmonares, sobre todo del lado derecho; o bien, derrames (10). El estudio de elección es la tomografía computada, donde se evidencia infiltración del parénquima pulmonar y compromiso costovertebral (11).

El diagnóstico fidedigno se hace al demostrar la presencia de *Actinomyces* en medios especiales para el cultivo para anaerobios. Así como la evidencia de los típicos gránulos actinomicóticos (gránulos de azufre) en exudados y en histopatológicos apoyan su diagnóstico, es raro ver su presencia con tinciones de uso común en laboratorios de microbiología, por lo que la tinción de Grocott-Gomori y el ácido p-amino salicílico suelen ser las mejores para este propósito. El tratamiento consiste en antibioticoterapia, mediante la cual se suministra penicilina G intravenosa, la cual es el medicamento más efectivo, cuya dosis oscila de 10-20 millones de UI al día por un mes; luego, puede pasarse a la vía oral con penicilina V, amoxicilina o cefalosporinas de seis meses o incluso un año (12). Algunos infectólogos recomiendan también metronidazol, clindamicina, tetraciclinas y eritromicina, en pacientes que tienen reacciones alérgicas a la penicilina (13). La cirugía tiene por objetivos reseca el tejido infectado, necrosado y remover las secreciones que genera dicho proceso infeccioso, y evitar que se perpetúe, ya que este organismo puede generar cavitaciones o afecciones donde existe poca biodisponibilidad por los fármacos (14). Los tratamientos con Beta-lactámicos de 10 a 12 meses son los más eficaces, pudiendo emplear amoxicilina o Penicilina G sódica (15). En este caso particular presentado, después de tener el diagnóstico confirmado por patología de actinomicosis pulmonar se decidió contactar a médico infectólogo, quien decidió dar antibioticoterapia con amoxicilina y ácido clavulánico por 12 meses con curación y reintegración del paciente a su vida cotidiana.

CONCLUSIÓN

El tratamiento de la actinomicosis torácica será exitoso si hay tratamiento quirúrgico, el cual consiste en la resección del tejido desvitalizado y las complicaciones trayectos fistulosos y abscesos, además de B lactámico Penicilina G sódica 10-20 millones de UI al día por un mes y amoxicilina o cefalosporina por 12 meses restantes.

Durante la realización de esta publicación, los autores no reportaron ningún conflicto de interés, ni tuvieron fuente de financiamiento alguno, se trató en todo momento de recabar la información más fidedigna sin realizar modificación de la misma.

REFERENCIAS

1. Ozaras R, Mert A. Clinical Image: Primary actinomycosis of the hand. *Arthritis & Rheumatism*. 2010, Feb;62(2):419. Available from: https://www.researchgate.net/publication/41175647_Clinical_Image_Primary_actinomycosis_of_the_hand
2. Brown JR. Human actinomycosis: a study of 181 subjects. *Human Pathol*. 2005;4:319-30. Available from: <https://pubmed.ncbi.nlm.nih.gov/4756858/>
3. Tsao AS. Tumores de la pared torácica. En: Beer MH, Porter RS, Jones TV, Kaplan JL, Elsevier; 2015. Recuperado a partir de: <https://www.ncbi.nlm.nih.gov/books/NBK482151/>
4. Avisbal Portillo A, Rueda Ríos C, Benítez Doménech A. Actinomicosis como causa de un derrame pleural. *Arch Bronconeumol*. 2005;38:153. Recuperado a partir de: <https://www.archbronconeumol.org/index.php?p=revista&tipo=pdf-simple&pii=S0300289614002750>
5. Gohman M. Actinomycosis, nocardiosis and actinomycetona. In: Fitzpatrick T, Freedberg I, Eisen A, Wolf K, Austen F. *Dermatology in general Medicine*. 5th edition. New York: McGraw-Will; 2005. p. 2293-6. Available from: <https://www.ncbi.nlm.nih.gov/nlmcatalog/101141765>
6. Mirabal Colarte J. Actinomicosis Torácica. *Rev Cubana Med Gen Integr* [Internet]. Diciembre 2015 [citado el 14 de agosto, 2022];31(4). Disponible a

- partir de:
http://scielo.sld.cu/scielo.php?script=sci_arttext&pid=S0864-21252015000400012&lng=e
7. Flores A, Parrilla I, Urdes E, Quintana V, Gutiérrez V. et al. Prevención, diagnóstico y tratamiento de la Actinomicosis en adulto. México D. F.: IMSS, CENETEC. 2010:7. Disponible a partir de:
http://www.cenetec.salud.gob.mx/descargas/gpc/CatalogoMaestro/480_GPC
 8. Sandoval-Mallma E, Caballero-Silva J. Actinomicosis diseminada en un paciente inmunocompetente: Reporte de caso. Horiz. Med. [Internet]. Julio, 2019 [citado el 14 de agosto, 2022];19(3):89-95. Doi:
<http://dx.doi.org/10.24265/horizmed.2019.v19n3.13>
 9. Katanic N, Pavlovic M, Bojovic K, Dulovic O, Gvozdenovic E, Simonovic J. Therapeutic approach to actinomyces--experience gained at the department of infectious and tropical diseases. Med Pregl. 2011;64(3-4):207-10. Available from:
<https://pubmed.ncbi.nlm.nih.gov/21905602/>
 10. Bonnefond S, Catroux M, Melenotte C, Karkowski L, Rolland L, Trouillier S, et al. Clinical features of actinomyces: A retrospective, multicenter study of 28 cases of miscellaneous presentations. Medicine (Baltimore). 2016, Jun;95(24):e3923. Available from:
<https://pubmed.ncbi.nlm.nih.gov/27311002/>
 11. Valour F, Sénéchal A, Dupieux C, Karsenty J, Lustig S, Breton P, et al. Actinomyces: etiology, clinical features, diagnosis, treatment, and management. Infect Drug Resist. 2014, Jul 5;7:183–97. Available from:
<https://pubmed.ncbi.nlm.nih.gov/25045274/>
 12. Boyanova L, Kolarov R, Mateva L, Markovska R, Mitov I. Actinomyces: a frequently forgotten disease. Future Microbiol. 2015;10(4):613–28. Available from:
<https://pubmed.ncbi.nlm.nih.gov/25865197/>
 13. Llombart M, Chiner E, Signes-Costa J, Arriero JM, GómezMerino E, Andreu A, et al. Actinomicosis torácica: una vieja entidad con nuevas expresiones clínicas. An. Med. Interna. 2005;22(3):28-33. Disponible a partir de:
https://scielo.isciii.es/scielo.php?script=sci_arttext&pid=S0212-71992005000300005
 14. Téllez-Bernés LM, Jiménez-López M, Hernández-Avendaño V. Actinomicosis cérvico-faríngea, la gran imitadora. Otorrinolaringología. 2016;61(4):296-299. Disponible a partir de:
<https://www.medigraphic.com/pdfs/anaotomex/aom-2016/aom164h.pdf>
 15. Palm A, Isaksson J, Brandén E, Hillerdal G. Torakal aktinomykos – allvarlig sjukdom och en diagnostisk svår utmaning - Men med rätt behandling är prognosen god [Thoracal actinomyces - a diagnostic challenge]. Lakartidningen. 2019 Dec 3;116:FR6A. Swedish. PMID: 31821519. Available from: <https://pubmed.ncbi.nlm.nih.gov/31821519/>