



## Revisión integral de hemoptisis

### Comprehensive review of hemoptysis


**<sup>1</sup>Dra. Rebeca Watson Hernández**

Investigadora independiente, San José, Costa Rica

 <https://orcid.org/0000-0003-1893-2108>

**<sup>2</sup>Dra. Laura Morales Roldán**

Investigadora independiente, San José, Costa Rica

 <https://orcid.org/0000-0002-2427-9531>

Recibido  
01/06/2022

Corregido  
15/06/2022

Aceptado  
21/06/2022

#### RESUMEN

La hemoptisis es la expectoración de sangre proveniente del árbol traqueobronquial. Se clasifica en hemoptisis masiva o amenazante para la vida y no amenazante, dependiendo del volumen de sangrado, su velocidad y la reserva cardiopulmonar. Predomina en hombres mayores de 62 años. Su principal diagnóstico diferencial es la pseudoheoptisis, cuyo origen puede ser del tracto respiratorio superior, que se considera en casos en los cuales hubo previas molestias nasofaríngeas, como sangre roja proveniente de la boca sin mayor esfuerzo, o gastrointestinal que se caracteriza por hematemesis oscura, con sangre desoxigenada y en ocasiones con restos alimentarios. En este caso, existen antecedentes de cirrosis y úlceras. La etiología de la hemoptisis es multifactorial, tanto de alteraciones de vía aérea, parenquimatosas, vasculares como iatrogénicas. Para lograr un diagnóstico adecuado, hay que abordar al paciente con una adecuada historia clínica, examen físico y complementar con estudios de imagen para poder determinar con exactitud el sitio y causa de sangrado. De esta forma, se logrará ofrecer un tratamiento dirigido y oportuno.

**PALABRAS CLAVE:** Hemoptisis, broncoscopia, tomografía, bronquios.

#### ABSTRACT

Hemoptysis is the expectoration of blood from the tracheobronchial tree. It is classified into massive of life-threatening and non-threatening hemoptysis, depending on the volume of bleeding, its speed, and the cardiopulmonary reserve. It predominates in men older than 62 years. Its main differential diagnosis is pseudoheoptysis, whose origin may be from the upper respiratory tract, which is considered in cases where there was previous nasopharyngeal discomfort, such as red blood coming from the mouth without much effort; or gastrointestinal discomfort, which is characterized by dark hematemesis with deoxygenated blood and sometimes with food remains. In this case there is a history of cirrhosis and ulcers. The etiology of hemoptysis is multifactorial, including airway, parenchymal, vascular, and iatrogenic



alterations. To achieve an adequate diagnosis, the patient must be approached with an adequate history, physical examination and complemented with imaging studies to be able to accurately determine the site and cause of bleeding. In this way it will be possible offer targeted and timely treatment.

**KEY WORDS:** Hemoptysis, bronchoscopy, tomography, bronchi.

<sup>1</sup> Médica general, graduada de la Universidad de las Ciencias Médicas (UCIMED). Correo: [rebwathdez@gmail.com](mailto:rebwathdez@gmail.com)

<sup>2</sup> Médica general, graduada de la Universidad de las Ciencias Médicas (UCIMED). Cód. [MED16591](mailto:MED16591). Correo: [moralau17@hotmail.com](mailto:moralau17@hotmail.com)

## INTRODUCCIÓN

La hemoptisis es la expectoración de sangre proveniente del árbol traqueobronquial (1). Se divide en: hemoptisis franca (no amenazante para la vida), hemoptisis masiva (amenazante para la vida) y la expectoración hemoptoica (2).

Esta expectoración hemática ocurre en 10% de los pacientes con enfermedad pulmonar crónica, 0,1% de los pacientes ambulatorios y aproximadamente 0,2% de los pacientes hospitalizados (3). La mayoría de los casos suceden en mayores de 62 años, predominantemente en hombres (3).

Si bien en muchos casos suele ser autolimitada, entre un 5% a un 15% son amenazantes para la vida (4). Un punto clave es distinguir entre la hemoptisis verdadera y la pseudohemoptisis, donde el sangrado proviene del tracto gastrointestinal o el aparato respiratorio superior. Se debe valorar con cuidado al paciente para llegar al mejor diagnóstico y manejo, ya que se trata de una urgencia médica y su mortalidad puede ser mayor al 50% (5). El objetivo de este trabajo es incentivar y generar conciencia principalmente en el médico general que labora en los servicios de urgencias a realizar un adecuado abordaje y que, de esta forma, el diagnóstico no pase desapercibido.

## METODOLOGÍA

Para la elaboración de este artículo, se buscaron títulos comprendidos entre el 2016 y el 2022, que incluyen tanto revisiones bibliográficas, reportes de caso, y libros como “Goldman-Cecil, Medicine” y “Rosen’s Emergency Medicine”. La búsqueda se basa en las siguientes palabras clave: “hemoptisis” y “expectoración”, en bases de datos electrónicas como UpToDate, PubMed y Clinical Key. Cuenta como excepción a esta regla el artículo “Hemoptisis: del síntoma al diagnóstico” del año 2009 que, por su relevancia y claridad de conceptos, se incluye como referencia. Se tomaron en cuenta artículos tanto en inglés como en español para brindar la información más precisa y actualizada posible. No incluye división por grupos etarios, basándose en el cuadro clínico de forma generalizada.

## DEFINICIÓN

La hemoptisis es la expectoración de sangre proveniente del árbol traqueobronquial (1). La irrigación pulmonar es dual, procede de las arterias pulmonares y de las arterias bronquiales. Sus principales características se anotan en la **tabla 1**. Las arterias bronquiales son la causa de la mayoría de las hemoptisis (1).

Arterias	Presión - Flujo	Contenido	Función
Pulmonares	Presión baja Mayor flujo	Gasto cardiaco	Intercambio gaseoso
Bronquiales	Presión alta Menor flujo	Circulación sistémica	Irrigación de bronquios y pleura visceral

**Fuente:** Elaboración propia con base en Cordovilla R, Bollo de Miguel E, Núñez Ares A, Cosano Povedano FJ, Herráez Ortega I, Jiménez Merchán R. Diagnóstico y tratamiento de la hemoptisis. 2016.

## TIPOS DE HEMOPTISIS

Existen dos distintas formas de hemoptisis verdadera, además de la pseudohemoptisis. El diagnóstico y el tratamiento varían según esta clasificación.

- Hemoptisis franca (no amenazante para la vida): cuadro que no pone en peligro la vida del paciente.
- Hemoptisis masiva (amenazante para la vida): es la emisión de sangre mayor a 600 cc en 24-48 h o más de 150 cc/h. Otros factores asociados son la reserva cardiopulmonar de cada persona, insuficiencia respiratoria e inestabilidad hemodinámica (2). Con estas características, el paciente tiene mayor riesgo de muerte, a diferencia de la hemoptisis no amenazante para la vida.
- Expectoración hemoptoica o pseudohemoptisis: sangrado proveniente del tracto respiratorio superior o del tracto gastrointestinal superior, que puede asemejar el sangrado del tracto respiratorio inferior (hemoptisis verdadera).

## ETIOLOGÍA

Las causas se pueden clasificar su origen en parenquimatosas, relacionadas a la vía

aéreas y vasculares (4), tal como se muestra en la **tabla 2**. Entre las más frecuentes se tienen bronquiectasias, cáncer de pulmón, neumonía y tuberculosis (6). Hay causas menos frecuentes, entre las que se tienen infestación parasitaria como *Strongyloides stercoralis* en personas inmunosupresas (7); carcinomas tiroideos, particularmente el papilar (8); y metástasis de carcinoma renal de células claras (9).

## DIAGNÓSTICO DIFERENCIAL

En la **tabla 3** se detallan los principales diagnósticos diferenciales (11) de la hemoptisis verdadera que deben ser considerados en el servicio de Emergencias. Para diferenciar entre la hemorragia de tracto gastrointestinal superior y del tracto respiratorio superior, además de una historia clínica completa y el examen físico, es prudente solicitar una gastroscopia y valoración por parte del servicio de ORL (otorrinolaringología) (16).

## DIAGNÓSTICO

El primer paso es tomar una historia clínica completa que ayude a orientar el diagnóstico hacia una pseudohemoptisis o hemoptisis verdadera y dentro de esta, sus múltiples etiologías descritas en la **tabla 1**. Esta debe incluir ocupación, antecedentes patológicos,

no patológicos, en los que abarque consumo de drogas; antecedentes heredofamiliares, quirúrgicos y traumáticos; y un padecimiento actual detallado. En este último, se cuestiona acerca de síntomas, fiebre, pérdida de peso involuntaria, viajes recientes, características del esputo (estrías hemáticas, aspecto rosado, presencia de sangrado franco o coágulos). Se requiere consultar acerca de la cantidad de la sangrado, frecuencia, cronología y duración del cuadro, para poder distinguir entre la hemoptisis amenazante de la no amenazante para la vida y poder dirigir la etiología. Por ejemplo, se sospecha adenoma bronquial o bronquiectasias cuando hay episodios repetidos de hemoptisis durante meses o años. Carcinoma broncogénico cuando hay pequeñas cantidades de hemoptisis diaria durante semanas. Insuficiencia cardíaca debida a estenosis mitral cuando hay ortopnea y disnea paroxística nocturna. Cuando hay presencia de enfermedad de las vías respiratorias superiores, vías respiratorias inferiores y nefropatía, se piensa en granulomatosis con polivascularitis. Si se trata de un paciente varón, joven con nefropatía y hemoptisis, el cuadro puede orientarse hacia el Síndrome de Goodpasture (13).

El examen físico debe iniciar con la valoración de los signos vitales. La presencia de hipoxemia, taquipnea y taquicardia debe despertar alerta pues son signos de gravedad. Hay que tener presente la inspección de la piel para descartar equimosis, petequias que sugieran alteración hemática (13). Seguidamente, se revisan las fosas nasales, nasofaringe y la cavidad bucal para descartar pseudohemoptisis. En la inspección de tórax puede haber signos de traumatismos recientes o antiguos (13). Se valoran los

campos pulmonares y el patrón respiratorio (12). Las sibilancias o las crepitaciones unilaterales pueden sugerir enfermedad localizada como adenoma o carcinoma bronquial (13). En la valoración cardiopulmonar se valora la presencia de soplos que sugieran valvulopatías, la presencia de fístulas pulmonares o hipertensión pulmonar (13).

Entre los laboratorios necesarios se encuentran: hemograma completo, tiempos de coagulación, gases arteriales (para valorar la hipoxemia), PFR (pruebas de función renal) y EGO (examen general de orina) para descartar etiologías infecciosas o sistémicas. En caso de que se sospeche tuberculosis, se tomarán cultivos de esputo, dímero D en caso de que se sospeche tromboembolismo venoso (2). Además, el ECG (electrocardiograma) es de utilidad en caso de que haya trastornos cardiovasculares o sospecha de tromboembolismo pulmonar (13). Si se sospechan causas inmunológicas, se recomienda la toma de anticuerpos como c-ANCA (anticuerpo citoplasmático antineutrófilo citoplasmático), p-ANCA (anticuerpo citoplasmático antineutrófilo perinuclear), ANA (anticuerpo antinuclear) y ds-DNA-AB (anticuerpo contra ácido desoxirribonucleico de doble cadena) (3).

Posteriormente, se iniciarán los estudios de imagen. El primer paso es la radiografía de tórax; sin embargo, esta tiene una sensibilidad limitada (14). No obstante, se sospecha hemorragia alveolar difusa cuando hay tos, disnea, hipoxemia e infiltrados pulmonares difusos (13). Por otro lado, se tiene la TACAR (tomografía axial de alta resolución) que es superior a la radiografía y puede identificar la ubicación del sangrado hasta en un 70%, y la causa en un 77% (14).

La broncoscopia es una herramienta importante, ya que permite ubicar la localización del sangrado y también se puede utilizar de forma terapéutica (10). Puede localizar el origen de la hemorragia en un 93% si se usa fibrobroncoscopia y en 86% con broncoscopia rígida (13).

Es más confiable realizarla durante el sangrado o en las 24 h posteriores, ya que luego de las 48 h las tasas de diagnóstico disminuyen hasta el 50% (13).

Si se trata de una hemoptisis masiva, el estudio obligatoriamente se completará a nivel hospitalario, donde se cuente con estas medidas para abordar al paciente (3).

**Tabla 2.** Etiología de hemoptisis.

Vía aérea	Parénquima	Vascular	Iatrogénica
<ul style="list-style-type: none"> <li>• Bronquitis</li> <li>• Bronquiectasias</li> <li>• Carcinoma broncogénico</li> <li>• Cuerpos extraños</li> <li>• Fístula broncovascular</li> </ul>	<ul style="list-style-type: none"> <li>• Vasculitis ANCA</li> <li>• LUPUS</li> <li>• Síndrome de Goodpasture</li> <li>• Granulomatosis de Wegener (10)</li> <li>• Enfermedad de Behcet</li> <li>• Amiloidosis</li> <li>• Absceso pulmonar</li> <li>• Neumonía necrotizante</li> <li>• Tuberculosis</li> <li>• Neumonía viral / fúngica</li> <li>• Aspergiloma</li> </ul>	<ul style="list-style-type: none"> <li>• Fístula de arteria broncopulmonar</li> <li>• Lesión de Dieulafoy</li> <li>• Telangiectasia hemorrágica hereditaria</li> <li>• Mismas que las del parénquima pulmonar</li> <li>• Tromboembolismo pulmonar</li> <li>• Valvulopatías</li> </ul>	<ul style="list-style-type: none"> <li>• Anticoagulación</li> <li>• Biopsia transbronquial</li> <li>• Cateterización de la arteria pulmonar</li> <li>• Intubación</li> <li>• Traqueostomía</li> <li>• Cocaína (10)</li> </ul>

**Fuente:** Deshwal H, Sinha A, Mehta A. Life-Threatening Hemoptysis. Respir Crit Care Med. 2020;42(01):145–59.

**Tabla 3.** Diagnósticos diferenciales de hemoptisis verdadera.

Etiología	Historia clínica	Examen físico	Estudios
Tracto gastrointestinal superior	Vómitos en broza de café, melena, náuseas, vómitos.	Epigastralgia, estigmas de hepatopatía crónica (telangiectasias, eritema palmar).	Acidemia en gases arteriales, esófago-gastroduodenoscopia, aspirado nasogástrico hemático con alimentos.
Tracto respiratorio superior	Gingivorragia, epistaxis, ausencia de tos y esputo, dolor de garganta.	Gingivitis, telangiectasias, faringitis, ulceración.	Nasofaringoscopia.

**Fuente:** Trevor Z, Chai H, How C, Koh J, Low TB. A simplified approach to haemoptysis. Singapore Med J [Internet]. 2016;57(8):415–8.

## TRATAMIENTO

### Abordaje inicial

El primer paso al enfrentarse con un paciente con hemoptisis es identificar si su vida se encuentra en peligro o no mediante la valoración de los signos vitales. La clave es mantener el intercambio gaseoso aportando oxígeno y ansiolíticos con el cuidado de no deprimir la función respiratoria del paciente ni su capacidad comunicativa (3).

En caso de la hemoptisis masiva, se debe valorar la intubación endotraqueal para mantener el intercambio gaseoso y realizar medidas para controlar y parar el sangrado (15), descritas en la **figura 1**. Se puede considerar el empleo de vasoconstrictores como vasopresina o terlipresina (16). El paciente se mantendrá en reposo, con cuantificación de la hemoptisis, accesos venosos, antitusígenos, antifibrinolíticos como ácido tranexámico (1 g vía oral, dos veces al día o 0,5 g vía intravenosa, dos veces al día) (1), antibioticoterapia empírica, y si tuviera trastornos de la coagulación, estos deberán ser corregidos (2). Por ejemplo, en caso de sangrado severo se pueden administrar 2 a 4 unidades de PFC (plasma fresco congelado) y 10 mg de vitamina K intravenosa (10). En caso de pacientes con trombocitopenia, deben ser transfundidos para llegar a una meta de 50 000 a 60 000 plaquetas (10).

En caso de la hemoptisis activa no amenazante para la vida, se maneja de forma intrahospitalaria de forma similar a la hemoptisis masiva. Si el cuadro es autolimitado, se indicará antibioticoterapia empírica y reposo en casa; en este caso, se puede seguir de forma ambulatoria a partir de las 24 horas (2). En caso de pseudohemoptisis o expectoración

hemoptoica que no requiera manejo intrahospitalario, se referirá a consulta externa para su seguimiento (2).

### Medidas complementarias

La broncoscopia flexible es un método seguro que se puede emplear a la cabecera de la cama del paciente. Esta puede ser empleada tanto para el diagnóstico como para el tratamiento, al igual que la embolización de las arterias bronquiales (17). Si estas medidas no ayudan a solucionar el cuadro, se optará por cirugía. Si se tiene una hemoptisis activa, la espirometría es una contraindicación absoluta (1). Esta se realizará cuando el paciente se encuentre estable y sin sangrado. Su principal función es establecer el estado funcional respiratorio del paciente, que será de utilidad en caso de una intervención quirúrgica (1).

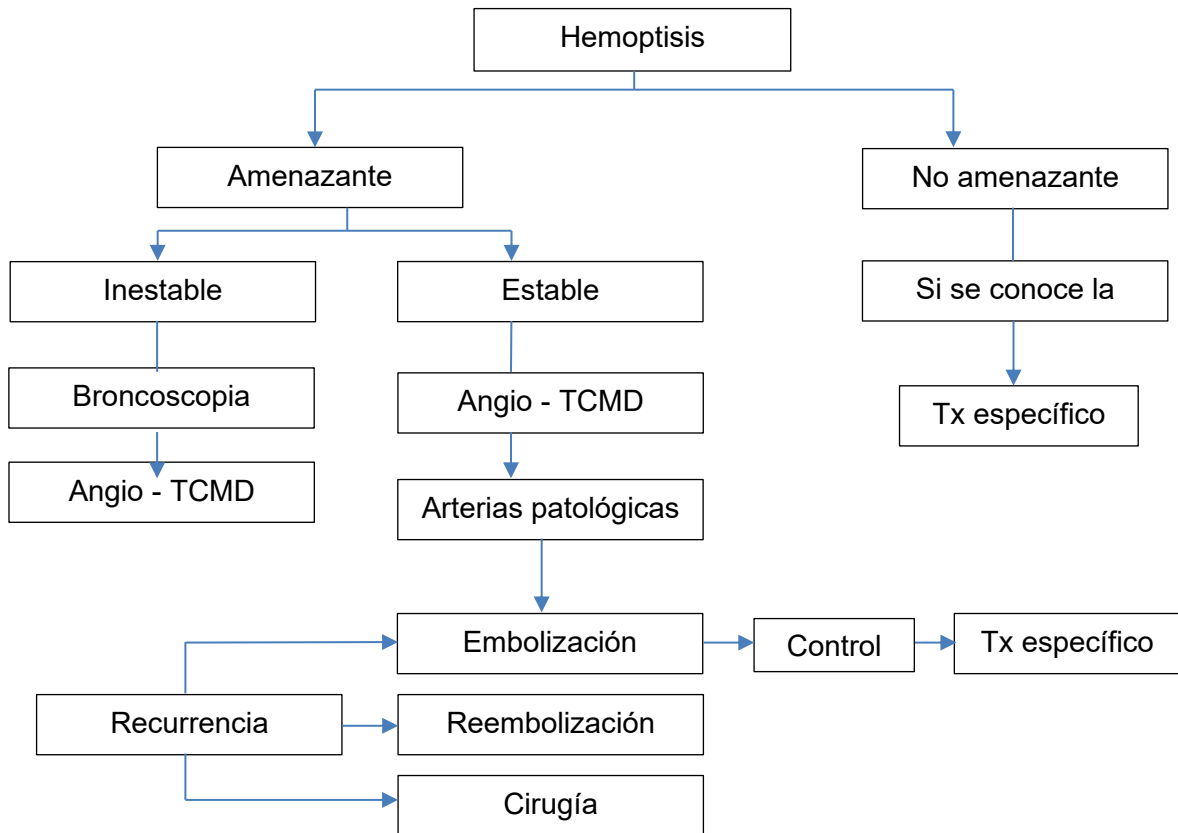
## CONCLUSIÓN

La hemoptisis es un cuadro clínico que debe manejarse con cautela, ya que tanto el diagnóstico como el tratamiento pueden ser desafiantes debido a sus múltiples etiologías y clínica. El médico general debe tener en mente este diagnóstico, ya que se trata de una verdadera emergencia que puede inestabilizar al paciente en un corto período. Por esta razón, se recomienda la actualización constante en el tema y tener presente tanto la clasificación, las etiologías y los diagnósticos diferenciales para poder actuar con la mayor brevedad posible. De esta forma, se dará un servicio de calidad a los pacientes que pueda salvar su vida.

**Las autoras declaran no tener conflicto de interés.**



Figura 1. Abordaje de hemoptisis.



**Abreviaturas:** Tx: tratamiento. Angio – TCMD: angiotomografía computarizada multidetector / multicorte.

**Fuente:** Gómez-García RM, Herranz EB. Diagnostic and therapeutic protocol of hemoptysis. Med [Internet]. 2018;12(65):3831–4.

## REFERENCIAS

1. Cordovilla R, Bollo de Miguel E, Núñez Ares A, Cosano Povedano FJ, Herráez Ortega I, Jiménez Merchán R. Diagnóstico y tratamiento de la hemoptisis. Arch Bronconeumol. 2016;52(7):368–77. Doi: <https://doi.org/10.1016/j.med.2018.10.014>
2. Gómez-García RM, Herranz EB. Diagnostic and therapeutic protocol of hemoptysis. Med [Internet]. 2018;12(65):3831–4. Doi: <https://doi.org/10.1016/j.med.2018.10.014>
3. Ittrich H, Bockhorn M, Klose H, Simon M. The diagnosis and treatment of hemoptysis. Dtsch Arztebl Int. 2017;114(21):371–81. Doi: <https://doi.org/10.3238/arztebl.2017.0371>
4. Deshwal H, Sinha A, Mehta A. Life-Threatening Hemoptysis. Respir Crit Care Med. 2020;42(01):145–59. Doi: <https://doi.org/10.1055/s-0040-1714386>
5. Chiluiza, García A, Quezada CA. Hemoptysis. Med. 2019;12(88):5161–9. Doi: <https://doi.org/10.1016/j.med.2019.10.012>
6. Fonte Elizondo LJ, Gil García A, Cerrada Cerrada E. Actitud ante un caso de hemoptisis. FMC Form Medica Contin en Aten Primaria [Internet]. 2016;23(6):335–8. Doi: <http://dx.doi.org/10.1016/j.fmc.2015.05.019>
7. Gómez-de-Oña J, Díaz-Lamas AM, Freire-Moar D. Hemoptisis secundaria a hiperinfección por Strongyloides stercoralis. Med Clin (Barc). 2016;147(9):e49–50. Doi: <http://dx.doi.org/10.1016/j.medcli.2016.07.012>

8. Hidalgo Rodríguez A, Fignani Molina CA, Alfonso Zamora I, Aguirre Rodríguez JC, Mene Llorente M. Hemoptisis aislada en una paciente no fumadora. *Semergen*. 2017;43(8):e65–7. Doi: <http://dx.doi.org/10.1016/j.semerg.2017.04.003>
9. Álvarez Mavarez JD, García Coya E, Gutiérrez Rodríguez M. Hemoptysis: Atypical presentation of a renal carcinoma. *Actas Urol Esp* [Internet]. 2020;44(1):56–7. Doi: <https://doi.org/10.1016/j.acuro.2019.09.003>
10. Brown III CA. Hemoptysis. In: Rosen's Emergency Medicine: Concepts and Clinical Practice [Internet]. 9th Ed. Elsevier Inc; 2022. p. 190–4. Available from: [https://www-clinicalkey-es.binasss.idm.oclc.org/service/content/pdf/watermarked/3-s2.0-B9780323354790000210.pdf?locale=es\\_ES&searchIndex=](https://www-clinicalkey-es.binasss.idm.oclc.org/service/content/pdf/watermarked/3-s2.0-B9780323354790000210.pdf?locale=es_ES&searchIndex=)
11. Brady AK, Kritek PA. Anatomía y fisiología de la hemoptisis. In: Harrison Principios de Medicina Interna [Internet]. 20th ed. México DF: McGraw Hill; 2022. p. 232–4. Available from: <https://accessmedicina-mhmedical-com.binasss.idm.oclc.org/content.aspx?bookid=2461&sectionid=203641796>
12. Trevor Z, Chai H, How C, Koh J, Low TB. A simplified approach to haemoptysis. *Singapore Med J* [Internet]. 2016;57(8):415–8. Doi: <https://doi.org/10.11622/smedj.2016130>
13. Kraft M. Abordaje del paciente con enfermedad del aparato respiratorio [Internet]. 26th Edition.
14. Goldman-Cecil. Tratado de medicina interna. Elsevier España, S.L.U.; 2018. 526–531. Doi: <http://dx.doi.org/10.1016/B978-84-9113-033-8/00083-5>
15. Davidson K, Shojaee S. Managing Massive Hemoptysis. *Chest* [Internet]. 2020;157(1):77–88. Doi: <https://doi.org/10.1016/j.chest.2019.07.012>
16. Le Bourdellès G. Hemoptisis: del síntoma al diagnóstico. *EMC - Tratado Med* [Internet]. 2009;13(1):1–6. Doi: [http://dx.doi.org/10.1016/S1636-5410\(09\)70563-X](http://dx.doi.org/10.1016/S1636-5410(09)70563-X)
17. Parrot A, Tavolaro S, Voiriot G, Canellas A, Assouad J, Cadranel J, et al. Management of severe hemoptysis. *Expert Rev Respir Med* [Internet]. 2018;12(10):817–29. Doi: <https://doi.org/10.1080/17476348.2018.1507737>
18. Gavelli F, Patrucco F, Statti G, Balbo PE. Mild-to-moderate hemoptysis: A diagnostic and clinical challenge. *Minerva Med*. 2018;109(3):239–47. Doi: <https://doi.org/10.23736/S0026-4806.18.05576-3>