

## Factor de crecimiento nervioso en neuropatía óptica traumática

Justiniano Oseas Zea Quispe\* <sup>1,a</sup>; Roberto Michael Orihuela Echavigrin <sup>2,b</sup>; Freddy Cristóbal López Gonzales <sup>2,b</sup>

### RESUMEN

La neuropatía óptica traumática (TON) es una entidad asociada al trauma facial y craneal, y constituye una causa importante para el desarrollo de la ceguera; es una complicación grave del trauma craneofacial que daña directa (dTON) o indirectamente (iTON) el nervio óptico (ON), cuya incidencia global de TON es de 0,7 a 2,5 %. El objetivo del presente estudio es presentar el caso de un paciente que padecía de TON y a la vez de una afección bilateral asimétrica, y que fue tratado con el factor de crecimiento nervioso mNGF. Este medicamento fue el primero que se descubrió y demostró eficacia en mantener la supervivencia de las neuronas centrales y periféricas y facilitar su crecimiento, diferenciación y regeneración. Se trata de un paciente de 13 años, sexo masculino, quien acude a la emergencia del Instituto Nacional de Ciencias Neurológicas y, posteriormente, su seguimiento clínico es por consultorio de Neuroftalmología, con un cuadro de amaurosis traumática, producto de un traumatismo encéfalo craneano con hematoma epidural, que recibió dos ciclos de tratamiento con factor de crecimiento nervioso. Luego del primer ciclo de tratamiento, se evidenció hiporreactividad de ambos ojos; al finalizar el segundo ciclo de tratamiento, se observó un aumento considerable de la agudeza visual. El mNGF está aprobado y comercializado en China desde el año 2015 y es un producto que ha demostrado su eficacia y seguridad en varios ensayos clínicos. Por ello, el presente estudio pretende convertir al factor de crecimiento nervioso como el tratamiento prometedor de iTON; en ese sentido, se necesita de amplias investigaciones clínicas en este caso en particular.

**Palabras clave:** Factor de Crecimiento Nervioso; Agudeza Visual; Neuropatía Óptica; Trauma (Fuente: DeCS BIREME).

## Nerve growth factor in traumatic optic neuropathy

### ABSTRACT

Traumatic optic neuropathy (TON) is an entity associated with facial and cranial trauma, and a leading cause of blindness. It is a severe complication of craniofacial trauma that directly (DTON) or indirectly (ITON) damages the optic nerve (ON) and whose global incidence is 0.7 to 2.5 %. The objective of this study is to present the case of a patient who suffered from TON and, at the same time, an asymmetrical bilateral condition, and was treated with nerve growth factor (NGF). This drug was the first to be discovered and demonstrate efficacy in maintaining the survival of central and peripheral neurons and facilitating their growth, differentiation and regeneration. A 13-year-old male patient attended the emergency room of Instituto Nacional de Ciencias Neurológicas and was later followed up at the Neuro-Ophthalmology Service. He was diagnosed with post-traumatic amaurosis caused by traumatic brain injury and epidural hematoma, and received two treatment cycles of NGF. After the first treatment cycle, hyporeactivity of both eyes occurred. And, at the end of the second treatment cycle, visual acuity improved significantly. NGF has been approved and marketed in China since 2015 and is a product that has demonstrated its efficacy and safety in several clinical trials. Therefore, this study aims to make NGF a promising ITON treatment; in that sense, further clinical research is needed in this particular case.

**Keywords:** Nerve Growth Factor; Visual Acuity; Optic Nerve Diseases; Wounds and Injuries (Source: MeSH NLM).

---

1 Instituto Nacional de Ciencias Neurológicas. Lima, Perú.

2 Laboratorios Lansier. Lima, Perú.

a Médico neuroftalmólogo.

b Químico Farmacéutico.

\*Autor corresponsal.

## INTRODUCCIÓN

La neuropatía óptica traumática (TON), por sus siglas en inglés, es una complicación grave del trauma craneofacial que daña directa (dTON) o indirectamente (iTON) el nervio óptico (ON, por sus siglas en inglés) y puede causar una pérdida severa de la visión <sup>(1)</sup>. La dTON a menudo ocurre cuando el ON se lacera con fragmentos óseos o cuando la contusión o la conmoción cerebral causan una alteración anatómica. Además, la iTON es producto de un estrés traumático ocular o de cabeza contundente a través de los tejidos blandos oculofaciales y el esqueleto al ON <sup>(2)</sup>.

La incidencia global de TON es de 0,7 a 2,5 %, y ha aumentado paulatinamente en los últimos años. La iTON tiene mayor prevalencia que la dTON <sup>(1,3)</sup>. Se ha informado que hasta el 80 % de los pacientes con TON son hombres con una mediana de edad de 31 años, y el 21 % son menores de 18 años <sup>(4)</sup>.

El pronóstico es reservado, sin embargo, algunos pacientes con iTON pueden experimentar una recuperación completa sin intervención. Pocos estudios controlados aleatorizados han explorado las terapias para la iTON y las terapias empleadas parecen ser ineficaces <sup>(5)</sup>.


La lesión del ON en una iTON se confirma mediante exámenes que expresan reducción de la agudeza visual (AV), la visión del color y/o el campo visual, así como un defecto pupilar relativamente aferente. En particular, este último hallazgo puede no estar presente en casos bilaterales. También se espera que la oftalmoscopia directa del nervio parezca normal, aunque esto pueda desarrollar atrofia óptica o palidez <sup>(5)</sup>.

La electrofisiología del ON y las células ganglionares de la retina (RGC, por sus siglas en inglés) ha sido bien establecida a través del potencial evocado visual (VEP, por sus siglas en inglés) y el electroretinograma de patrones (PERG, por sus siglas en inglés). Estas perspectivas son prometedoras en el fenotipado y caracterización de la enfermedad del ON; no obstante, la visión de los sujetos puede ser demasiado pobre para obtener resultados útiles <sup>(6)</sup>.

## CASO CLÍNICO

Paciente masculino de 13 años, mestizo, acude a la emergencia del Instituto Nacional de Ciencias Neurológicas y, posteriormente, realiza su seguimiento clínico por Consultorio de Neurooftalmología, donde se diagnostica amaurosis postraumática. Tuvo como antecedente un traumatismo encéfalo craneano con hematoma epidural de aproximadamente un mes y una semana previo a la consulta médica. Por este motivo, estuvo hospitalizado en UCI cerca de 20 días y se le realizó una craneotomía. Se le aplicó un examen de VEP (Figura 1) en el que se verificó la ausencia de respuesta bilateral.

En el examen clínico se midió la AV y se constató no percepción de luz (NPL, por sus siglas en inglés) en ambos ojos (AO), con pupilas arreactivas, por lo que se diagnosticó TON. Entonces, se le trató con el factor de crecimiento nervioso (mNGF), previo consentimiento de los padres. El paciente inicia el primer ciclo de tratamiento con el mNGF vía IM, el 8 de octubre de 2017; posteriormente, recibe un segundo ciclo de tratamiento, el 12 de diciembre de 2017.



**Figura 1.** Estudio de potenciales evocados visuales (VEP) para valorar el estado funcional del sistema visual del paciente. Respuesta obtenida (onda 1 y 2) en el ojo derecho e izquierdo al estimular con LED goggles a 2 Hz. Se halló ausencia de potenciales tanto en el ojo derecho como en el izquierdo. Por tanto, el estudio de potenciales evocados visuales registra ausencia bilateral.

Luego de dos semanas de iniciado el primer ciclo de tratamiento, se observó una mejora progresiva de la AV, se ve en el ojo derecho que se encuentra una AV sin corrección (S/C) de cuentadedos (CD) a 2,5 metros y tres meses después del segundo ciclo de tratamiento y, además de haber sido diagnosticado de miopía, se observa una AV de 20/63 sin corrección (S/C) y 20/40 con corrección (C/C). Respecto al ojo izquierdo se observó percepción de luz (PL) y, en general, una mejora en la AV luego de dos semanas de iniciado el primer ciclo del tratamiento. Tres meses después del segundo ciclo de tratamiento, se evidenció una capacidad de cuentadedos a un metro (S/C) y de 20/160 (C/C). Durante el seguimiento, a los seis meses, se advirtió los parámetros de AV similares a los anteriormente descritos (Tabla 1). El paciente no reportó molestias mayores con el tratamiento.

Tabla 1. Comparación de los parámetros visuales antes y después del tratamiento con mNGF

	AGUDEZA VISUAL (AV)				RFM	FONDOSCOPIA
	OD S/C	OD C/C	OI S/C	OI C/C		
SEP 2017	NPL	-	NPL	-	AO: arreactivas	AO: fondo de ojo normal
08/08/2017	Primer ciclo: tratamiento (mNGF) 1 amp IM c/24h x 3 semanas					
OCT 2017	CD 2,5 m	-	PL	-	AO: hiporreactivas	AO: palidez leve
NOV 2017	20/63	-	CD 5-8 cm	-	AO: hiporreactivas	AO: palidez moderada-severa
12/12/2017	Segundo ciclo: tratamiento (mNGF) 1 amp IM c/24h x 3 semanas					
MAR 2018	20/63	20/40	CD 1m	20/160	OD: normorreactivo OI: hiporreactivo	OD: palidez moderada-severa OI: palidez severa
SEP 2018	20/200	20/40	CD 30 cm	20/200	-	-

S/C: sin corrección; C/C: con corrección; RFM: reflejo fotomotor; AO: ambos ojos, OD: ojo derecho; OI: ojo izquierdo; NPL: no percepción a la luz; CD: cuentadedos

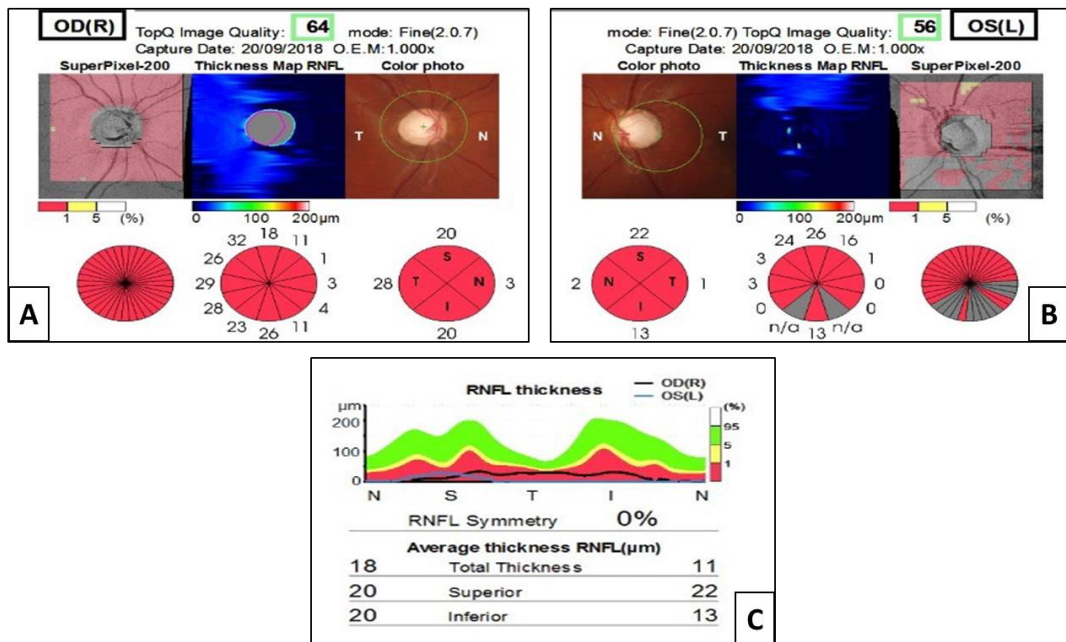


Figura 2. Tomografía óptica: estudio RNLF para valorar el estado funcional de las fibras nerviosas de la retina. Imagen del grosor de RNFL (A y B) muestra el grosor de RNFL alrededor del disco óptico por medio de una imagen de color, con las medidas de RNFL más gruesas en rojo y las medidas de RNFL más finas en azul. Las imágenes de desviación de RNFL (A y B) muestran las desviaciones de espesor de RNFL de la base de datos normativa superpuestas en una imagen frontal. Las mediciones de espesor límite de RNFL se muestran en amarillo, y

los espesores de RNFL fuera de los límites normales se muestran en rojo. Se señalan las medidas de espesor de RNFL (C) por cuadrante (S, I, N y T) y la hora del reloj. Los valores dentro del rango normal de los controles están en verde; los valores que quedan fuera del rango normal, en amarillo o en rojo. El espesor de RNFL en los cuadrantes S, I, N y T es anormal en OD y en OS. Se observa un adelgazamiento de las fibras nerviosas de la retina tanto en OD y OS.

OD: Ojo derecho; OS: Ojo izquierdo; RNFL: capa de fibras nerviosas de la retina; S: superior; I, inferior; N: nasal; T: temporales.

## DISCUSIÓN

Múltiples lesiones pueden afectar el ON, ya sea directa o indirectamente. Por lo tanto, en el contexto de un traumatismo craneal o facial penetrante y no penetrante, debe sospecharse de la presencia de un TON <sup>(6)</sup>.

El tratamiento del iTON es controvertido y se han propuesto múltiples enfoques. Además de la descompresión del canal óptico como terapia quirúrgica principal, algunos estudios reportaron los beneficios de la eritropoyetina intravenosa, o también el uso de corticoides <sup>(7)</sup>. La levodopa-carbidopa se aplicó a pacientes con iTON <sup>(8)</sup>. Sin embargo, no está claro el tratamiento adecuado para un iTON <sup>(7)</sup>.

La investigación sobre nuevas terapias médicas neuroprotectoras o factores de crecimiento nervioso para la lesión del ON han ido en aumento. En efecto, China es el primer país en aplicar el NGF como terapia clínica <sup>(9)</sup>.

El NGF es el primero que se descubrió y demostró las funciones de mantener la supervivencia de las neuronas centrales y periféricas y facilitar su crecimiento, diferenciación y regeneración. El NGF actúa a través de dos clases de receptores: la quinasa A relacionada con la tropomiosina (TrkA), y el receptor p75 para neurotrofinas (p75 NTR). La unión del NGF a sus receptores respectivos conducen a la expresión de genes tempranos inmediatos, que están involucrados en la proliferación, diferenciación y supervivencia celular <sup>(10)</sup>.

En vista de su efecto biológico potencial, en 1998 se aplicó el NGF a pacientes con úlceras corneales neurotróficas graves vía tópica. Los resultados informaron una curación rápida de todas las úlceras, una mejor sensibilidad e integridad de la córnea y una mejor AV <sup>(11)</sup>. Similares resultados se reportaron al aplicar gotas oftálmicas con NGF a pacientes con queratitis neurotrófica, ya que hubo una mejora de la sensibilidad corneal y favoreció la curación del epitelio corneal <sup>(12)</sup>. Un ensayo clínico aleatorizado, doble ciego de fase II, publicado en el 2016, evaluó los efectos de la administración del NFG en pacientes con discapacidad visual relacionada con el glioma de la vía óptica <sup>(13)</sup>.

En un metaanálisis publicado en 2015, donde se revisaron 23 ensayos clínicos del tratamiento de mNGF en neuropatía craneal, incluidos 14 ensayos clínicos donde se estudió la neuropatía óptica (edades entre los 7-80 años), se observó

que la tasa de efectividad total fue significativamente superior en el grupo de mNGF que en el grupo control en los estudios de neuropatía óptica con presencia de efectos adversos leves <sup>(14)</sup>.

Finalmente, cabe destacar que, además de las aplicaciones oftálmicas aprobadas por la Administración de Alimentos y Medicamentos (FDA, por sus siglas en inglés) para el NGF, que incluyen la queratitis neurotrófica, la enfermedad de la retina y el glaucoma <sup>(15)</sup>, el mNGF también se estaría convirtiendo en una terapia prometedora para el tratamiento del iTON. Sin embargo, se necesitan investigaciones clínicas más amplias en este caso particular de pacientes. Por tanto, la aplicabilidad del factor de crecimiento nervioso mNGF sobre el mal pronóstico visual a causa de un TON resultó ser eficaz y seguro.

**Contribuciones de los autores:** JOZQ participó en la conceptualización del estudio, la recolección de datos y el seguimiento del caso clínico. Asimismo, RMOE colaboró con la conceptualización del estudio y el diseño de investigación. Por otro lado, FCLG participó en la búsqueda de la información y revisión crítica de la versión final. Todos los autores trabajaron en la recolección, análisis y redacción del presente artículo.

**Fuentes de financiamiento:** Este artículo ha sido financiado por los autores.

**Conflicto de intereses:** Los autores declaran no tener ningún conflicto de intereses.

## REFERENCIAS BIBLIOGRÁFICAS

1. Chen B, Zhang H, Zhai Q, Li H, Wang C, Wang Y. Traumatic optic neuropathy: a review of current studies. *Neurosurg Rev.* 2022;45(3):1895-913.
2. Karimi S, Arabi A, Ansari I, Shahraiki T, Safi S. A systematic literature review on traumatic optic neuropathy. *J Ophthalmol.* 2021;2021:5553885.
3. Pirouzmand F. Epidemiological trends of traumatic optic nerve injuries in the largest Canadian adult trauma center. *J Craniofac Surg.* 2012;23(2):516-20.
4. Lee V, Ford R, Xing W, Bunce C, Foot B. Surveillance of traumatic optic neuropathy in the UK. *Eye (Lond).* 2010;24(2):240-50.
5. Singman EL, Daphalapurkar N, White H, Nguyen TD, Panghat L, Chang J, et al. Indirect traumatic optic neuropathy. *Mil Med Res.* 2016;3:2.

6. Miller NR. Traumatic optic neuropathy. *J Neurol Surg B Skull Base*. 2021;82(1):107-15.
7. Wladis EJ, Aakalu VK, Sobel RK, McCulley TJ, Foster JA, Tao JP, et al. Ophthalmic technology assessment interventions for indirect traumatic optic neuropathy: A report by the American Academy of Ophthalmology. *Ophthalmology*. 2021;128(6):928-37.
8. Razeghinejad MR, Rahat F, Bagheri M. Levodopa-carbidopa may improve vision loss in indirect traumatic optic neuropathy. *J Neurotrauma*. 2010;27(10):1905-9.
9. Hai-Tang H, Ying-Yong L, Hui-Ping H. Injection site pain of mouse nervous growth factor: A review of randomized, double-blind, parallel placebo-controlled phase to III Clinical Trials. *Chin J Pharmacovigilance*. 2010;7(7):397-9.
10. Wuhanqimuge, Itakura A, Matsuki Y, Tanaka M, Arioka M. Lysophosphatidylcholine enhances NGF-induced MAPK and Akt signals through the extracellular domain of TrkA in PC12 cells. *FEBS Open Bio*. 2013;3(1):243-51.
11. Lambiase A, Rama P, Bonini S, Caprioglio G, Aloe L. Topical treatment with nerve growth factor for corneal neurotrophic ulcers. *N Engl J Med*. 1998;338(17):1174-80.
12. Bonini S, Lambiase A, Rama P, Caprioglio G, Aloe L. Topical treatment with nerve growth factor for neurotrophic keratitis. *Ophthalmology*. 2000;107(7):1347-51.
13. Falsini B, Chiaretti A, Rizzo D, Piccardi M, Ruggiero A, Manni L, et al. Nerve growth factor improves visual loss in childhood optic gliomas: a randomized, double-blind, phase II clinical trial. *Brain*. 2016;139(2):404-14.
14. Zhao M, Li XY, Xu CY, Zou LP. Efficacy and safety of nerve growth factor for the treatment of neurological diseases: a meta-analysis of 64 randomized controlled trials involving 6,297 patients. *Neural Regen Res*. 2015;10(5):819-28.
15. Kanu LN, Ciolino JB. Nerve growth factor as an ocular therapy: Applications, challenges, and future directions. *Semin Ophthalmol*. 2021;36(4):224-31.

#### Correspondencia:

Justiniano Oseas Zea Quispe

Dirección: Av. Paso de los Andes 1048, Pueblo Libre. Lima, Perú.


Teléfono: +51 995224868

Correo electrónico: justinianozea@gmail.com

Recibido: 08 de mayo de 2022


Evaluado: 31 de mayo de 2022

Aprobado: 08 de junio de 2022


© La revista. Publicado por la Universidad de San Martín de Porres, Perú.  
 Licencia de Creative Commons. Artículo en acceso abierto bajo términos de Licencia Creative Commons. Atribución 4.0 Internacional. (<http://creativecommons.org/licenses/by/4.0/>)

#### ORCID iDs


Justiniano Oseas Zea Quispe

 <https://orcid.org/0000-0002-5671-3777>

Roberto Michael Orihuela Echavigurin

 <https://orcid.org/0000-0003-4232-0419>

Freddy Cristóbal López Gonzales

 <https://orcid.org/0000-0003-1110-4529>