

CASUÍSTICA

COMPROMISO RENAL EN PACIENTE CON ENFERMEDAD SISTÉMICA*KIDNEY INVOLVEMENT IN PATIENTS WITH SYSTEMIC DISEASE*Alejandro A. Lanza¹, Federico H. Fuentes¹, Carolina S. González¹, Alicia Marini¹, Fernando Segovia¹

1. División Nefrología, Hospital de Clínicas "José de San Martín", Buenos Aires

Nefrología, Diálisis y Trasplante 2014; 34 (1) Pág. 42- 47

Motivo de consulta a División Nefrología

Pesquisa de afectación renal en contexto de enfermedad sistémica.

Antecedentes personales

- Linfoma de Hodgkin diagnosticado a los 24 años. Realizó tratamiento quimio y radioterápico con recidiva al año, requiriendo nuevo ciclo de radioterapia con posterior remisión.

- Fibromialgia diagnosticada a los 51 años.

- Eritema nodoso, 2 años previos a la enfermedad actual. Se autolimitó a los 4 meses.

Enfermedad actual

Paciente femenino de 56 años de edad, que consultó por cuadro clínico de aproximadamente 5 meses de evolución caracterizado por la presencia de lesiones nodulares eritematosas y dolorosas en MMII interpretadas como nuevo episodio de eritema nodoso, asociado a hisopado de fauces positivo para *Estreptococo β* hemolítico; recibió tratamiento antibiótico con mejoría del cuadro. Al mes de la desaparición de los nódulos en MMII desarrolla lesiones purpúricas palpables, parestesias, disestesias y debilidad progresiva en ambos MMII que motivaron la postración de la paciente; refiriéndose a su vez astenia, adinamia y malestar general inespecífico por lo cual se decide su internación para diagnóstico y eventual tratamiento.

En la anamnesis no se recabaron antecedentes familiares jerarquizables.

Examen físico

Al ingreso se destacaba la presencia de taqui-

cardia (120 lpm) y tensión arterial de 120/70. R1 R2, soplo sistólico intensidad 3/6 audible en 4 focos con propagación a cuello y axila, frote pericárdico e hipoventilación en base pulmonar izquierda, acompañada de matidez a la percusión.

Presentaba paresia moderada de ambos MMII a predominio izquierdo con tono muscular disminuido, pie equino bilateral, signo de Babinski negativo, reflejos osteotendinosos rotulianos disminuidos y aquilianos abolidos, anestesia e hipoestesia en parches de distribución simétrica en MMII. Pares craneales conservados.

Al examen de piel se hallaron lesiones ulceradas costrosas, indoloras en tercio distal de MMII a predominio de ambos pies; con indemnidad de mucosas.

Estudios complementarios

Dentro de las determinaciones analíticas iniciales se evidenciaba anemia leve normocítica normocrómica de tipo regenerativa con perfil ferroquinético que mostraba algunos parámetros compatibles con ferropenia, leucocitosis a predominio neutrofílico, aumento de la velocidad de sedimentación globular (VSG), discreta hiperbilirrubinemia a predominio indirecto, leve aumento en los niveles de láctico deshidrogenasa (LDH), sin elevación de transaminasas.

El proteínograma electroforético evidenciaba marcada hipoproteinemia con hipoalbuminemia severa asociada a discreta hiperalfaglobulinemia, marcada hipobeta globulinemia e hipogammaglobulinemia.

No se evidenciaba elevación de valores nitro-

genados así como tampoco trastornos hidroelectrolíticos severos (**ver Tabla 1**).

Tabla 1.

Resultados de laboratorio solicitado en primera instancia

Determinaciones Bioquímicas	
Hematocrito (Hto)	33%
Hemoglobina (Hb)	10,7 mg/dl
Leucocitos	20.100 / mm ³
Plaquetas	179.000 / mm ³
Reticulocitos	6.6%
VSG	78 mm/h
Urea	34 mg/dl
Creatinina	0.7 mg/dl
Ionograma (Na/K/Cl)	142 / 3.4 / 99 mEq/lt.
Bilirrubina Total/ Directa	1.5 / 0.3 mg/dl
TGP	3 UI/lt
TGO	28 UI/lt
Fosfatasa alcalina	130 UI/lt
Láctico Deshidrogenasa (LDH)	591 UI/lt
TP / KPTT	83% / 28"
Proteínas Totales/ Albumina	3.6 / 1.9 mg/dl
Calcio	8.6 mg/dl
Magnesio	1.9 mg/dl
Uricemia	2.2 mg/dl
Ferremia	128 mg/dl
Transferrina	158 mg/dl
Ferritina	430 mg/dl
Sat. de transferrina	14%

Considerándose en primera instancia diagnóstica un cuadro de afectación sistémica, se solicita interconsulta con División de Nefrología para evaluar posible afectación renal. Se realiza examen de orina que mostró densidad 1.012, pH 7, proteinuria + (reacción con ácido sulfo-salicílico) y al sedimento se observaron 10-15 leucocitos por campo, 20-30 hematíes dismórficos por campo, con presencia de cilindros celulares mixtos. La cuantificación de proteínas en orina de 24 hs. mostraba una proteinuria moderada (1.5 gr).

Dentro de otros exámenes complementarios se evidenciaba taquicardia sinusal en el electrocardiograma, velamiento del seno costofrénico izquierdo en la radiografía de tórax, y en la ecografía abdominal se observaron riñones con forma, tamaño, ecoestructura y diferenciación córtico-medular conservada.

El ecocardiograma evidenciaba insuficiencia aórtica leve a moderada, insuficiencia mitral, insuficiencia tricuspídea e insuficiencia pulmonar leve; PSAP 24 MmHg, fracción de acortamiento de 24 %.

A las 72 hs. de internación evoluciona con cuadro compatible con Insuficiencia Respiratoria Aguda acompañado de infiltrados intersticiales bilaterales en la radiografía de tórax, descenso de 8 puntos del hematocrito y progresión de la leucocitosis. Requiere intubación orotraqueal y asistencia respiratoria mecánica (ARM). En este contexto se plantearon las hipótesis de afección pulmonar infecciosa versus hemorragia alveolar difusa.

Se interpretó en base a los datos clínicos y de laboratorio como un cuadro de repercusión sistémica con afectación de múltiples órganos y sistemas:

- **Compromiso Neurológico** Caracterizado por la presencia de alteraciones de nervios periféricos.

- **Compromiso Dermatológico** Lesiones compatibles con afectación vasculítica.

- **Compromiso Hematológico** Anemia normocítica normocrómica regenerativa con parámetros de ferropenia.

- **Compromiso Respiratorio** Insuficiencia respiratoria aguda con requerimientos de ARM.

- **Compromiso Nefrológico** Hematuria de tipo glomerular asociada a proteinuria moderada.

En el contexto de la insuficiencia respiratoria con requerimiento de ARM, se decidió iniciar tra-

tamiento inmunosupresor con pulsos endovenosos de Solumedrol y antibióticoterapia empírica (Piperacilina-Tazobactam).

Se completaron los estudios con:

- Electromiograma, que evidencia patrón compatible con mononeuritis múltiple con denervación en curso y trazados miopáticos asociados.

- Biopsia de lesiones cutáneas, que muestra necrosis epidérmica, trombosis en vasos de mediano y pequeño calibre con material hialino y depósitos de fibrina a nivel parietal.

- Frotis de sangre periférica, con serie eritroide normal; rouleaux moderado y microcitosis sin hallazgo de blastos.

- TAC de tórax que evidenció consolidación pulmonar y derrame pleural izquierdo leve, tractos fibrocatrízales en segmento apical de ambos lóbulos superiores.

- Lavado bronquio-alveolar que mostró líquido hemorrágico cuyo examen citológico constaba de 700 células (43 % de macrófagos no cargados de hemosiderina, 45% neutrófilos, 12% linfocitos), y el examen microbiológico mostraba desarrollo de una *Pseudomona Aeruginosa*.

Interpretación del compromiso nefrológico

Estamos frente al caso clínico de una paciente con un cuadro de afectación sistémica que incluye afectación renal caracterizada por la presencia de hematuria glomerular y proteinuria moderada con función renal conservada; se considera en principio como una glomerulopatía asociada a dicho compromiso sistémico.

Analizando desde los antecedentes personales de la paciente, se destaca la Enfermedad de Hodgkin. La afectación glomerular en este trastorno oncohematológico generalmente corresponde a la glomerulopatía de cambios mínimos, glomerulosclerosis focal y segmentaria, glomerulopatía membranosa y la afectación renal crioglobulinémica. Las glomerulopatías descriptas generalmente se asocian al período de actividad del trastorno oncohematológico y su frecuencia disminuye significativamente en los períodos de remisión de la enfermedad. En el caso particular de nuestra paciente se consideró que la enfermedad se encontraba en remisión completa ya que no existían manifestaciones clínicas, analíticas o

imagenológicas que nos hicieran sospechar de su actividad.

También podríamos considerar alteraciones renales vinculadas al tratamiento recibido, aunque las manifestaciones sistémicas de nuestra paciente y la antigüedad de las terapéuticas oncohematológicas exceden dicho diagnóstico diferencial.

Por otro lado la paciente refiere antecedentes de eritema nodoso. Como bien se conoce, este cuadro puede ser idiopático o secundario a trastornos inmunológicos, infectológicos, tóxicos, entre otros. En el caso particular de nuestra paciente, consideramos que el mismo pudo haber sido una manifestación del propio trastorno de afectación sistémica subyacente.

Analizando las manifestaciones clínicas y analíticas hasta ese momento se interpretó que la paciente cursaba un cuadro de afectación sistémica, probablemente de origen inmunológico. Se jerarquizó la afectación vasculítica.

Los posibles diagnósticos diferenciales dentro de este grupo de patologías incluían: vasculitis ANCA +, la vasculitis crioglobulinémica y el Lupus Eritematoso Sistémico (LES).

Las vasculitis ANCA +, en especial la Poliangiitis microscópica y la Enfermedad de Wegener cursan habitualmente con deterioro rápido de la función renal. No se detectó compromiso en vías aéreas superiores, que se asocian característicamente a la segunda. Con respecto al síndrome de Churg Strauss, el cual tiene a nivel renal un comportamiento menos agresivo, la paciente no presentaba los elementos clásicamente asociados (asma, eosinofilia, o historia de pólipos nasales). Se solicitó colágenograma, fracciones del complemento y detección de ANCA.

La paciente presentaba C3 99 mg/dl (VN 55 – 120mg/dl), C4 y CH50 no dosables. En este punto se analizaron las glomerulopatías que cursan con hipocomplementemia. Se descartaron las vasculitis ANCA + y se consideró el diagnóstico diferencial entre vasculitis crioglobulinémica y el LES, las entidades que cursan con mayor consumo de complemento en fase de actividad. Se descartó la glomerulonefritis postinfecciosa de presentación atípica, ya que las manifestaciones clínicas de la paciente excedían ampliamente a este diagnóstico.

El resto de las determinaciones analíticas solicitadas resultaron: FAN negativo; Factor Reu-

matoideo positivo fuerte; ANCA negativo, crioglobulinas +, serologías virales para VHC, VHB y VIH negativas.

Con diagnóstico presuntivo de glomerulonefritis crioglobulinémica se decide realizar una punción biopsia renal para confirmación de diagnóstico y evaluación de repercusión en glomérulos.

Diagnóstico anatomopatológico

La biopsia renal mostró 16 glomérulos con leve aumento matricial mesangial y grandes depósitos intracapilares eosinofílicos, PAS positivos, rojos con tricrómico de Masson y no argirofílicos (**Fig. 1**). No se evidenciaron lesiones necrotizantes, semilunas ni exudación leucocitaria.

Se hallaron focos de atrofia tubular y fibrosis intersticial leves, escasos infiltrados mononucleares e hipertrofia medial arteriolar leve.

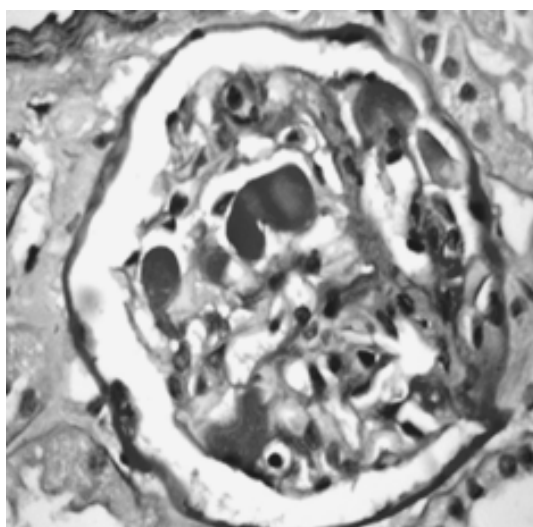
La inmunofluorescencia demostró depósitos parietales segmentarios, mesangiales difusos e intracapilares focales de IgG e IgM con intensidad 3/3+.

Teniendo en cuenta los hallazgos clínicos y de laboratorio, el diagnóstico histológico final fue:

Glomerulonefritis Crioglobulinémica

Figura 1:

Depósitos intraluminales PAS+ a modo de trombos



Revisión de Crioglobulinemia y compromiso renal

Las crioglobulinas son proteínas sanguíneas

que precipitan a temperaturas inferiores a 37°C, constituidas por inmunoglobulinas o bien una combinación de inmunoglobulinas con componentes del complemento.

El término crioglobulinemia hace referencia a la presencia de crioglobulinas en el suero de un paciente, aunque habitualmente se refiere a un síndrome inflamatorio sistémico producido por compromiso de pequeños a medianos vasos por depósito de crioglobulinas (vasculitis o síndrome crioglobulinémico).

La primera descripción fue realizada por Wintrobe y Buell en 1933 en un paciente con mieloma múltiple con síndrome de hiperviscosidad (crioglobulinas asociadas a neoplasias hematológicas o inmunoglobulinas monoclonales).

La prevalencia es de 1:100.000 habitantes, con una proporción mujeres/ hombres de 3:1, aunque se detectan crioglobulinas circulantes en un número significativo de pacientes con enfermedades crónicas inflamatorias o infecciosas (40-50% en VHC, 15% en HIV, 15-25% en enfermedades del tejido conectivo).

Las crioglobulinas se pueden clasificar según su componente inmunológico mediante la clasificación de Brouet, propuesta en 1974 y aún en vigencia.

Tabla 2:

Clasificación de Brouet.

TIPO	COMPOSICIÓN	Enfermedades Asociadas
I	MONOCLONAL IgG, IgA, IgM	Mieloma Múltiple, Macroglobulinemia de Waldenstrom, Leucemia linfocítica crónica Gammapatías monoclonales idiopáticas, Otros trastornos linfoproliferativos
II	POLICLONAL IgG y MONOCLONAL IgM (con actividad de FR)	Hepatitis C, Leucemia linfocítica crónica, Linfoma B, Esencial.
III	POLICLONAL IgG y POLICLONAL IgM	Infecciones (virales, bacterianas, parasitarias), Enfermedades autoinmunes (LES, AR), Trastornos linfoproliferativos, Enfermedades hepáticas, Esencial

Manifestaciones clínicas

Las manifestaciones clínicas desencadenadas por la presencia de crioglobulinas (síndrome crioglobulinémico) aparecen en menos del 50% de los pacientes portadores de crioglobulinas. La asociación con la conocida tríada de Meltzer (púrpura palpable, artralgias y mialgias) se conoció en 1960, generalmente relacionada con crioglobulinas policlonales como las que se observan en la crioglobulinemia esencial, viral o en enfermedades del tejido conectivo. Esta tríada solo se encuentra presente en un bajo porcentaje de casos. Más aún, las manifestaciones clínicas descriptas varían de acuerdo al tipo de crioglobulinas con las que se asocian:

Tipo I

Síntomas de hiperviscosidad y/o trombosis (visión borrosa, cefalea, vértigo, nistagmus, convulsiones, diplopía, ataxia, confusión, deterioro del sensorio, stroke), fenómeno de Raynaud, isquemia digital, livedo reticularis y púrpura palpable.

Tipo II y III

Artralgias, fatiga, mialgias, púrpura palpable, úlceras, Raynaud, livedo reticularis, acrocianosis, hiperpigmentación, alteración del sensorio, neuropatía periférica, alteración subclínica de pruebas de función pulmonar, disnea, hemorragia pulmonar, hepatomegalia, esplenomegalia, linfadenopatías, dolor abdominal.

La paciente presentada reúne características clínicas afines a este último grupo.

El compromiso renal en la crioglobulinemia está presente en aproximadamente el 20-25% de los pacientes como forma de presentación, desarrollando hasta el 50 % de los pacientes afectación renal a lo largo de la evolución del cuadro. Las formas de presentación nefrológica varían entre la hematuria con o sin insuficiencia renal (41%), síndrome nefrótico (21%), síndrome nefrítico (14%), enfermedad renal crónica (12%), insuficiencia renal aguda (9%).

Desde el punto de vista anatomopatológico se describen depósitos de inmunocomplejos a nivel glomerular y en vasos de pequeño y mediano calibre que iniciarían una respuesta proliferativa.

El patrón histológico comúnmente descripto es el membranoproliferativo, aunque con algunas características clínicas y morfológicas particulares que conforman la denominada "Glomerulonefritis

crioglobulinémica". Éstas consisten en la presencia de luces capilares ocupadas por extensos depósitos, que suelen mostrar un aspecto característico cristaloide o fibrilar en la ME; la extensión del componente exudativo (infiltración masiva de monocitos); el engrosamiento más evidente y difuso de la MBG con apariencia en "doble contorno" que se debe principalmente a la interposición periférica de monocitos con expansión mesangial menos evidente; y vasculitis en arterias renales de mediano y pequeño calibre sin glomerulonefritis necrotizante o extracapilar concomitante. Sin embargo en alrededor de un 20 % de los casos se describe un patrón de proliferación mesangial.

En la crioglobulinemia tipo II y tipo III se observan a nivel glomerular el depósito tanto de IgM como de IgG, así como depósitos de C3 y frecuentemente C1q a nivel subendotelial, mesangial e intracapilar (presencia de trombos).

Es muy importante destacar la asociación de la infección crónica por VHC con la presencia de crioglobulinemia tipo II y tipo III, y el desarrollo de una glomerulonefritis membranoproliferativa tipo I en el 70 a 90 % de los casos. Es de vital importancia el diagnóstico de esta asociación para instaurar tratamiento específico.

En el caso clínico presentado en esta oportunidad, la paciente mostró serología para VHC negativa. Sin embargo cabe destacar que la ausencia de marcadores serológicos en plasma para VHC en pacientes con esta asociación no garantiza la ausencia de infección por VHC, y en los casos en donde la sospecha diagnóstica lo avale se recomienda realizar determinaciones serológicas en el crioprecipitado.

En principio considerada idiopática y con escaso compromiso renal (en cuanto al filtrado glomerular), aparte del control habitual de las crioglobulinemias, debe prestarse atención en el seguimiento, a dos situaciones particulares:

- Puede, por un lado, ser una manifestación que anteceda (incluso en años) a una alteración linfoproliferativa, en especial por los antecedentes de este caso presentado.

- Por otro lado, pese a la moderada alteración renal actual, puede evolucionar a un cuadro de rápido deterioro de la función renal.

Tratamiento

Respecto al tratamiento del Síndrome Criog

lobulinémico se postula en primer lugar el tratar la enfermedad subyacente (hepatitis C, enfermedad linfoproliferativa, etc.).

De acuerdo a la intensidad de las manifestaciones clínicas, las medidas terapéuticas varían desde tratamiento sintomático en las formas leves (fatiga, artralgias, etc.) pasando a considerar tratamiento inmunosupresor e incluso plasmaféresis en las formas moderadas a severas tanto por compromiso sistémico con riesgo vital, o deterioro rápido de la función renal.

BIBLIOGRAFÍA RECOMENDADA

- Almirall J, Amengual MJ, López T et al. Afectación renal en la crioglobulinemia mixta tipo II. *Nefrología* 2002; 22: 531-9.
- Alpers CE, Cotran RS. Neoplasia and glomerular injury. *Kidney Int* 1986; 30: 465-73.
- Beddhu S, Bastacky S, Johnson JP. The clinical and morphologic spectrum of renal cryoglobulinemia. *Medicine (Baltimore)* 2002; 81: 398-409.
- Birkeland SA, Storm HH. Glomerulonephritis and malignancy: a population-based analysis. *Kidney Int* 2003; 63: 716-21.
- Brenner B, Taal M, Chertow G et al. *The Kidney*. 9 th ed. Philadelphia: Elsevier, 2012.
- Chalmers RJ, Proctor SJ, Marks JM. Erythema nodosum and Hodgkin's disease. *Br J Dermatol* 1982; 106: 593-6.
- Dammacco F, Sansonno D, Piccoli C, Tucci FA, Racanelli V. The cryoglobulins: an overview. *Eur J Clin Invest*. 2001; 31: 628-38.
- D'Amico G, Colasanti G, Ferrario F, Sinico RA. Renal involvement in essential mixed cryoglobulinemia. *Kidney Int* 1989; 35: 1004-14.
- Ferri C, Sebastiani M, Giuggioli D et al. Mixed cryoglobulinemia: demographic, clinical, and serologic features and survival in 231 patients. *Semin Arthritis Rheum* 2004; 33: 355-74.
- Floege J, Johnson R, Feehally J. *Comprehensive Clinical Nephrology*. 4 th Philadelphia: Elsevier, 2010.
- Lamprecht P, Gause A, Gross WL. Cryoglobulinemic vasculitis. *Arthritis Rheum* 1999; 42: 2507-16.
- Jhaveri KD, Shah HH, Calderon K, Campenot ES, Radhakrishnan J. Glomerular diseases seen with cancer and chemotherapy: a narrative review. *Kidney Int* 2013; 84: 34-44.
- Monteverde A, Ballarè M, Bertonecelli MC et al. Lymphoproliferation in type II mixed cryoglobulinemia. *Clin Exp Rheumatol* 1995; 13 Suppl 13: S141-7.
- Monti G, Galli M, Invernizzi F et al. Cryoglobulinemias: a multi-centre study of the early clinical and laboratory manifestations of primary and secondary disease. *GISC. Italian Group for the Study of Cryoglobulinaemias. QJM* 1995; 88: 115-26.
- Navarro JT, Ribera JM, Vaquero M et al. Erythema nodosum as a presenting feature of T-cell-rich B-cell lymphoma. *Ann Hematol* 1995; 70: 107-8.
- Pozzato G, Mazzaro C, Crovatto M et al. Low-grade malignant lymphoma, hepatitis C virus infection, and mixed cryoglobulinemia. *Blood* 1994; 84:3047-53.
- Ramos-Casals M, Stone JH, Cid MC, Bosch X. The cryoglobulinemias. *Lancet* 2012; 379: 348-60.
- Reverter JC, Coca A, Font J, Ingelmo M. Erythema nodosum and pulmonary solitary nodule as the first manifestations of a non-Hodgkin's lymphoma. *Br J Dis Chest* 1987; 81: 397-9.
- Schena FP. Survey of the Italian Registry of Renal Biopsies. Frequency of the renal diseases for 7 consecutive years. The Italian Group of Renal Immunopathology. *Nephrol Dial Transplant* 1997; 12: 418-26.
- Simon S, Azevedo SJ, Byrnes JJ. Erythema nodosum heralding recurrent Hodgkin's disease. *Cancer* 1985; 56: 1470-2.
- Sinico RA, Winearls CG, Sabadini E, Fornasieri A, Castiglione A, D'Amico G. Identification of glomerular immune deposits in cryoglobulinemia glomerulonephritis. *Kidney Int* 1988; 34: 109-16.
- Taillan B, Ferrari E, Fuzibet JG, Vinti H, Pesce A, Dujardin P. Erythema nodosum and Hodgkin's disease. *Clin Rheumatol* 1990; 9: 397-8.
- Takada S, Shimizu T, Hadano Y et al. Cryoglobulinemia (review). *Mol Med Rep* 2012; 6: 3-8.
- Tarantino A, Campise M, Banfi G et al. Long-term predictors of survival in essential mixed cryoglobulinemic glomerulonephritis. *Kidney Int* 1995; 47: 618-23.
- Thomson GT, Keystone EC, Sturgeon JF, Fornasier V. Erythema nodosum and non-Hodgkin's lymphoma. *J Rheumatol* 1990; 17: 383-5.
- Trejo O, Ramos-Casals M, García-Carrasco M et al. Cryoglobulinemia: study of etiologic factors and clinical and immunologic features in 443 patients from a single center. *Medicine (Baltimore)* 2001; 80: 252-62.

Recibido en su forma original: 5 de diciembre de 2013

En su forma corregida: 17 enero de 2014

Aceptación final: 28 de febrero de 2014

Alejandro A. Lanza

División Nefrología, Hospital de Clínicas "José de San Martín", Buenos Aires

e-mail: dr.fernandosegovia@gmail.com