

**CASOS CLÍNICOS**

Caso clínico: Vía aérea difícil en paciente con Espondilitis Anquilopoyética severa (II)

Mariscal M, Pindado ML, García Molina C, García U, Martín S, Galindo S, Paz D.

Hospital Universitario de Getafe. Madrid.

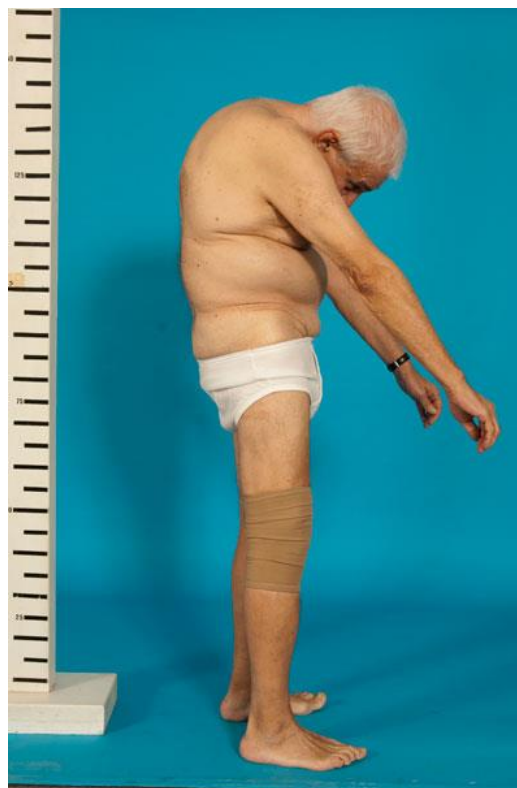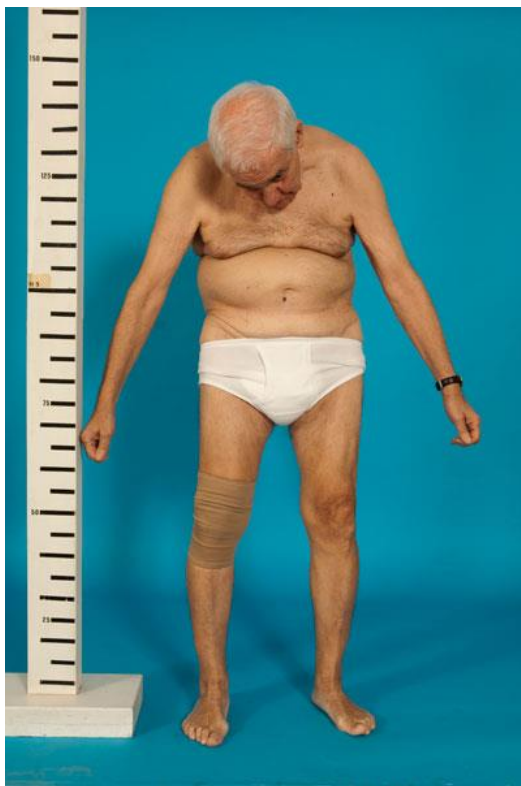Resumen

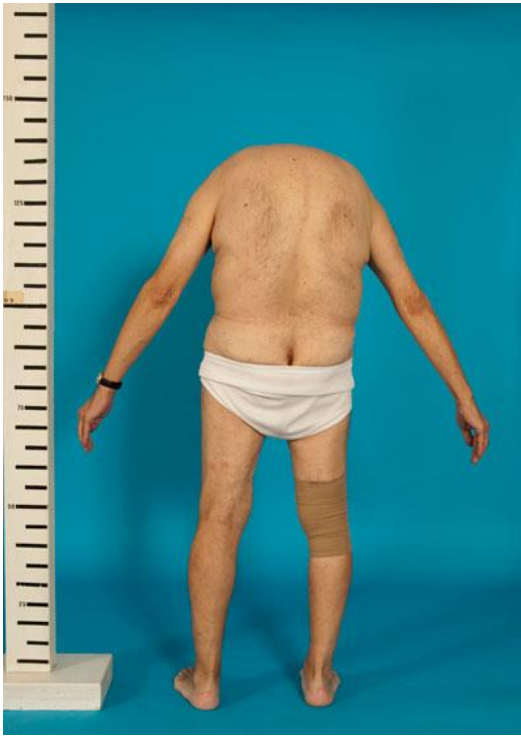Segunda parte del caso descrito en el artículo anterior: Caso clínico: Vía aérea difícil en paciente con Espondilitis Anquilopoyética severa (I)

Caso clínico

Varón de 68 años con Espondilitis Anquilopoyética severa.

(Fig: 1, 2, 3).





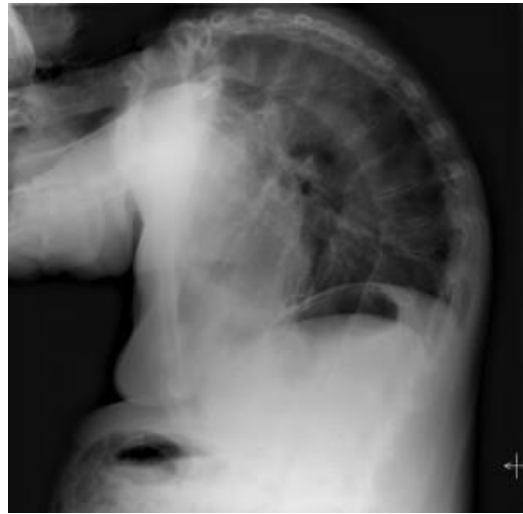(Fotografías publicadas con consentimiento verbal y escrito del paciente).

Antecedentes personales: Espondilitis Anquilopoyética. (1977). Úlcus gástrico. (1988).

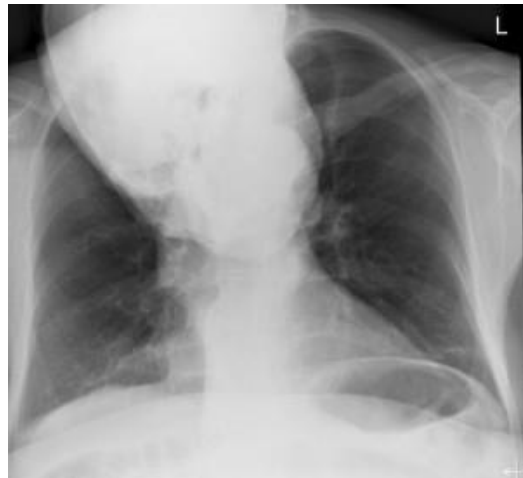Tratamiento actual: Metrotexate. Prednisona. Ácido fólico. Suplemento de calcio y Vitamina D. Omeprazol. Tramadol. Etarnecept (anti-TNF- α).

Diagnóstico y Cirugía: Cifosis cervicodorsal muy severa secundaria a Espondilitis Anquilopoyética. Se realiza una Osteotomía cervical posterior con laminectomía de C7-T1 para liberación de raíces C8.

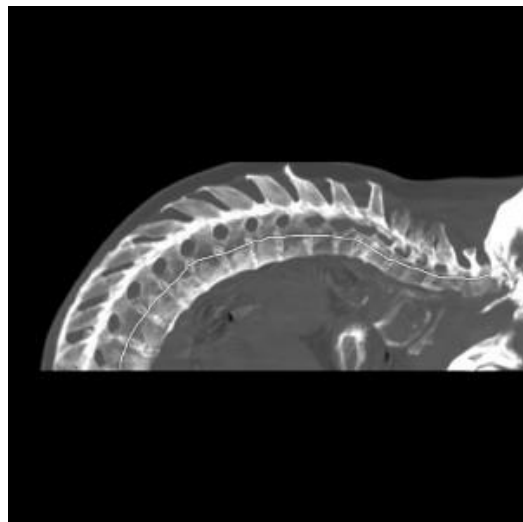
Pruebas diagnósticas por imagen:



Rx. Lateral de Torax (fig. 4): Hipercifosis dorsal con calcificaciones del ligamento vertebral anterior y con conservación de la altura de los cuerpos vertebrales.



Rx. Ant-Post de Torax (fig. 5): No se puede visualizar la columna cervical por anteposición de la cabeza.



Reconstrucción 3D de CT (fig. 6): Mala delimitación de la articulación atlanto-axoidea.

Manejo de la vía aérea: Es un paciente con una EA muy severa que presenta imposibilidad de extender el cuello por lo que su campo de visión queda limitado a la parte inferior. El motivo principal de la cirugía, era conseguir algún grado de extensión del cuello y mejorar su calidad de vida. Se realiza una valoración de la vía aérea.

1. Valoración de la ventilación: Posiblemente muy difícil, por la incapacidad de extensión del cuello.
2. Valoración de la intubación: Mallampati:IV/IV. Distancia Tiromentoniana 2 cm. Distancia Esternomentoniana: 4cm. Apertura bucal: 3.5 cm. Test de Mordida: 2/3.

Se trata de un paciente con una imposibilidad de intubación con laringoscopia directa.

1. Valoración de la introducción de Dispositivos Supraglóticos: Probablemente muy difícil, por la disposición anatómica de la hipofaringe, dificultando su colocación y sellado.
2. Valoración de la realización de una coniotomía o traqueotomía: Imposible.

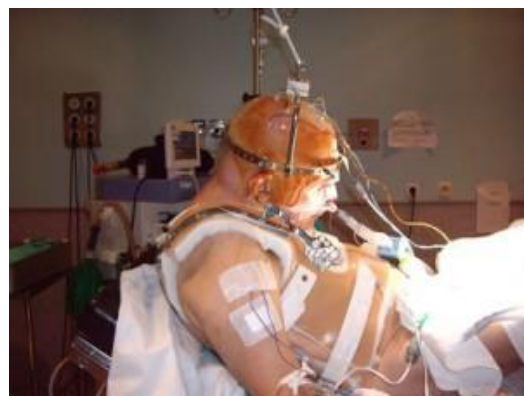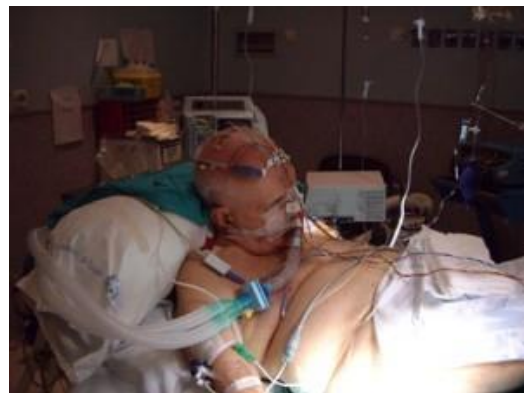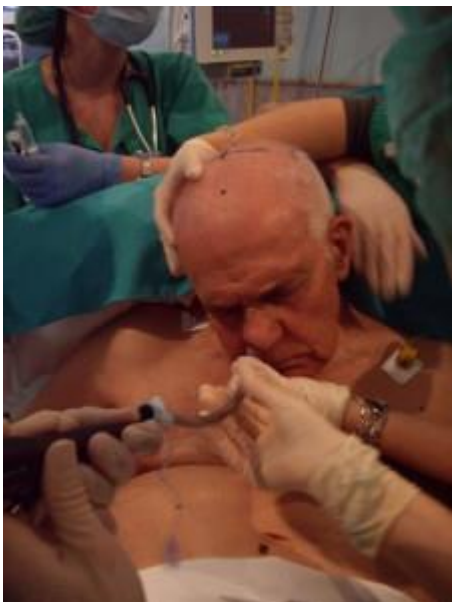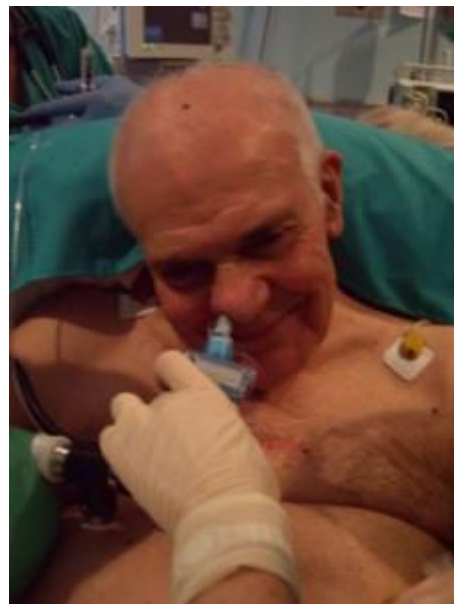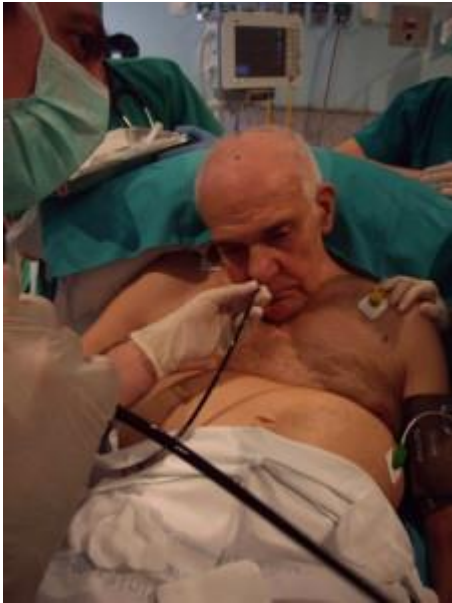Tras la valoración del paciente, decidimos que la técnica más segura de intubación era el **Fibrobroncoscopio con el paciente despierto y con anestesia local**. Inicialmente consultamos con el Servicio de Otorrinolaringología y comentaron la imposibilidad de realizar una traqueotomía al paciente. Realizaron una Fibroscopia para determinar la posición anatómica de la epiglotis con relación a la glotis y sorprendentemente no estaba alterada (con estos datos, decidimos realizar la intubación con Fibroscopio del paciente despierto y la colaboración de los dos servicios). Se

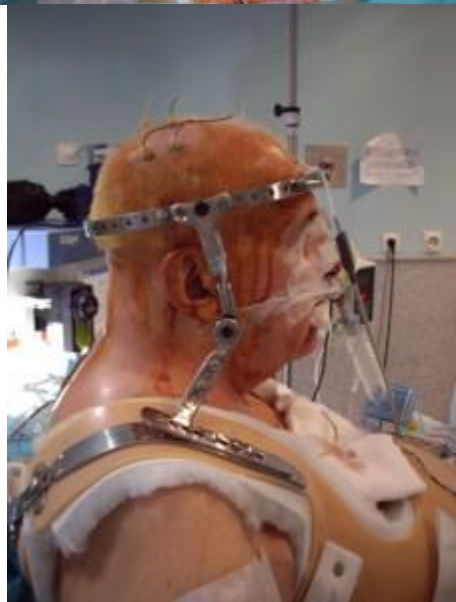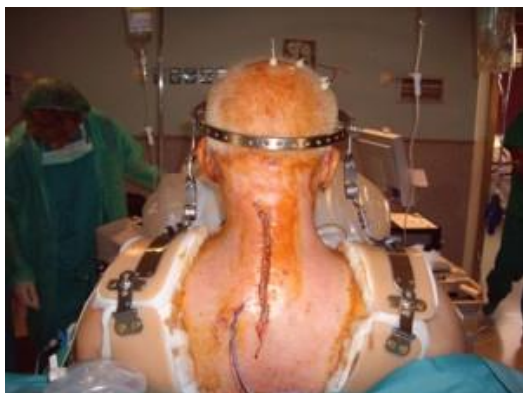habló con el paciente, se le explicó la situación y obtuvimos su consentimiento con una gran predisposición a colaborar. Eramos conscientes que sobre los tres campos en los que se puede trabajar en la intubación despierto, oxigenación, anestesia local y sedación, sólo podríamos usar los dos primeros, por lo que era imprescindible que la anestesia local fuera exitosa. Oxigenación: Con gafas nasales por la boca. Anestesia local:

- *Nasal:* Lentinas con 2ml oximetazolina y 5ml de lidocaina 5%,10 minutos antes de la intubación.
- *Hipofaringe:* Nebulización de 3ml de lidocaina 5%, 10-15 minutos antes de la intubación.
- *Epiglotis, glotis y cuerdas vocales:* 2 “puff” de Lidocaina 10% con visión directa con FBO, retirando el mismo y esperando 5 minutos para conseguir la máxima acción del anestésico (punto clave de la anestesia local, ya que aseguramos con el aerosol y la visión directa con FBO que el anestésico actúe exactamente en las cuerdas vocales).
- *Traquea:* 2ml de lidocaina 2% (2ml) con 8 ml de aire por el canal del trabajo del FBO, esperando 3 minutos.

Se utilizó un antisialogogo (atropina: 1 mg. i.v), para disminuir las secreciones y mejorar la visión con el FBO y la calidad de la anestesia local **Intubación:** Con el paciente sentado en la mesa de quirófano (fig. 7) y tras una adecuada preoxigenación, se procede con la intubación nasal con FBO (4.8mm) y TET del 7 flexo metálico (fig. 8). Se anestesia la glotis, epiglotis y cuerdas vocales como hemos explicado anteriormente y se introdujo el fibro por segunda vez, anestesiando

la tráquea y dejándolo a 3 cm por encima de la carina. A continuación se desliza el TET y tras asegurar por capnografía la posición correcta del mismo dormimos al paciente (fig.9, 10, 11, 12, 13).





Conclusión

En ocasiones, podemos encontrarnos con pacientes que presentan una intubación muy difícil y en estos casos es imprescindible realizar la misma con el paciente despierto con una correcta anestesia local de las estructuras por las que pasará el FBO y el TET y sin sedación. Usando la misma técnica de anestesia local en distintos pacientes despiertos, hemos comprobado variables respuestas de confortabilidad por parte de los mismos. Por ello, queremos resaltar la importancia de realizar una correcta anestesia local con aerosolización de epilotis, glotis y cuerdas vocales bajo visión directa con el FBO, esperar el tiempo necesario para que el anestésico local consiga su máximo efecto (5 minutos) y volver a introducir el FBO completando la anestesia local y la intubación.

Discusión

Uxío García Aldao, 19 Marzo 2010

Hola a todos. Aprovecho para saludar, soy recién llegado a anestesiario.org. Enhorabuena por el interesante caso y por su aún más interesante manejo. Especialmente la preparación de la vía aérea, que como citáis en la discusión no siempre resulta en una respuesta uniforme en cuanto a la confortabilidad del paciente (y con ella la nuestra propia) y que, si resulta siempre imprescindible, lo es más en los casos en que debemos evitar la sedación del paciente. Aunque alguna vez lo he hablado con expertos que no le han dado demasiada importancia, no puedo estar más de acuerdo en cuanto a las ventajas de esperar a que el anestésico local haga efecto, algo que también creo clave para el éxito de la preparación. Me gustaría preguntaros como hacéis la nebulización bajo visión directa con el fibro. ¿Tenéis alguna experiencia con el nebulizador a través del canal de trabajo del fibro (Fiberoptic Atomizer) o con algún otro de los comercializados en otros países? Aprovecho también para dar la enhorabuena a los colaboradores de anestesiario.org, estupenda página. ¡Muchas gracias!

Un Saludo,

Uxío.

Servicio de Anestesiología y Reanimación.

Hospital Gregorio Marañón. Madrid.

Marisa Mariscal, 22 Marzo 2010

Gracias por vuestros comentarios.

Uxio, no conocemos el atomizador para el FBO, pero si conocemos el MAD (Mucosal Atomization Device, Wolfe Tory Medical Inc, conseguimos información en <http://www.wolfetory.com> y hay una sucursal en Segovia y conectamos con ellos y nos trajeron varias muestras, para comprar se precisa encargar una caja de 100, no nos interesaba) y lo hemos usado en varias ocasiones.

En este paciente atomizamos las cuerdas, epiglotis, glotis con 2-3 puff de Xilocaina 10% y con visión directa del Fbo y retiramos éste para esperar los 5 minutos. También lo hacemos con 2 ml de lidocaina 5% y aire por el canal de trabajo, cualquier forma es válida, pero si insistimos en la importancia de esperar el tiempo necesario y por eso sacamos el FBO para mayor comodidad del paciente y nuestra.

Me gustaría saber si alguien ha tenido problemas con reflejos de náuseas persistentes y como lo ha solucionado sin bloqueo del N. glossofaríngeo.

Gracias. Un saludo.

Marisa Mariscal.

Sonsoles Martín, 23 Marzo 2010

Supongo que cuando os referís a NO SEDACIÓN os referís a no usar una sedación con propofol y remifentanilo. Me imagino que el mínimo de sedación, midazolam, remi a dosis bajas si se puede asumir hasta en los peores casos. Como en todo el manejo es fundamental. Excelente caso y excelentemente documentado. Os felicito y también al paciente, por su colaboración y por haber estado en vuestras manos (hasta sonrío).

Un saludo

Sonsoles Martín

Marisa Mariscal, 23 Marzo 2010

Hola Sonsoles:

En este paciente no hemos administrado NINGUNA sedación, porque no sabíamos cómo respondería y tampoco teníamos claro poder ventilarle en esa posición.

Casos como éste, nos demuestran la importancia de conseguir una anestesia local adecuada y la correcta colaboración del paciente.

Muchas gracias. Un saludo.

Marisa Mariscal

Susana Galindo, 23 Marzo 2010

Hola Marisa:

En primer lugar felicitarnos por la calidad del caso clínico, tanto por su presentación en el blog como por su manejo en la práctica.

Una opción que no veo reflejada y que me parece interesante añadir por lo fácil de conseguir, es la utilización de un catéter epidural por el canal de trabajo para la instilación de anestésico local. Permite acercarse sin tocar, y hacer un uso más eficiente de la dosis máxima de anestésico local que tenemos para el paciente. Hacemos sobresalir el catéter del canal de trabajo hasta que lo vemos con el FBO y así, lo dirigimos con más exactitud a la zona que queremos bañar con anestésico local.

Con respecto a la sedación, en este caso con dificultad de intubación y con

posible dificultad de ventilación, ninguna.

Por cierto, siento curiosidad por saber la estrategia de extubación que seguisteis.

Un saludo.

Susana Galindo

Marisa Mariscal, 23 Marzo 2010

Hola Susana.

Efectivamente, la técnica de anestesia local por el canal de trabajo con catéter epidural es otra opción que nosotros también hemos usado a veces, al igual que poner un abocath por el canal de trabajo para "lanzar" el anestésico.

Siguiendo las indicaciones de los otorrinos y además, como habíamos leído en alguna ocasión que se extendía mejor el anestésico con atomización, en las últimas intubaciones por FBO despierto lo estamos usando. También creo que puede ser interesante manejar la atomización ya sea en spray de Xilocaina o con el MAD (Wolfe Tory), para intubaciones despierto con otros dispositivos ópticos que no tienen canal de trabajo.

En cuanto a la extubación lo llevamos a la UVI y nos llamaron para la misma, y se retiró el tubo con "prueba de fuga" y teníamos preparado el Glidescope y Fastrach, las condiciones eran más favorables porque ya tenía cierta extensión del cuello, podríamos haber usado un intercambiador, pero no lo hicimos

Un abrazo.

Marisa Mariscal

Daniel Paz, 25 Marzo 2010

Ante todo agradeceros la presentación de este caso tan interesante.

Como expertas en el manejo de la vía aérea difícil ¿Creéis que debemos orientar nuestros esfuerzos para alcanzar unas condiciones igual de buenas que nos permitan la intubación orotraqueal en el paciente despierto? Con buena preparación, ¿puede convertirse la vía orotraqueal en el Gold Standard de la dificultad prevista?

Un saludo

Daniel Paz

Marisa Mariscal, 25 Marzo 2010

Hola Daniel.

Creemos que lo óptimo sería, conseguir una anestesia local adecuada, para poder utilizarla con cualquier dispositivo óptico de VAD en paciente despierto con intubación difícil prevista.

Usaríamos el dispositivo en el que tengamos más experiencia y según la anatomía del paciente.

Pero el FBO hay casos que no nos queda más remedio que usar, como este caso o aperturas bucales restringidas.

Debido a la fragilidad del fibro y el alto coste de las reparaciones, nosotros actualmente intentamos usar algún otro dispositivo despierto, tenemos experiencia en el Glidescope y nos ha dado buenos resultados.

El problema en algunos dispositivos que no tienen canal de trabajo es, buscar una forma de administrar el AL para la glotis y traquea, nosotros hemos usado:

Spray de Xilocaina.

MAD Tory Wolfe.

Drum (catéter venoso) que introducíamos por el TET paralelo al fiador y con visión directa con el Glidescope lanzamos el AL a la glotis y luego introduciéndolo en la traquea anestesiados ésta, como un "rudimentario" canal de trabajo.

Espero haber respondido a tu pregunta.

Marisa Mariscal

Correspondencia al autor

Marisa Mariscal Flores
mmariscalflores@gmail.com
Servicio Anestesia y Reanimación.
Hospital Universitario de Getafe. Madrid.

[Publicado en AnestesiaR el 19 de marzo de 2010](#)

