

Síndrome de Cri du chat: primer reporte en mosaico en el suroccidente colombiano

Cri du chat syndrome: first report of mosaicism in the colombian southwest

María A. Acosta-Aragón¹, Marco F. Sierra-Zúñiga²

Resumen. El síndrome de Cri du chat es una alteración cromosómica causada por deleciones en el brazo corto de cromosoma 5, las cuales varían en tamaño, desde muy pequeñas que comprometen solo el locus 5p15.2, hasta la pérdida de todo el brazo corto. Las mutaciones se originan de novo en el 80% a 90% de los casos. Existen dos regiones críticas para el síndrome de Cri du chat; una ubicada en 5p15.3, cuya deleción se manifiesta con el llanto de maullido de gato y retraso en el habla, y otra ubicada en 5p15.2, cuya deleción se manifiesta como microcefalia, hipertelorismo, retraso psicomotor y mental severo. Se han descrito varios genes implicados localizados en estas regiones críticas; entre ellos, TERT, SEMA5A, CTNND2 y MAR-CHF6, cuya haploinsuficiencia se asocia con los diferentes fenotipos del Cri du chat. En este artículo se describe el caso clínico de una paciente femenina de 8 meses de vida, con características clínicas y un análisis citogenético en mosaico que confirmaron el síndrome de Cri du chat. Este caso es el primero reportado de esta variante en el suroccidente colombiano.

Palabras clave: síndrome del maullido del gato, cromosoma 5, deleción cromosómica, mosaicismo.

Abstract. Cri du chat syndrome is a chromosomal disorder caused by deletions in the short arm of chromosome 5, which vary in size, from very small and involving only the 5p15.2 locus, to the loss of the entire short arm. Mutations originate de novo in 80% to 90% of cases. There are two critical regions for Cri du chat syndrome;

¹ Médica y Cirujana, MSc en Biología-Genética Clínica, PhD en Genética de Poblaciones Humanas y Genética Forense. Profesora Titular, Departamento de Pediatría, Facultad de Ciencias de la Salud, Universidad del Cauca. Popayán, Colombia. E-mail: morin1924@gmail.com.

² Médico y Cirujano, Residente de Pediatría. Departamento de Pediatría, Facultad de Ciencias de la Salud, Universidad del Cauca. Popayán, Colombia.

Conflicto de interés: los autores declaran que no tienen conflicto de interés.

Medicina & Laboratorio 2020;24:317-324. <https://doi.org/10.36384/01232576.339>

Recibido el 24 de julio de 2019; aceptado el 21 de noviembre de 2019. Editora Médica Colombiana S.A., 2020[©].

one located at 5p15.3 with a deletion that is manifested as a cat's cry and speech delay, and another located at 5p15.2 with a deletion that manifests as microcephaly, hypertelorism, severe psychomotor and mental retardation. Several involved genes located in these critical regions have been described; among them, *TERT*, *SEMA5A*, *CTNND2* and *MARCF6*, and whose haploinsufficiency is associated with the different phenotypes of *Cri du chat*. This article describes the clinical case of an 8-month-old female patient, with clinical characteristics and a mosaic cytogenetic analysis that confirmed *Cri du chat* syndrome. This case is the first reported of this variant in southwestern Colombia.

Keywords: *Cri-du-chat* syndrome, chromosome 5, chromosome deletion, mosaicism.

Introducción

El síndrome del *Cri du chat* o del maullido de gato fue descrito inicialmente por el pediatra y genetista francés Jérôme Lejeune en 1963 [1-4]. Se trata de una alteración cromosómica provocada por deleciones en el brazo corto del cromosoma 5, las cuales varían en tamaño, desde muy pequeñas que comprometen solo el locus 5p15.2, hasta la pérdida de todo el brazo corto [3-6]. Este síndrome parece ser uno de los síndromes de deleción humana más comunes que predomina en el género femenino, con una incidencia que varía entre 1 en 20.000 a 1 en 50.000 nacimientos [1,3,4,7].

Aunque 80% a 90% de las deleciones surgen como mutaciones de *novo* de origen paterno, posiblemente derivados de la ruptura cromosómica durante la formación de gametos masculinos [6,8], aproximadamente el 10% a 15% son el resultado de una translocación parental desequilibrada o de la recombinación de una inversión pericéntrica en uno de los padres [1]. Solo unos pocos casos muestran otras alteraciones citogenéticas raras o menos comunes como mosaicismo (1,4%), inversiones (0,5%) o cromosomas en anillo (0,5%) [6,9].

Actualmente se conoce que existen dos regiones cromosómicas, separadas claramente, identificadas como "regiones críticas del *Cri du chat*", cuya hemicigosis (pérdida de uno de los dos alelos, normalmente presentes en *loci* autosómicos) se asocia con fenotipos específicos [10]. Una está ubicada en 5p15.3, y su deleción resulta en la manifestación de un llanto similar a un maullido de gato, el cual desaparece en los primeros años de vida, además de un retraso en el habla [1,10,11]; y, la otra, está ubicada en 5p15.2, cuya deleción se manifiesta como microcefalia, cara redonda, hipertelorismo, micrognatia, pliegues epicánticos, orejas bajas, hipotonía, y retraso psicomotor y mental severo [2,10-13] (**figura 1**).

Los mosaicos (células con al menos 2 genotipos diferentes en un individuo) son raros, y pueden deberse a un error meiótico o postcigótico [14]. Existen tres principales tipos de mosaicismo: 1) somático, que ocurre solo en las células del cuerpo sin incluir la línea germinal; 2) germinal, que ocurre solo en las células germinales o en sus precursores, pero no se encuentra en otra parte del cuerpo; y, 3) mixto (gonadal y somático), que se produce tanto en las células del cuerpo como en la línea germinal [15]. Las manifestaciones clí-

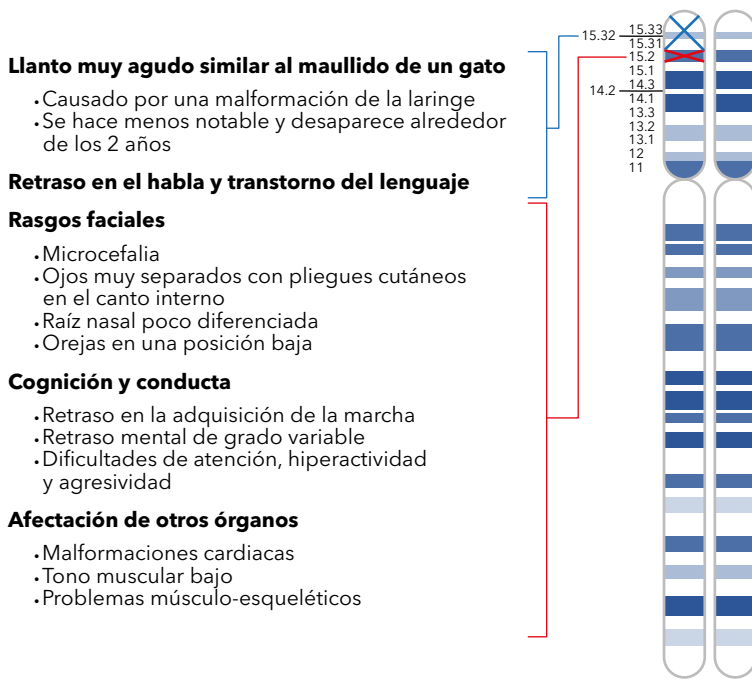


Figura 1. Manifestaciones clínicas del síndrome de Cri du chat, según el lugar de la deleción 5p.

nicas en mosaicismos son variables y van a depender del tipo de mutación, el porcentaje de células con la mutación y la distribución del tejido con el cambio genético [15]. El caso que se va a presentar constituye el primero descrito en el suroccidente colombiano con deleción 5p en mosaico.

Caso clínico

Paciente femenina de 8 meses de vida, producto del cuarto embarazo de una madre de 22 años (G4P0C1A3) y un padre de 26 años, sin consanguinidad, provenientes de la misma región geográfica. La madre refirió que presentó tres abortos espontáneos previos de la misma unión. Gestación planeada con 5 controles prenatales sin aparentes complicaciones. Percepción de movi-

mientos fetales a partir del quinto mes de gestación, STORCH negativo, ecografías normales. El embarazo transcurrió en una zona rural del municipio de Cajibío, departamento del Cauca, Colombia. Refirió exposición a agentes químicos tipo herbicidas y fungicidas desde el primer trimestre del embarazo. Parto por cesárea en hospital de tercer nivel a las 35 semanas, por monitoreo fetal no satisfactorio. Peso del neonato 2.120 g, talla y perímetro cefálico no recordados por la madre.

El 8 de agosto de 2017, en el momento de su nacimiento, presentó necesidad de adaptación neonatal asistida, por lo que la paciente estuvo internada en cuidado intensivo neonatal durante 4 meses. Durante su hospitalización en el primer mes de vida, requirió ventilación mecánica invasiva; además, ame-

ritó tratamiento para crisis convulsivas, ictericia neonatal, falla cardiaca y displasia broncopulmonar. Se documentó un síndrome dismórfico. En evaluación por Genética Clínica se observó al examen físico: peso 2.800 g con <percentil ($P_{1,}$ -6 desviaciones estándar (DE), talla 52 cm (< $P_{1,}$ -6,6 DE). Perímetro cefálico 36 cm (< $P_{1,}$ -5,23 DE), perímetro torácico 34 cm (< $P_{1,}$), perímetro abdominal 32 cm (< $P_{1,}$), distancias intercánticas 70x25 mm (P_{50}), filtrum 10 mm, pabellones auriculares 3x2,3 cm (< $P_{1,}$) bilateral, distancia intermamilar 11 cm (P_{50}), segmento inferior 19 cm, relación de segmentos 1,84. También se observó microcefalia, cara redonda, hipertelorismo, micrognatia, pabellones auriculares de implantación baja y dismórficos, hipotonía y retraso en su neurodesarrollo (**figura 2**). Se percibió estridor laríngeo audible a distancia. A la auscultación del tórax, se reportaron roncus en ambos campos pulmonares. Corazón rítmico con soplo holosistólico grado II/VI. Abdomen con botón de gastrostomía sin signos de infección local, peristaltismo lento, y a la palpa-

ción era blando, depresible, sin masas ni megalias, ni signos de irritación peritoneal. No se evidenció llanto de maullido de gato.

Se solicitó cariotipo con bandeó G de alta resolución, el cual reportó: 46,XX,del(5)(p15.3)[31]/46,XX[19], es decir, un cariotipo femenino anormal. En el 62% de las metafases analizadas, se observó una alteración estructural de tipo delección, en uno de los cromosomas 5, en mosaico. El restante 38% de las metafases analizadas, mostró un cariotipo normal. Basados en este resultado, se realizó el diagnóstico de síndrome de Cri du chat.

El servicio de Cardiología Pediátrica realizó ecocardiograma, donde se encontró una comunicación interventricular (CIV) perimembranosa subaórtica de 8 mm con mecanismo parcial de cierre, que dejaba dos orificios, uno apical de 3,3 mm y otro proximal de 2,2 mm; y una comunicación interauricular (CIA) tipo ostium secundum (OS) de 4 mm. El 12 de diciembre de 2017

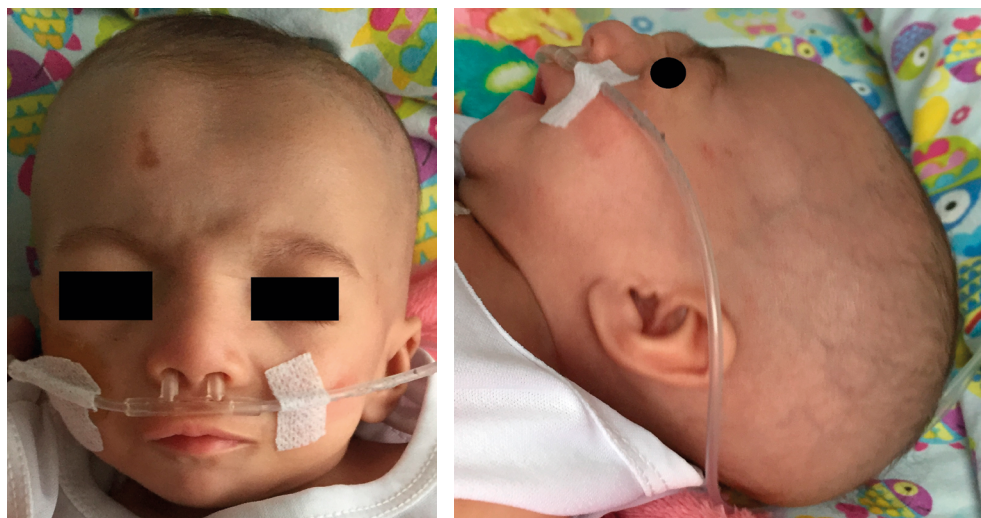

Figura 2. Fotografías de la paciente con microcefalia, cara redonda, hipertelorismo, micrognatia, y pabellones auriculares de implantación baja y dismórficos.

egresa de la unidad de cuidado intensivo neonatal, con necesidad de oxígeno suplementario domiciliario. El 18 de enero de 2018, consultó nuevamente a centro asistencial por aumento de la dificultad respiratoria. Se documentó una neumonía multilobar y una traqueomalacia, con estancia en unidad de cuidado intensivo pediátrico por riesgo de falla ventilatoria. Se solicitó seguimiento por el servicio de Neumología. La paciente fue dada de alta en condiciones estables.

Discusión

Este artículo describe el primer caso clínico con síndrome de Cri du chat en mosaico en el suroccidente colombiano, mostrando dos líneas celulares; en el 68% de las células una delección 5p15.3, y en el 38% restante, células normales. La mayoría de las alteraciones genéticas son debidas a deleciones o translocaciones, pero solo unas pocas, como en el caso de esta paciente, muestran otras alteraciones citogenéticas como mosaicismo (1,4%) [6]. Se determinó un grado de mosaicismo alto, ya que se observó en más del 30% de las metafases.

Usualmente se cree que el mosaicismo para las aberraciones estructurales es poco común, lo cual se apoya en la literatura mundial [10,16,17]. Perfumo y colaboradores en el año 2000, informaron de tres niños con reordenamientos en mosaico 5p, dos con una línea celular monosómica parcial y una línea celular monosómica/trisómica parcial, y uno con dos líneas celulares monosómicas parciales diferentes. La frecuencia de mosaicismo que ellos reportaron fue de 3,75% [1,10]; sin embargo, los datos disponibles sobre reordenamientos estructurales cromosómicos en estudios postnatales y pre-

natales reportaron una frecuencia de mosaicismo entre 0,008% a 0,09%, respectivamente. Se cree que la frecuencia real del mosaicismo podría subestimarse debido al pequeño número de metafases analizadas, que usualmente es de 20. Por el hecho de que algunos pacientes no presentan características fenotípicas anormales, la mayoría permanecen sin detectarse a lo largo de la vida [10,18,19].

Muchos investigadores han descrito las alteraciones cromosómicas y moleculares involucradas en las manifestaciones fenotípicas y clínicas del Cri du chat, entre estos se destacan Overhauser y colaboradores, quienes en 1994 analizaron los puntos de delección de brazo corto del cromosoma 5 en 49 individuos. Las comparaciones entre las deleciones presentes en los pacientes y sus características clínicas, identificaron varias regiones cromosómicas que estaban involucradas en la expresión fenotípica. Una región cromosómica involucrada en el llanto agudo fue la proximal 5p15.3, mientras que la región cromosómica central 5p15.2 estaba involucrada en las características restantes del síndrome. Las deleciones que no incluyeron estas 2 regiones cromosómicas presentaron diversos fenotipos clínicos, desde retraso mental grave y microcefalia, hasta un fenotipo clínicamente normal [1,11]. En 2003, Zhang y colaboradores [17] estudiaron 10 pacientes con síndrome de Cri du chat, encontrando una delección del gen *TERT* que los llevó a concluir que su haploinsuficiencia dificulta el mantenimiento de los telómeros in vivo. El gen *TERT* codifica para la telomerasa transcriptasa inversa (TERT), una enzima que se encarga de agregar nuevos segmentos de ADN al extremo del cromosoma a medida que la célula se divide, para evitar el acortamiento de los telómeros, el envejecimiento y la apop-

tosís celular. Está localizado en la porción distal del cromosoma 5 (5p15.33) [1,4,20,21].

En 2001, Cerruti-Mainardi y colaboradores analizaron 80 pacientes con el síndrome, de los cuales 62 tenían una deleción terminal 5p desde p13 a p15.2; siete una deleción intersticial 5p; cuatro una translocación de *novo*; tres una translocación familiar; tres una anomalía 5p de *novo* que implicaba 2 líneas celulares reorganizadas, y uno tenía una deleción 5p derivada de una inversión paterna. La correlación genotipo-fenotipo en 62 pacientes con deleciones terminales destacó una relación entre la gravedad de la manifestación clínica y el retraso psicomotor, con el tamaño de la deleción [8]. Moreira y colaboradores describieron en 2008 un caso de una niña de 10 años que presentó deleción terminal 5p15.3 en mosaico con una línea celular normal, y quien no manifestó el llanto característico de maullido de gato al momento de su nacimiento, sino un llanto débil pero no agudo, por lo que se concluyó que a pesar de la pérdida de la región crítica del Cri du chat, la presencia de una línea celular normal podía contribuir al fenotipo leve [22]. Según lo anterior, el grado de mosaicismo alto podría también explicar el hecho de que nuestra paciente no presentara llanto de maullido de gato.

También se han descrito otros genes implicados en el síndrome de Cri du chat, como el gen *SEMA5A*. Su haploinsuficiencia puede interrumpir el desarrollo normal del cerebro y podría conducir a desórdenes del espectro autista, a un retraso en el desarrollo, o a discapacidad intelectual y/o microcefalia [6]. Otro gen implicado es el *CTNND2*, el cual está asociado con retraso mental severo en el síndrome de Cri du chat [12,23]. Se encarga de

codificar proteínas neuronales específicas, potencialmente involucradas en el desarrollo del cerebro [13]. Finalmente, se ha descrito también que el gen *MARCH6* puede desempeñar un papel en el llanto agudo de los individuos con deleción 5p [20]. *MARCH6* se expresa en el cuero cabelludo y los tejidos torácicos, y también se ha observado en el cerebro, cuello, sistema músculo-esquelético y la glándula suprarrenal [20]. Esta variabilidad en las deleciones 5p puede contribuir a los diferentes fenotipos observados en estos pacientes.

El análisis citogenético proporciona el diagnóstico definitivo en la mayoría de los casos. Si los resultados del estudio citogenético son de apariencia normal o no corresponden con la clínica del paciente, es necesario hacer un análisis citogenético molecular más específico, como hibridación genómica comparativa (CGH), reacción en cadena de polimerasa (PCR) o fluorescencia por hibridación *in situ* (FISH) [5]. Actualmente, el tratamiento incluye los programas de rehabilitación y manejo integral del paciente, los cuales deben iniciarse tan pronto como sea posible, garantizando así una mejor calidad de vida [5,7,12,24].

Aspectos éticos

Para la publicación de este caso clínico, en conjunto con sus fotografías, se obtuvo consentimiento informado de la madre, quien autorizó su divulgación con fines académicos.

Agradecimientos

A la Universidad del Cauca y su Departamento de Pediatría (Popayán, Colombia).

Referencias

1. **Kniffin CL, McKusick VA.** Cri-du-chat syndrome. Baltimore, Maryland: Online Mendelian Inheritance in Man (OMIM), Johns Hopkins University; 1994. 20 de abril de 2009. Acceso enero de 2019. Disponible en <https://www.omim.org/entry/123450#editHistory>.
2. **Lejeune J, Lafourcade J, Berger R, Vialatte J, Boeswillwald M, Seringe P, et al.** Trois cas de délétion partielle du bras court d'un chromosome 5. *C R Acad Sci* 1963;257:3098-3102.
3. **Honjo RS, Mello CB, Pimenta LS, Nuñez-Vaca EC, Benedetto LM, Khoury RB, et al.** Cri du chat syndrome: Characteristics of 73 Brazilian patients. *J Intellect Disabil Res* 2018;62:467-473. <https://doi.org/10.1111/jir.12476>.
4. **Santana-Hernández EE, Tamayo-Chang VJ, Bruzón-Hernández M.** Síndrome de 5p menos. Presentación de un caso. *MediSur* 2014;12:650-654.
5. **Hong JH, Lee HY, Lim MK, Kim MY, Kang YH, Lee KH, et al.** Brain stem hypoplasia associated with Cri-du-chat syndrome. *Korean J Radiol* 2013;14:960-962. <https://doi.org/10.3348/kjr.2013.14.6.960>.
6. **Nguyen JM, Qualmann KJ, Okashah R, Reilly A, Alexeyev MF, Campbell DJ.** 5p deletions: Current knowledge and future directions. *Am J Med Genet C Semin Med Genet* 2015;169:224-238. <https://doi.org/10.1002/ajmg.c.31444>.
7. **Galo BL, Alvarenga RH.** Síndrome de Cri du chat, una rara cromosopatía. *Rev Med Hondur* 2012;80:17-19.
8. **Cerruti-Mainardi P, Perfumo C, Cali A, Courcourde G, Pastore G, Cavani S, et al.** Clinical and molecular characterisation of 80 patients with 5p deletion: genotype-phenotype correlation. *J Med Genet* 2001;38:151-158. <https://doi.org/10.1136/jmg.38.3.151>.
9. **Rodríguez-Caballero A, Torres-Lagares D, Rodríguez-Pérez A, Serrera-Figallo MA, Hernández-Guisado JM, Machuca-Portillo G.** Cri du chat syndrome: a critical review. *Med Oral Patol Oral Cir Bucal* 2010;15:e473-478. <https://doi.org/10.4317/medoral.15.e473>.
10. **Perfumo C, Cerruti-Mainardi P, Cali A, Courcourde G, Zara F, Cavani S, et al.** The first three mosaic cri du chat syndrome patients with two rearranged cell lines. *Journal Med Genet* 2000;37:967-972. <https://doi.org/10.1136/jmg.37.12.967>.
11. **Overhauser J, Huang X, Gersh M, Wilson W, McMahon J, Bengtsson U, et al.** Molecular and phenotypic mapping of the short arm of chromosome 5: sublocalization of the critical region for the cri-du-chat syndrome. *Hum Mol Genet* 1994;3:247-252. <https://doi.org/10.1093/hmg/3.2.247>.
12. **Gersh M, Goodart SA, Pasztor LM, Harris DJ, Weiss L, Overhauser J.** Evidence for a distinct region causing a cat-like cry in patients with 5p deletions. *Am J Hum Genet* 1995;56:1404.
13. **Naumova OY, Rychkov SY, Kuznetsova TV, Odintsova VV, Kornilov SA, Grigorenko EL.** DNA methylation alterations in the genome of a toddler with cri-du-chat syndrome. *Clin Case Rep* 2018;6:14-17. <https://doi.org/10.1002/ccr3.1274>.
14. **Romano C, Ragusa RM, Scillato F, Greco D, Amato G, Barletta C.** Phenotypic and phoniatric findings in mosaic Cri du chat syndrome. *Am J Med Genet* 1991;39:391-395. <https://doi.org/10.1002/ajmg.1320390405>.
15. **Spinner NB, Conlin LK.** Mosaicism and clinical genetics. *Am J Med Genet C Semin Med Genet* 2014;166:397-405. <https://doi.org/10.1002/ajmg.c.31421>.
16. **Niebuhr E.** The Cri du chat syndrome: epidemiology, cytogenetics, and clinical features. *Hum Genet* 1978;44:227-275. <https://doi.org/10.1007/bf00394291>.
17. **Zhang A, Zheng C, Hou M, Lindvall C, Li KJ, Erlandsson F, et al.** Deletion of the telomerase reverse transcriptase gene and haploinsufficiency of telomere maintenance in Cri du chat syndrome. *Am J Hum Genet* 2003;72:940-948. <https://doi.org/10.1086/374565>.
18. **Kleczkowska A, Fryns JP, Van den Berghe H.** On the variable effect of mosaic normal/balanced chromosomal rearrangements in man. *J Med Genet* 1990;27:505-507. <https://doi.org/10.1136/jmg.27.8.505>.
19. **Hsu LY, Yu MT, Richkind KE, Van Dyke DL, Crandall BF, Saxe DF, et al.** Incidence and significance of chromosome mosaicism involving an autosomal structural abnormality diagnosed prenatally through amniocentesis: a

collaborative study. *Prenat Diagn* 1996;16:1-28. [https://doi.org/10.1002/\(SICI\)1097-0223\(199601\)16:1<1::AID-PD816>3.0.CO;2-W](https://doi.org/10.1002/(SICI)1097-0223(199601)16:1<1::AID-PD816>3.0.CO;2-W).

- 20. Wu Q, Niebuhr E, Yang H, Hansen L.** Determination of the 'critical region' for cat-like cry of Cri-du-chat syndrome and analysis of candidate genes by quantitative PCR. *Eur J Hum Genet* 2005;13:475-485. <https://doi.org/10.1038/sj.ejhg.5201345>.
- 21. Chen CP, Fu CH, Chern SR, Wu PS, Su JW, Lee CC, et al.** De novo unbalanced translocation resulting in monosomy for distal 5p (5p14.1→pter) and 14q (14q32.31→qter) associated with fetal nuchal edema, microcephaly, intrauterine growth restriction, and single umbilical artery: Prenatal diagnosis and molecular cytogenetic characterization. *Taiwan J Obstet Gyne* 2013;52:401-406. <https://doi.org/10.1016/j.tjog.2013.06.005>.
- 22. Moreira LM, de Carvalho AF, Borja AL, Pinto PS, Silveira A, de Freitas LM, et al.** Mosaic cri-du-chat syndrome in a girl with a mild phenotype. *J Appl Genet* 2008;49:415-420.
- 23. Medina M, Marinescu RC, Overhauser J, Kosik KS.** Hemizyosity of delta-catenin (CTNND2) is associated with severe mental retardation in cri-du-chat syndrome. *Genomics* 2000;63:157-164. <https://doi.org/10.1006/geno.1999.6090>.
- 24. Church DM, Bengtsson U, Nielsen KV, Wasmuth JJ, Niebuhr E.** Molecular definition of deletions of different segments of distal 5p that result in distinct phenotypic features. *Am J Hum Genet* 1995;56:1162-1172.