

## Tinción de Gram de tejido: alcances y limitaciones

### *Gram stain of tissue biopsy: scope and pitfalls*

Guillermo Antonio Jiménez Tobón<sup>1</sup>, Alejandro Vélez Hoyos<sup>2</sup>

**Resumen:** la identificación de microorganismos en tejido es esencial para reconocer un proceso infeccioso. Inicialmente, mediante la coloración de hematoxilina-eosina, se puede identificar el patrón de inflamación asociado y luego, a través de tinciones basadas en plata y la tinción de Gram de tejido se visualizan los microorganismos. La tinción de Gram no solo sirve para bacterias, sino también para algunos hongos y parásitos; no obstante, esta técnica tiene algunos inconvenientes, como la contaminación con otros microorganismos y la imposibilidad de visualizar algunas bacterias, entre ellas *Legionella pneumophila*, *Leptospira* spp y *Bartonella* spp. En este artículo de revisión se describirán los fundamentos del Gram de tejido, su contribución en el diagnóstico de infecciones como herramienta adicional para el reconocimiento de microorganismos, y sus limitaciones.

**Palabras clave:** inflamación, infección bacteriana, Gram de tejido, tinción de Sandiford, tinción de Brown-Brenn, tinción de Brown-Hopps.

**Abstract:** the identification of microorganisms in tissue is pivotal to recognize infectious processes. At first, the hematoxylin-eosin stain is used to identify the pattern of inflammation associated; after that, microorganisms are seen through Gram or silver stains. Gram Stain of tissue biopsy not only stains bacteria, but also a number of fungus and parasites. However, this technique has some disadvantages, such as contamination with other microorganisms, and lack of stain of some bacteria, including *Legionella pneumophila*, *Leptospira* spp and *Bartonella* spp. This review article aims to describe the fundamentals of Gram stain of tissue biopsy and its assistance in infectious diagnosis as an additional tool for recognition of microorganisms, as well as its limitations.

**Key words:** inflammation, bacterial infections, Gram stain of tissue biopsy, Sandiford stain, Brown-Brenn stain, Brown-Hopps stain.

La identificación de microorganismos en biopsias de tejido es fundamental para reconocer un proceso infeccioso. Aunque el cultivo microbiológico es el estándar en bacteriología y tiene una gran sensibilidad y especificidad para la identificación de la mayoría de las bacterias patógenas, tiene algunas limitantes, entre ellas la imposibilidad de distinguir entre colonización e infección, y en ocasiones no puede definir el significado de determinado microorganismo. La presencia de un microorganismo, acompañado de una respuesta inflamatoria subyacente, señala su rol en la infección [1].

<sup>1</sup> MD residente de Patología, Departamento de Patología de la Facultad de Medicina, Universidad de Antioquia. Medellín, Colombia. Correo electrónico: mefistoflex@gmail.com

<sup>2</sup> MD Patólogo Hospital Pablo Tobón Uribe. Dinámica IPS. Profesor de Patología Universidad Pontificia Bolivariana y Endocrinología Universidad de Antioquia. Medellín, Colombia.

Conflicto de intereses: los autores declaran no tener conflicto de intereses

Medicina & Laboratorio 2012; 18: 557-573

Módulo 7 (Microbiología), número 9. Editora Médica Colombiana S.A. 2012®.

Recibido el 13 de noviembre de 2012; aceptado el 30 de noviembre de 2012.

Cuando el patólogo se enfrenta a un tejido con una determinada respuesta inflamatoria y se sospecha de un origen infeccioso, es de importancia definir cuál es el microorganismo causante, las pruebas disponibles para su identificación en muestras de tejidos, y el aporte de las tinciones, como el Gram de tejido y las basadas en plata, teniendo en cuenta las limitantes y fallos de estas coloraciones. Esta revisión está dirigida a describir las aplicaciones de la coloración de Gram de tejido en el diagnóstico microbiológico, sus fundamentos y sus limitantes.

Para ello, se realizó una búsqueda de la literatura en la base de datos de PubMed de la Librería Nacional de Medicina de Estados Unidos, y en el motor de búsqueda Google, para lo cual se emplearon los siguientes términos: *Gram tissue*, *Gram negative bacteria*, *Gram positive bacteria*, *Brown Brenn*, *Brown Hopps*, *Sandiford Stain*, *culture bacteria*, entre otros, y los términos respectivos en español. Se incluyeron otros artículos por referencia cruzada de los primeros artículos hallados.

A continuación, se describirán las características histológicas en un proceso inflamatorio de origen infeccioso (principalmente bacteriano), los hallazgos histopatológicos más comunes en la infección por cada microorganismo y finalmente, el aporte de la coloración de Gram de tejido en el diagnóstico de cada uno.

## Diagnóstico microbiológico: consideraciones generales

---

En el proceso diagnóstico de las infecciones por microorganismos hay que tener en cuenta unas consideraciones generales. Primero, no siempre se puede detectar una infección mediante el cultivo. Un estudio mostró que hasta el 10% de las endocarditis negativas, tanto en hemocultivos como en Gram convencional, son positivas para Gram de tejido [2]; esto puede suceder por el uso previo de antibióticos o por la presencia de un microorganismo inusual que sí se puede ver en el Gram de tejido [3]. Segundo, el organismo aislado se debe correlacionar con una respuesta del huésped frente a éste. Un ejemplo de ello es cuando se incorporan tinciones de Gram convencional a las secreciones purulentas del tracto respiratorio para diagnosticar neumonía asociada al ventilador, mejora la precisión diagnóstica [4]. Tercero, no todos los microorganismos crecen en los medios habituales [5].

Aunque algunos sugieren que la PCR es una herramienta diagnóstica superior al cultivo, todavía presenta problemas, como los resultados falsos positivos y la contaminación con bacterias irrelevantes [6], por lo que el diagnóstico microbiológico, incluyendo tinciones, cultivo y pruebas de identificación, siguen siendo las pruebas de elección.

## Identificación de microorganismos en muestras de tejidos

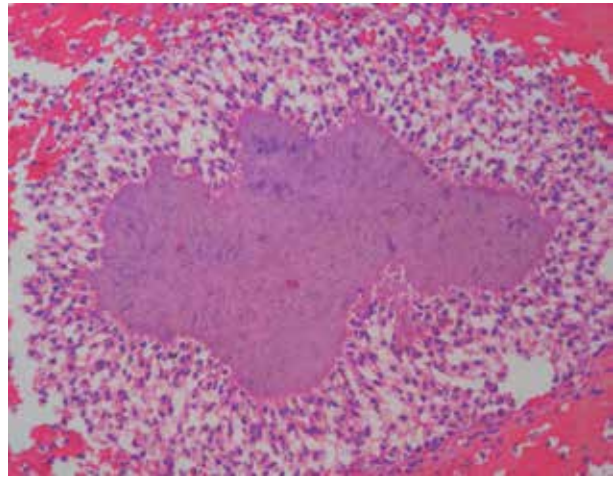
Para identificar los microorganismos bacterianos en muestras de tejido, se emplea una gran variedad de tinciones de histoquímica [7], y la inicial es la hematoxilina-eosina; ésta permite reconocer el patrón de inflamación asociado al microorganismo bacteriano. Entre los patrones de inflamación se encuentran [1, 7]:

- Respuesta granulomatosa: se caracteriza por la presencia de macrófagos epitelioides con ocasionales células gigantes multinucleadas. Dependiendo del tipo de microorganismo y de la respuesta del huésped, puede tener zonas necróticas y acompañarse de zonas abscedadas [8]. La respuesta granulomatosa se observa en *Francisella tularensis*, aunque el microorganismo no se observa con coloraciones de histoquímica [9]; *Bartonella* spp [10]; *Brucella* spp, pero éste rara vez se identifica en el tejido y forma granulomas maduros [11]; *Neisseria gonorrhoeae* [12]; *Salmonella typhi* [13]; *Yersinia enterocolitica*, y *Yersinia pseudotuberculosis*, que rara vez se identifica en el tejido [14, 15].

- Respuesta piógena: característicamente hay neutrófilos en el tejido, con áreas de necrosis licuefactiva. La respuesta piógena se observa en infección por *Staphylococcus aureus*, *Enterococcus* spp, *Serratia marcescens*, *Klebsiella* spp, *Pseudomonas aeruginosa* [16] y *Actinomyces* spp [17].
- Respuesta histiocítica: se caracteriza por la presencia de macrófagos espumosos que ocasionalmente contienen el microorganismo. Este tipo de inflamación se observa en la infección por *Legionella* spp, aunque la bacteria solo es visible con coloraciones basadas en plata; *Rhodococcus equi* [18]; *Klebsiella rhinoscleromatis*, dependiendo de la fase de infección [19], y *Klebsiella granulomatis* [20].
- Respuesta mixta: está compuesta por una mezcla de neutrófilos y células mononucleares, en proporciones similares. Se observa en infecciones por *Legionella* spp [21] y *Helicobacter pylori* [22].
- Respuesta inflamatoria crónica: al igual que en la respuesta mixta, hay tanto neutrófilos como mononucleares, pero predominan los mononucleares, o solo se observan células mononucleares. Se observa en infecciones por *Legionella* spp [21] y *Helicobacter pylori* [22].

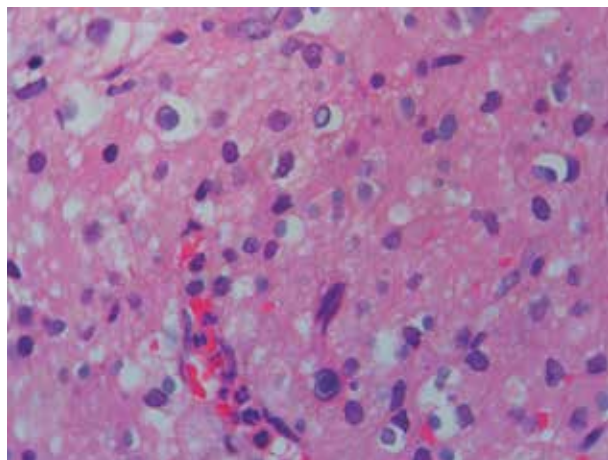
Adicionalmente, existen algunas respuestas inflamatorias especiales que se producen en tejido por bacterias:

- Reacción de Splendore-Hoeppli: es una respuesta que se caracteriza por la presencia de material amorfo, acelular, eosinofílico, radiado, con forma de estrella (ver **figura 1**), rodeado por cantidad variable de histiocitos epitelioides, células gigantes multinucleadas, linfocitos y eosinófilos [23]. La reacción de Splendore-Hoeppli se relaciona con infecciones por hongos, parásitos y bacterias (botriomicosis) [24-26], pero también puede ser de etiología no infecciosa [27]. En el caso de la botriomicosis, los gránulos pueden ser similares a los gránulos de sulfuro de la actinomicosis, pero el cultivo confirma que la infección es por *Streptococcus* spp [28, 29], *S. aureus* [30, 31], *P. aeruginosa* [32, 33] o *Escherichia coli* [34].



**Figura 1.** Reacción de Splendore Hoeppli en apéndice. Se observa una proliferación bacteriana característicamente acelular, ligeramente eosinofílica y con disposición radiada. Tinción de hematoxilina-eosina, 400X. Departamento de Patología de la Facultad de Medicina de la Universidad de Antioquia. Medellín, Colombia.

- Malacoplaquia: es una condición poco común, sin un cuadro clínico específico, el cual se caracteriza por un infiltrado de histiocitos eosinofílicos grandes granulares (células de Von Hansemann) junto con unas estructuras intracelulares o extracelulares calcificadas, laminadas, concéntricas, que se denominan cuerpos de Michaelis-Gutmann [35] (ver **figura 2**). Se cree que los cuerpos de Michaelis-Gutmann se forman por la aposición de cristales sobre los núcleos celulares, en un proceso denominado fenómeno de Liesegang [35]. La malacoplaquia se relaciona con infecciones del tracto urinario y un 90% de los casos son



**Figura 2.** Malacoplaquia. Se observan histiocitos con cuerpos de Michaelis-Gutman. Tinción de PAS, 400X. Cortesía del Dr. Luis Fernando Arias. Departamento de Patología de la Facultad de Medicina de la Universidad de Antioquia. Medellín, Colombia.

positivos para bacterias Gram negativas, en especial *E. coli* [36], aunque también se observa en infecciones por *Klebsiella pneumoniae*, *P. aeruginosa*, *Enterobacter aerogenes* y *R. equi* [37, 38].

Si bien la evaluación inicial por hematoxilina-eosina permite definir el tipo de respuesta, en la mayoría de los casos no hay una observación adecuada las bacterias o muchas no son visibles; algunas de las bacterias que se pueden colorear con hematoxilina-eosina son *Actinomyces* spp, en cuyo caso se observa gránulos de sulfuro en disposición radiante, característicos de la infección [17]; bacterias

piógenas como *S. aureus*, en las que se evidencian masas azuladas [39, 40]; *P. aeruginosa* como agente causal de ectima gangrenoso, en el que se observa infiltración bacilar densa en media y adventicia de vasos sanguíneos [41]; *Bartonella* spp, que se identifica por la presencia de material púrpura granular o eosinofílico [10], y *H. pylori* en biopsias gástricas, entre otras bacterias [42]. Es por ello, que el diagnóstico microbiológico en muestras de tejido se debe apoyar con el uso de tinciones especiales, como lo es el Gram de tejido, que se describirá a continuación.

## Gram de tejido

En cortes histológicos, el uso de coloraciones especiales mejora enormemente la capacidad de visualización de los microorganismos [7]. Una de estas tinciones es el de Gram de tejido. En 1884, Hans Christian Gram, desarrolla una técnica que permite distinguir las bacterias en Gram positivas y Gram negativas, dependiendo de la tinción con el complejo cristal violeta-yodo o con la contratinción [43]; a partir de esta técnica, el Gram se modificó para poder realizarlo en tejidos obtenidos por biopsia.

En términos generales, en la técnica de Gram de tejido se usa el cristal violeta junto a un mordiente con yodo; el cristal violeta es un colorante básico con una fuerte afinidad por la cromatina y por otros grupos aniónicos fuertes [43, 44]. Posteriormente, se utiliza alcohol o acetona (decolorantes) para eliminar el cristal violeta de las bacterias que no lo retienen; no obstante, si el tiempo de exposición es prolongado, todas las bacterias se decoloran. Las bacterias que retienen el cristal violeta tiñen de color azul o negro y se definen como Gram positivas, y las que no lo retienen se denominan Gram negativas. Para visualizar las bacterias Gram negativas se añade una contratinción, que en muestras de tejido se logra con reactivos tales como la fushina básica [45, 46], la pironina Y [47] o el rojo neutro [48]. Con estas contratinciones, las bacterias Gram negativas toman un color rojo a rosado.

## Variaciones del Gram de tejido

El Gram de tejido se deriva de la tinción de Gram convencional que se usa para identificar microorganismos en líquidos. Existen multitud de técnicas descritas para el Gram el tejido [45-48], las cuales varían en el decolorante y la contratinción que se utiliza.

En la coloración de Brown-Brenn se usa como contratinción la fushina básica y como decolorante el ácido pícrico-acetona. Con este método, las bacterias Gram positivas adquieren un color azul y las bacterias Gram negativas un color rojo; los núcleos de las células logran un rojo oscuro, el citoplasma es rojo y el colágeno se observa rosado [46, 49]. Debido al contraste que se obtiene, esta tinción se prefiere para la identificación de microorganismos Gram positivos [50]. Sin embargo, la tinción de Brown-Brenn ha caído en desuso por ser peligroso para el personal que lo prepara, ya que el ácido pícrico es altamente inflamable. Además, no se logra distinguir adecuadamente las bacterias del fondo, y ofrece poco detalle celular para evaluar la respuesta inflamatoria [49].

En la coloración de Brown-Hopps se usa como contratinción la fushina básica y como decolorante la solución de Gallego. Con este método, los Gram positivos tiñen de color azul y los Gram negativos de color rojo-púrpura, los núcleos de las células adquieren una tonalidad café-rojiza, y el fondo tisular es amarillo [46, 49]; por lo anterior, se prefiere para la observación de microorganismos Gram negativos [50]. La tinción de Brown-Hopps es la técnica de Gram más reproducible y de la cual se publican la mayor parte de los trabajos en Gram, aunque se han descrito varios inconvenientes con esta técnica [45, 49]:

- Las preparaciones pueden ser difíciles de evaluar, ya que se puede generar sobretinción durante el proceso de secado.
- Las bacterias Gram negativas son difíciles de evaluar porque adquieren un color rojo-púrpura, que no genera contraste con los núcleos celulares.
- Algunas bacterias Gram negativas no se colorean en muestras de tejido.
- Se pierde el detalle citológico para evaluar la respuesta inflamatoria frente al microorganismo.

En la coloración de Sandiford, que se emplea en el Departamento de Patología de la Facultad de Medicina de la Universidad de Antioquia, se usa como contratinción la pironina Y en conjunto con el verde de malaquita. Mediante este método, los microorganismos Gram positivos se observan de color negro (ver **figura 3**) y los Gram negativos de color rojo (ver **figura 4**); los neutrófilos muestran un núcleo azul violeta y un citoplasma rosa-violeta, sobre un fondo tisular azul verdoso [47, 51].

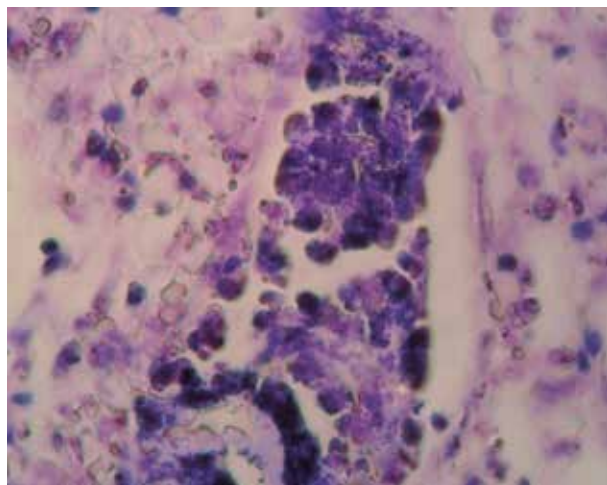
Con este método, se observa poca variabilidad en la tinción y una larga vida en la estantería luego de preparar el reactivo [52]. Esta coloración es especialmente útil para microorganismos Gram negativos [53]. Sin embargo, no es una técnica muy utilizada, por lo cual se desconoce la tinción con algunos microorganismos y se está desarrollando una investigación al respecto.

## Microorganismos patógenos que se observan con Gram de tejido

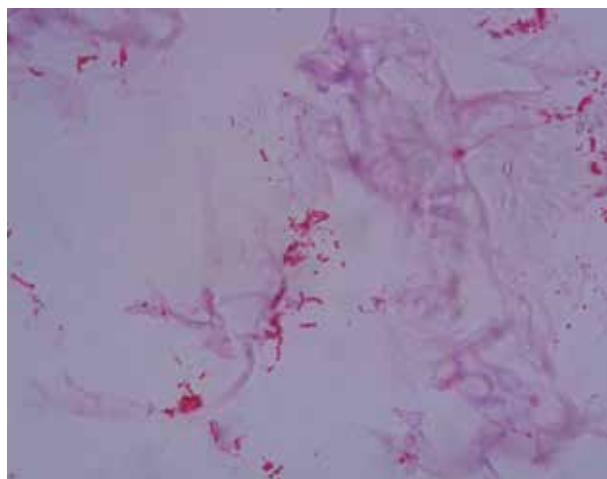
Mediante la tinción de Gram de tejido, se puede observar gran diversidad de microorganismos, especialmente bacterias, aunque es posible observar algunos hongos y parásitos. A continuación, se describirán los principales microorganismos que se pueden observar mediante la tinción de Gram de tejido, así como los hallazgos microscópicos más representativos.

### *Staphylococcus spp*

Los estafilococos son bacterias Gram positivas. El principal representante de este género es *Staphylococcus aureus*, el cual se puede encontrar como microbiota normal en el cuerpo



**Figura 3.** Bacterias Gram positivas. Se observan múltiples cocos Gram positivos en el interior de un vaso sanguíneo; las bacterias conforman racimos y son compatibles por morfología y cultivo con *Staphylococcus* sp. Tinción de Sandiford. 1.000X. Departamento de Patología de la Facultad de Medicina de la Universidad de Antioquia. Medellín, Colombia.



**Figura 4.** Bacterias Gram negativas. Se observan bacilos y cocos Gram negativos sin respuesta inflamatoria asociada, ya que el tejido se inoculó con bacterias Gram negativas. Tinción de Sandiford 1.000X. Departamento de Patología de la Facultad de Medicina de la Universidad de Antioquia. Medellín, Colombia.

humano, especialmente en el tracto respiratorio superior; no obstante, *S. aureus* puede afectar cualquier órgano y producir gran cantidad de infecciones, de las cuales las más importantes son la bacteremia, la neumonía y la endocarditis, ya sean asociadas al cuidado de la salud o adquiridas en la comunidad [54].

Histológicamente, en las infecciones por *Staphylococcus* spp se observan cocos solos o en pares, en cadenas cortas, en grupos similares a uvas o formando microcolonias (ver figura 3); la infección usualmente se acompaña de neutrófilos abundantes y de formación de abscesos [55, 56].

### ***Streptococcus* spp**

Las bacterias del género *Streptococcus* son microorganismos Gram positivos, ovoides o esféricos, de menos de 2  $\mu\text{m}$  de diámetro, y entre las especies de mayor importancia clínica se encuentran *S. pyogenes*, *S. pneumoniae* y *S. agalactiae* [57]. *S. pneumoniae* es un comensal en la nasofaringe; las enfermedades más comunes causadas por el neumococo son neumonía, otitis media, bacteremia y meningitis [58]. *S. pyogenes* produce amigdalitis, fiebre reumática, fiebre escarlata y glomerulonefritis. En los cortes histológicos de indivi-

duos infectados por *Streptococcus* spp, se observan cocos Gram positivos, dispuestos en pares o en cadenas cortas, sobre un fondo necrótico [59].

### ***Neisseria* spp**

El género *Neisseria* está compuesto por cocos Gram negativos. Son parásitos obligados y tiene dos especies patógenas humanas [60]. La primera especie, *N. meningitidis*, se transmite por fómites e infecta las membranas mucosas de la nasofaringe; aunque generalmente la infección es asintomática y limitada, en algunos casos puede pasar al torrente sanguíneo e invadir las meninges, lo cual produce meningitis, y ésta se acompaña de rash y en ocasiones de coagu-

lación intravascular diseminada, principalmente en lactantes. En los cortes histológicos de individuos infectados, se observan diplococos Gram negativos, acompañados de abundantes neutrófilos y ocasionalmente se evidencian cambios vasculíticos [61].

*N. gonorrhoeae* se transmite generalmente por contacto sexual e infecta el tracto genitourinario; también se aísla de cultivos de recto y faringe, pero la infección en estos sitios casi siempre es asintomática. En mujeres, la infección con *N. gonorrhoeae* puede causar endometritis y enfermedad pélvica inflamatoria; en las infecciones crónicas se puede producir fibrosis tubárica, que conduce a infertilidad o a embarazo ectópico. En hombres, la infección se manifiesta como epididimitis y uretritis. Cuando hay diseminación de la bacteria, se puede presentar fiebre, artritis y lesiones en piel. Durante partos por vía vaginal de madres infectadas con el microorganismo, éste puede infectar las conjuntivas del neonato y producir oftalmia *neonatorum*, la cual puede llevar a ceguera. En los cortes histológicos coloreados con Gram de tejido *N. gonorrhoeae* se observa como un diplococo Gram negativo, que parece granos de café, con lados aplanados, y se observa en el interior de los macrófagos [61, 62].

### ***Clostridium* spp**

Son bacterias Gram positivas, anaerobias obligadas; el género *Clostridium* incluye varios miembros. *Clostridium difficile* es un componente normal de la flora intestinal; sin embargo, con el uso de antibióticos y por otros factores relacionados con el cuidado de la salud, puede producir infección sintomática, la cual va desde una diarrea leve hasta colitis fulminante [63]. *Clostridium perfringens* es una bacteria de amplia distribución en el ambiente, y se encuentra en el intestino de los animales, incluyendo el ser humano. Es patógeno en determinadas circunstancias, produce gangrena gaseosa y enfermedades intestinales. Su daño es mediado por diferentes toxinas, aunque tiene capacidad para invadir los tejidos [64, 65].

En el estudio histológico de infecciones por *Clostridium* spp se observan cocobacilos Gram positivos de 1 µm de diámetro por 4 µm a 6 µm de largo, ya sean solos o en pares. Cuando invaden el tejido, se observa necrosis extensa y abundantes neutrófilos [64].

### ***Corynebacterium diphtheriae***

*Corynebacterium diphtheriae* es un bacilo Gram positivo, aerobio, agente causal de la difteria. Esta enfermedad se caracteriza por la formación de membranas en el tracto respiratorio superior, con inflamación asociada y daño a otros órganos, tales como miocardio y nervios periféricos. Las manifestaciones clínicas de la difteria se deben a una potente exotoxina producida por el bacilo, el cual contiene el fago tox [66]. En el estudio histológico de casos de difteria se observa un microorganismo ligeramente curvo o en forma de bastón, ya sea en grupos angulares o paralelos [44, 67].

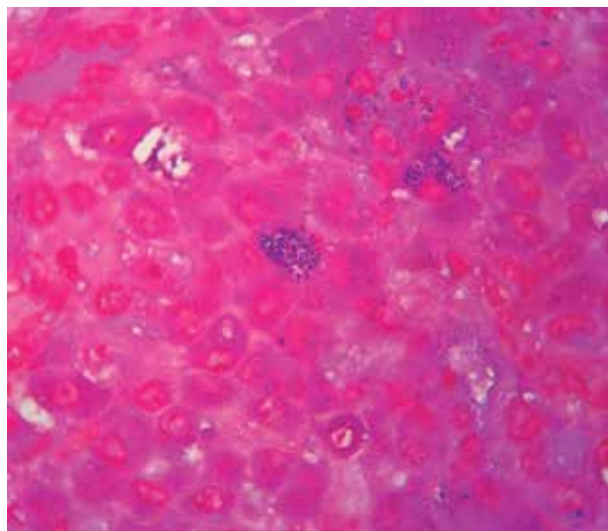
### ***Listeria monocytogenes***

*Listeria monocytogenes* es un bacilo Gram positivo, saprófito, ubicuo en el ambiente. Este microorganismo produce, luego de su ingestión, uno de tres síndromes clínicos: listeriosis materno-fetal o materno-neonatal, que se presenta como aborto, parto prematuro o infección neonatal; gastroenteritis febril, o bacteremia con o sin infecciones en el sistema nervioso central, tales como meningitis, meningoencefalitis, absceso cerebral. Aunque es poco frecuente, *Listeria monocytogenes* causa infecciones de origen hematógeno, como endocarditis, peritonitis, artritis séptica o endoftalmitis [68, 69].

En tejidos coloreados con Gram, se observan bacilos Gram positivos cortos, de 1,0  $\mu\text{m}$  a 1,2  $\mu\text{m}$  de largo, dispuestos en pares o formando un rosario [44, 70, 71], aunque en algunos casos no se observa la bacteria cuando se usa la tinción de Brown-Hopps [72].

### **Rhodococcus equi**

*Rhodococcus equi* es un cocobacilo Gram negativo. Usualmente se encuentra en suelos y causa enfermedades en animales domesticados, especialmente equinos. Aunque solo están disponibles reportes de casos sobre infecciones en humanos, el 10% al 15% ocurren en huéspedes inmunocompetentes y el resto se divide entre los que tienen infección por el virus de la inmunodeficiencia humana y entre aquellos inmunocomprometidos por otras causas. El 80% de los casos se presenta como infección pulmonar; pero, en inmunocomprometidos es más frecuente la infección extrapulmonar, como la osteomielitis, los abscesos cerebrales, los nódulos subcutáneos y la pericarditis purulenta [18]. En inmunosuprimidos también es común la infección simultánea con otros microorganismos oportunistas, entre ellos *Pneumocystis jirovecii*, *Cryptococcus neoformans*, *Candida* spp, *Histoplasma capsulatum* y micobacterias no tuberculosas [18].



**Figura 5.** Infección por *Rhodococcus equi*. Se observan histiocitos, de citoplasma eosinófilo y granular; en el interior de algunos histiocitos se observan cocos Gram positivos. La infección por *R. equi* se confirmó con el cultivo. Tinción de Sandiford 1.000X. Departamento de Patología de la Facultad de Medicina de la Universidad de Antioquia. Medellín, Colombia.

En el estudio histopatológico de muestras de pacientes infectados con *R. equi* se observa un infiltrado histiocítico denso; los histiocitos tienen con un citoplasma eosinófilo y granular, y en su interior se evidencian múltiples microorganismos Gram positivos pleomórficos. En algunos casos se observan microabscesos con abundantes neutrófilos y en otros casos se observan cuerpos de Michaelis Guttman en el contexto de una malacoplaquia [18, 73] (ver figura 5).

### **Escherichia coli**

*Escherichia coli* es un bacilo Gram negativo que coloniza normalmente la mucosa del tracto gastrointestinal y coexiste como

comensal en los seres humanos. Las cepas de *E. coli* comensales raramente causan enfermedad, a excepción de los pacientes inmunosuprimidos o en aquellos con daño de la barrera gastrointestinal. Sin embargo, existen cepas de *E. coli* que tienen una virulencia específica adquirida, con capacidad para generar enfermedad en personas sanas. Existen tres síndromes clínicos secundarios a la infección por estas cepas, enfermedad entérica-diarreica, infección de tracto urinario y sepsis con meningitis [74].

En el estudio histológico de infecciones por esta bacteria, se observan bacilos de tamaño pequeño, de 0,5  $\mu\text{m}$  de diámetro por 3,0  $\mu\text{m}$  de longitud [44]; además, puede producir malacoplaquia, pero rara vez se observa el microorganismo con la coloración de Gram [36].



## ***Salmonella typhi***

*Salmonella typhi* es la bacteria causante de enterocolitis y fiebre tifoidea. Se transmite por comida o agua contaminada; pasa a través del estómago e invade el epitelio intestinal, posiblemente en el íleon distal [75]; esta bacteria es capaz de sobrevivir y multiplicarse en monocitos y en macrófagos. El tiempo de incubación varía entre una y dos semanas. En la fase bacterémica, el bacilo se disemina a hígado, bazo, médula ósea, vesícula biliar y placas de Peyer [76, 77]. Histopatológicamente, se observa un bacilo Gram negativo de tamaño pequeño, de 0,5 µm de diámetro por 3,0 µm de longitud, con respuesta granulomatosa asociada [13, 44].

## ***Klebsiella pneumoniae***

*Klebsiella pneumoniae* es un bacilo Gram negativo, miembro de la familia de las enterobacterias. Este microorganismo produce diferentes síndromes clínicos, entre ellos neumonía adquirida en la comunidad, infecciones del tracto urinario, infecciones intrabdominales y sepsis [78].

Gracias a la presencia de la cápsula, *K. pneumoniae* no solo se puede observar mediante Gram de tejido y hematoxilina-eosina, sino también mediante tinciones basadas en plata. En el estudio histológico se observan bacilos cortos Gram negativos, acompañados de necrosis hemorrágica y abundantes neutrófilos; la bacteria tiene tendencia a infectar la microvasculatura, en cuyo caso las bacterias se observan de un tono púrpura alrededor de los vasos sanguíneos cuando se emplea la coloración de hematoxilina-eosina [1].

## ***Pseudomonas aeruginosa***

*Pseudomonas aeruginosa* es un bacilo Gram negativo que posee gran versatilidad en sus manifestaciones clínicas. Afecta tanto a personas inmunocompetentes como a no inmunocompetentes, y produce, entre otras enfermedades, foliculitis o síndrome de pie caliente luego de exposición a fuentes de agua contaminadas, artritis séptica en individuos que usan drogas inyectables, y otitis externa maligna en diabéticos y en inmunosuprimidos. Los pacientes con una enfermedad pulmonar subyacente, como la fibrosis quística, son propensos a adquirir esta bacteria. Sin embargo, la mayor parte de las infecciones severas se asocian al cuidado de la salud, e incluyen bacteriemia, neumonía, urosepsis e infecciones de heridas [79].

Histopatológicamente, *P. aeruginosa* se observa como un bacilo corto, de 0,5 µm por 1,5 µm [44]; la infección se acompaña de inflamación piógena y necrosis hemorrágica [16, 47], y ocasionalmente se observa reacción de Splendore-Hoeppli [33]. Además, puede producir afectación de los vasos, con abundantes colonias de color púrpura alrededor de éstos.

## ***Haemophilus influenzae***

*Haemophilus influenzae* es una bacteria Gram negativa, aero-anaerobia facultativa e inmóvil; tiene forma variable, por lo general es cocobacilar, pero en ocasiones es filamentosa. Esta bacteria se encuentra en las mucosas, principalmente de las vías aéreas superiores; puede causar meningitis purulenta, epiglotitis, celulitis, osteoartritis y bacteremias ocultas, y el serotipo B es el mayor causante de estos síndromes clínicos [80]. Histológicamente, la bacteria se observa como un cocobacilo pequeño, de 0,5 µm a 2,4 µm por 0,2 µm, y se dispone sola o en pares [44].

## ***Vibrio cholerae***

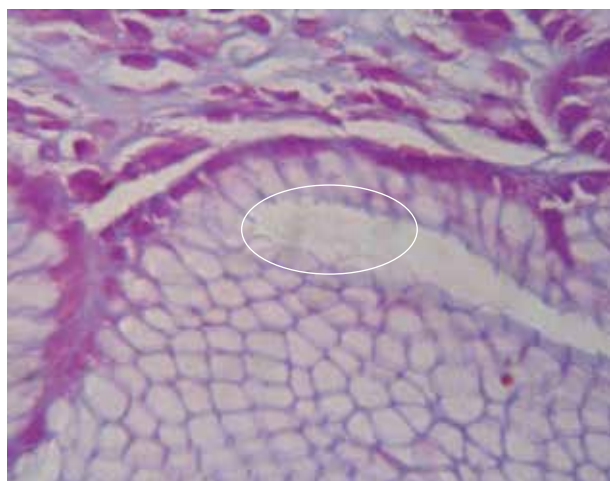
*Vibrio cholerae* es un microorganismo móvil, curvo, Gram negativo, agente etiológico del cólera. La infección normalmente comienza con la ingestión de agua o alimentos contaminados;

la bacteria penetra el moco y sobrevive gracias a la adhesión y la colonización de las células del epitelio intestinal, donde produce la toxina del cólera, responsable de la diarrea profusa masiva, característica de la enfermedad, que lleva a deshidratación y en ocasiones a muerte por shock hipotensivo [81].

En el estudio del tejido infectado, se observa una bacteria Gram negativa, curva o con forma de coma, con medidas de 0,5  $\mu\text{m}$  por 1,5  $\mu\text{m}$  a 3  $\mu\text{m}$  [44].

### ***Helicobacter pylori***

*Helicobacter pylori* es una bacteria Gram negativa, en forma de espiral o curva, microaerofílica, y con movilidad gracias a sus múltiples flagelos. *H. pylori* se transmite persona a persona por vía oro-fecal. Esta bacteria es el agente etiológico de la gastritis crónica activa, la úlcera péptica y duodenal, el adenocarcinoma gástrico y el linfoma tipo MALT gástrico [82]; además, se asocia a diferentes enfermedades extraintestinales [83-85].



**Figura 6.** Infección por *Helicobacter pylori*. Se observan bacteria curvas Gram negativas, débilmente coloreadas, en la luz de la mucosa gástrica. Tinción de Sandiford 1.000X. Departamento de Patología de la Facultad de Medicina de la Universidad de Antioquia. Medellín, Colombia.

*H. pylori* se observa como un microorganismo alargado dispuesto en la luz y en el moco del tejido gástrico. Aunque su tinción con Gram de tejido es variable, por lo general se diferencia como un Gram negativo (ver **figura 6**). Esta bacteria también se puede observar con las coloraciones de Giemsa y de plata metenamina [44, 86].

La infección se acompaña de respuesta inflamatoria, la cual varía según la cronicidad. Después de la infección inicial, se observa un infiltrado inflamatorio compuesto por neutrófilos en el epitelio; posteriormente,

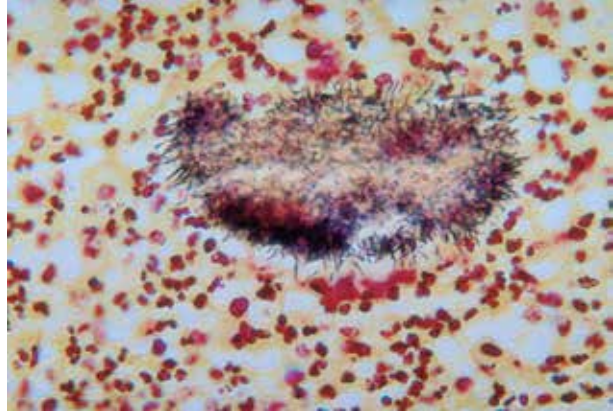
aparece un infiltrado mononuclear, crónico, en la lámina propia. Éste se puede mezclar con los hallazgos agudos, dando una gastritis activa crónica. Otros hallazgos histológicos son la hiperplasia linfoide secundaria [22].

### ***Actinomyces spp***

*Actinomyces* es un género de bacterias Gram positivas, que usualmente forman filamentos delicados. Hay varias especies de *Actinomyces* que causan enfermedad en seres humanos, pero *A. israelii* es la más frecuente como agente etiológico de la actinomicosis; las cuatro formas más comunes de actinomicosis en seres humanos son la cervicofacial, la torácica, la abdominopélvica y la cerebral [17].

Para evaluar la presencia de *Actinomyces spp* en muestras de tejidos, se pueden utilizar tanto coloraciones de Gram, que es útil en las formas no filamentosas cocoides, como el PAS, que tiñe mejor las formas filamentosas [87]. En el estudio macroscópico de las muestras de

tejido afectado, se evidencian zonas de color amarillo, conocidas como gránulos de sulfuro, que si bien son características de la enfermedad, si no se observan no descartan la infección. En los cortes histológicos coloreados con Gram se observan colonias densas, filamentosas, rodeadas por neutrófilos (ver **figura 7**) y en la capa externa por linfocitos y células plasmáticas; cuando la infección se prolonga en el tiempo, se observa tejido de granulación y fibrosis extensa, sin necrosis de caseificación o células gigantes [17, 44, 88].



**Figura 7.** Cambios histopatológicos en el actinomycetoma; se observa el aspecto filamentosos de *Actinomyces* spp y la reacción inflamatoria, compuesta por abundantes neutrófilos. Tinción de Brown-Brenn. Centros para el Control y la Prevención de Enfermedades, Estados Unidos. Creative Commons. Tomado de [http://commons.wikimedia.org/wiki/File:Actinomycetoma\\_01.png](http://commons.wikimedia.org/wiki/File:Actinomycetoma_01.png)

## **Nocardia spp**

El género *Nocardia* está compuesto por bacterias Gram positivas, con apariencia filamentosas, ramificada y delicada. Son el agente causal de la nocardiosis y el mayor exponente de este género es *Nocardia asteroides*. *Nocardia* spp produce infecciones pulmonares, cutáneas, del sistema nervioso central, oculares, cardíacas, óseas, articulares o de las glándulas suprarrenales [89].

*Nocardia* spp se observa con Giemsa, Gram y Ziehl-Neelsen y con coloraciones basadas en plata. Histopatológicamente, la infección por *Nocardia* spp se tiende a confundir con la de *Actinomyces* spp, pero la diferencia radica en que normalmente *Nocardia* spp no forma gránulos o colonias densas, y la bacteria se tiende a ramificar en ángulos rectos [44, 88]. La reacción inflamatoria se caracteriza por abscesos, con gran cantidad de neutrófilos, y en ocasiones se puede observar necrosis con caseificación [88].

## **Otros microorganismos que se identifican en Gram de tejido**

Mediante la tinción de Gram no solo se pueden identificar bacterias, sino también algunos hongos y parásitos, como los que se citan a continuación; no obstante, la coloración de Gram de tejido para estos microorganismos puede variar entre rojo y azul.

- *Candida* spp [88]
- *Histoplasma capsulatum* [88]
- *Blastomyces dermatitidis* y *Blastomyces brasiliensis*, aunque la tinción es parcial [88].
- *Leishmania* spp. Mitropoulos y colaboradores, sugieren que en muestras de tejido, el Gram es superior al Giemsa para el diagnóstico de la leishmaniosis cutánea [90].
- Microsporidios (*Enterocytozoon bienersi*, *Enterocytozoon intestinalis*), solo se observan las esporas [91, 92].
- *Cryptosporidium parvum* [93]

## Limitaciones del Gram de tejido

En todos los casos, las observaciones en el Gram de tejido se deben correlacionar con los hallazgos clínicos y de laboratorio, ya que la visualización de microorganismos con esta coloración no indica su viabilidad [94], aunque esto es controvertido [3].

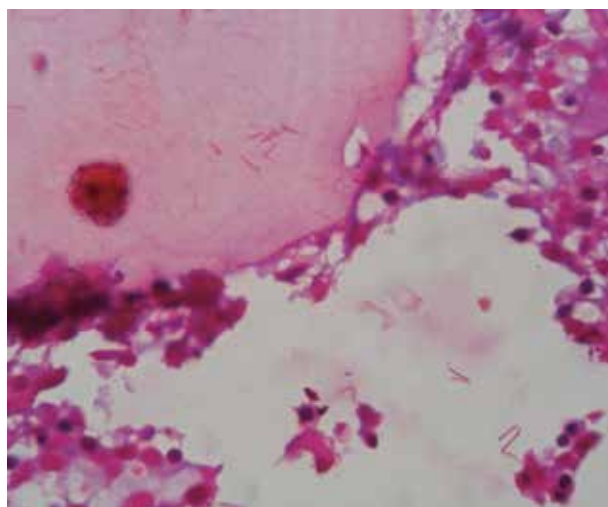
Entre las limitaciones de la tinción de Gram en tejido se encuentran que algunos microorganismos no se colorean, entre ellos *Legionella pneumophila* [21], *Treponema pallidum*, *Leptospira* spp [44] y *Bartonella* spp [50]. Otra limitación es que la coloración de Gram se puede perder en tejidos descalcificados o que permanecen en formol durante mucho tiempo, lo cual puede dar falsos negativos [95].

Por otra parte, la variabilidad del Gram es una potencial fuente de errores, ya que puede hacer creer al patólogo que hay una infección polimicrobiana. Sin embargo, las características morfológicas uniformes de los microorganismos es la mejor manera de evitar este error [1]. De igual forma, si hay antecedente de uso de antibióticos, éstos alteran la pared de los microorganismos, por lo cual el Gram podría no teñir. Para evitar un falso negativo, se recomienda el uso conjunto de coloraciones basadas en plata [96].

Hay que tener en cuenta que las tinciones basadas en plata tiñen de manera preferente los Gram positivos y algunos Gram negativos encapsulados, así como otras bacterias que no se observan en el Gram [50], por lo que se debe correlacionar los hallazgos en las dos tinciones para evitar discrepancias y diagnósticos erróneos.

## Contaminación y artefactos que afectan la interpretación del Gram de tejido

Las biopsias se pueden contaminar con diferentes microorganismos, y su posterior demostración con hematoxilina-eosina y Gram produce falsos positivos. La contaminación puede ocurrir durante el procesamiento, el corte o la tinción del tejido.

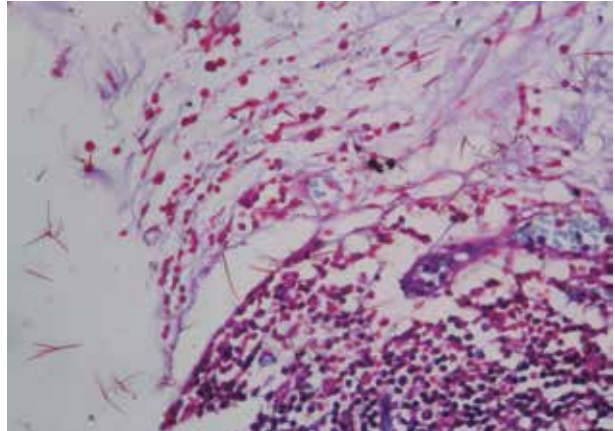


**Figura 8.** Contaminación con bacilos Gram negativos en una biopsia de médula ósea. Las bacterias se observan en el interior del tejido, pero también el hueso (superior izquierda) y en el fondo de la placa; además, no se evidencia respuesta inflamatoria, lo cual indica contaminación. Tinción de Sandiford 1.000X. Departamento de Patología de la Facultad de Medicina de la Universidad de Antioquia. Medellín, Colombia.

La causa más común de contaminación es durante el baño de flotación, ya que se conserva a 50°, y se usan de diferentes gelatinas, lo que lo convierte en un caldo de cultivo adecuado para el crecimiento de bacterias, algas y hongos. Para evitarlo, se requiere el uso de agua destilada y el cambio frecuente de los baños de flotación. Una manera de identificar la contaminación, según la experiencia de los autores, es evaluar el contexto de respuesta inflamatoria y buscar los microorganismos por fuera de los límites del tejido, como se observa en la **figura 8**, lo cual indicará que se adquirieron durante el procesamiento del tejido. Otras

causas de contaminación, son el uso de reactivos contaminados por bacterias u hongos. Además, los tejidos se pueden contaminar antes de la fijación, en cuyo caso los microorganismos se observarán sobre la superficie del tejido.

Con respecto a los artefactos, la tinción de Gram puede producir cristales finos por depósito, los cuales pueden simular microorganismos; no obstante, los cristales son refringentes, y con formas rectas o poligonales [44] (ver **figura 9**). Adicionalmente, en algunos casos se pueden generar calcificaciones distróficas, que se confunden fácilmente con mi-



**Figura 9.** Presencia de artefactos que se pueden confundir con bacilos Gram negativos, pero los artefactos tienen formas rectas o poligonales y se pueden encontrar por fuera del tejido. Tinción de Sandiford 1.000X. Departamento de Patología de la Facultad de Medicina de la Universidad de Antioquia. Medellín, Colombia.

croorganismos, ya que se colorean de forma similar con las tinciones de hematoxilina-eosina, Gram y las basadas en plata. Para diferenciar si se trata de calcificaciones o de una infección, se puede utilizar von Kossa, que tiñe el calcio y excluye la posibilidad de infección [1].

## Conclusiones

La evaluación histológica de una infección, complementa lo hallado en el estudio microbiológico y en las técnicas moleculares, por lo que siempre se deben correlacionar los resultados de todas las pruebas, con el objetivo de dar un diagnóstico acertado y no afectar el tratamiento adecuado de los pacientes.

Lo anterior no se puede lograr si no se tienen en cuenta las aplicaciones y en especial las limitantes de cada técnica. Es por ello, que se debe tener presente que no todas las bacterias se pueden observar con la tinción de Gram de tejido [21, 44, 50] y cuando las manifestaciones clínicas sugieren que se trata de uno de estos microorganismos, el diagnóstico se debe apoyar en las técnicas microbiológicas convencionales, como lo es el cultivo microbiológico y las técnicas de identificación bacteriana, y si están disponibles, las técnicas de diagnóstico molecular.

En el estudio histopatológico, cuando se sospecha de una causa infecciosa, en el análisis inicial se caracteriza el tipo de respuesta inflamatoria [1, 7] y con base en ésta se identifican los posibles microorganismos que pueden causarla. Cuando se piensa en un microorganismo tipo bacteriano, el estudio histopatológico se debe complementar con coloraciones basadas en plata y con Gram de tejido [50]. Teniendo en cuenta la respuesta inflamatoria, la morfología del microorganismo y la tinción de éste, se caracteriza el posible agente etiológico y se definen los diagnósticos diferenciales, por lo cual se sugiere un diagnóstico y con los resultados del cultivo, se confirmará el diagnóstico definitivo.

El Gram de tejido no solo tiene aplicación para el diagnóstico de infecciones bacterianas, sino también para otro tipo de microorganismos, entre ellos, los hongos y algunos parásitos [88, 90-93]. En el caso de los hongos, es de especial importancia que el estudio de Gram se com-

plemente con coloraciones como la plata metenamina y el PAS, que contribuyen a una mejor caracterización del hongo y por lo tanto, a un diagnóstico más acertado [88].

Para obtener el mejor desempeño diagnóstico del Gram en cortes histológicos, es fundamental la selección de la mejor coloración (Sandiford, Brown-Brenn, Brown-Hopps) [46, 49, 51] y la estandarización de ésta, de forma que se obtenga la mejor tinción de los microorganismos Gram positivos y Gram negativos, para lo cual se requiere no sólo definir los tiempos del cristal violeta y de la contratinción, sino del procedimiento de decoloración previo a la contratinción. Además, es importante que la tinción ofrezca contraste con las células y el colágeno, de forma que no solo permita identificar los microorganismos, sino que también contribuya a caracterizar la respuesta inflamatoria.

Finalmente, se deben tener en cuenta los factores potenciales de confusión, entre ellos la contaminación, los artefactos relacionados con los procedimientos y la ausencia de tinción, lo cual evitaría la emisión de diagnósticos erróneos.

En conclusión, el Gram de tejido es una técnica más que soporta el diagnóstico microbiológico, en la que es vital la evaluación de la respuesta inflamatoria, la morfología del microorganismo y su afinidad con los colorantes, y como sucede con todas las ayudas diagnósticas, los resultados se deben interpretar a la luz del contexto clínico del paciente y de los resultados de los demás paraclínicos.

## Agradecimientos

---

Los autores agradecen al Dr. Miguel Roldán y el Dr. Omar Vesga por la lectura crítica y sugerencias realizadas al artículo y a la bacterióloga Consuelo Mejía por la estandarización de la técnica.

## Bibliografía

---

1. **Kradin RL.** Diagnostic pathology of infectious disease. Philadelphia: Saunders Elsevier; 2010.
2. **Morris AJ, Drinkovic D, Pottumarthy S, Strickett MG, MacCulloch D, Lambie N, et al.** Gram stain, culture, and histopathological examination findings for heart valves removed because of infective endocarditis. *Clin Infect Dis* 2003; 36: 697-704.
3. **Wilck MB, Wu Y, Howe JG, Crouch JY, Edberg SC.** Endocarditis caused by culture-negative organisms visible by Brown and Brenn staining: utility of PCR and DNA sequencing for diagnosis. *J Clin Microbiol* 2001; 39: 2025-2027.
4. **Fartoukh M, Maitre B, Honore S, Cerf C, Zahar JR, Brun-Buisson C.** Diagnosing pneumonia during mechanical ventilation: the clinical pulmonary infection score revisited. *Am J Respir Crit Care Med* 2003; 168: 173-179.
5. **Goldberg J.** Studies on granuloma inguinale. V. Isolation of a bacterium resembling *Donovania granulomatis* from the faeces of a patient with granuloma inguinale. *Br J Vener Dis* 1962; 38: 99-102.
6. **Rice PA, Madico GE.** Polymerase chain reaction to diagnose infective endocarditis: will it replace blood cultures? *Circulation* 2005; 111: 1352-1354.
7. **Woods GL, Walker DH.** Detection of infection or infectious agents by use of cytologic and histologic stains. *Clin Microbiol Rev* 1996; 9: 382-404.
8. **Rudiger T, Geissinger E.** [Infectious lymphadenitis]. *Pathologe* 2011; 32: 428-435.
9. **Sutinen S, Syrjala H.** Histopathology of human lymph node tularemia caused by *Francisella tularensis* var *palaeartica*. *Arch Pathol Lab Med* 1986; 110: 42-46.
10. **Perkocha LA, Geaghan SM, Yen TS, Nishimura SL, Chan SP, Garcia-Kennedy R, et al.** Clinical and pathological features of bacillary peliosis hepatis in association with human immunodeficiency virus infection. *N Engl J Med* 1990; 323: 1581-1586.
11. **Seidel G, Pardo CA, Newman-Toker D, Olivi A, Eberhart CG.** Neurobrucellosis presenting as leukoencephalopathy: the role of cytotoxic T lymphocytes. *Arch Pathol Lab Med* 2003; 127: e374-377.
12. **Dahl R, Dans PE.** Gonococcal lymphadenitis. *Arch Intern Med* 1974; 134: 116-117.
13. **Gould ES, Gilet AG, Vigorita VJ.** Granulomatous salmonella osteomyelitis associated with anti-tumor necrosis factor therapy in a non-sickle cell patient: a case report. *Skeletal Radiol* 2010; 39: 821-825.

14. Lamps LW, Madhusudhan KT, Greenson JK, Pierce RH, Massoll NA, Chiles MC, et al. The role of *Yersinia enterocolitica* and *Yersinia pseudotuberculosis* in granulomatous appendicitis: a histologic and molecular study. *Am J Surg Pathol* 2001; 25: 508-515.
15. Kojima M, Morita Y, Shimizu K, Yoshida T, Yamada I, Togo T, et al. Immunohistological findings of suppurative granulomas of *Yersinia enterocolitica* appendicitis: a report of two cases. *Pathol Res Pract* 2007; 203: 115-119.
16. Lucio E, Adesokan A, Hadjipavlou AG, Crow WN, Adegboyega PA. Pyogenic spondylodiskitis: a radiologic/pathologic and culture correlation study. *Arch Pathol Lab Med* 2000; 124: 712-716.
17. Smego RA, Jr., Foglia G. Actinomycosis. *Clin Infect Dis* 1998; 26: 1255-1261; quiz 1262-1253.
18. Weinstock DM, Brown AE. *Rhodococcus equi*: an emerging pathogen. *Clin Infect Dis* 2002; 34: 1379-1385.
19. Hart CA, Rao SK. Rhinoscleroma. *J Med Microbiol* 2000; 49: 395-396.
20. Richens J. The diagnosis and treatment of donovanosis (granuloma inguinale). *Genitourin Med* 1991; 67: 441-452.
21. McDade JE, Shepard CC, Fraser DW, Tsai TR, Redus MA, Dowdle WR. Legionnaires' disease: isolation of a bacterium and demonstration of its role in other respiratory disease. *N Engl J Med* 1977; 297: 1197-1203.
22. Versalovic J. *Helicobacter pylori*. Pathology and diagnostic strategies. *Am J Clin Pathol* 2003; 119: 403-412.
23. Hussein MR. Mucocutaneous Splendore-Hoeppli phenomenon. *J Cutan Pathol* 2008; 35: 979-988.
24. Isa-Isa R, Arenas R, Fernandez RE, Isa M. Rhinofacial conidiobolomycosis (entomophthoromycosis). *Clin Dermatol* 2012; 30: 409-412.
25. Kleinschmidt-DeMasters BK. Central nervous system aspergillosis: a 20-year retrospective series. *Hum Pathol* 2002; 33: 116-124.
26. Padilla-Desgarennes C, Vazquez-Gonzalez D, Bonifaz A. Botryomycosis. *Clin Dermatol* 2012; 30: 397-402.
27. Read RW, Zhang J, Albini T, Evans M, Rao NA. Splendore-Hoeppli phenomenon in the conjunctiva: immunohistochemical analysis. *Am J Ophthalmol* 2005; 140: 262-266.
28. Kukulj S, Mehulic M, Barisic B, Kamauf-Balabanic B, Krizanac S. Primary pulmonary botryomycosis: case report. *Coll Antropol* 2004; 28: 931-936.
29. Schlossberg D, Pandey M, Reddy R. The Splendore-Hoeppli phenomenon in hepatic botryomycosis. *J Clin Pathol* 1998; 51: 399-400.
30. Coelho WS, Diniz LM, Souza Filho JB. [Cutaneous botryomycosis: case report]. *An Bras Dermatol* 2009; 84: 396-399.
31. Coulibaly B, Geraldine H, Le Hemon A, Gouriet F, Marie-Anne C. [Staphylococcus aureus isolated from a case of lymph node botryomycosis]. *Arch Pediatr* 2008; 15: 1440-1442.
32. Bersoff-Matcha SJ, Roper CC, Liapis H, Little JR. Primary pulmonary botryomycosis: case report and review. *Clin Infect Dis* 1998; 26: 620-624.
33. Wenig BM, Smirniotopoulos JG, Heffner DK. Botryomycosis ('bacterial ball') of the sinonasal tract caused by *Pseudomonas aeruginosa*. *Arch Pathol Lab Med* 1996; 120: 1123-1128.
34. Kadyan RS. Botryomycosis. *Indian J Dermatol Venereol Leprol* 1996; 62: 157-158.
35. Dasgupta P, Womack C, Turner AG, Blackford HN. Malacoplakia: von Hanseman's disease. *BJU Int* 1999; 84: 464-469.
36. Stanton MJ, Maxted W. Malacoplakia: a study of the literature and current concepts of pathogenesis, diagnosis and treatment. *J Urol* 1981; 125: 139-146.
37. Scannell KA, Portoni EJ, Finkle HI, Rice M. Pulmonary malacoplakia and *Rhodococcus equi* infection in a patient with AIDS. *Chest* 1990; 97: 1000-1001.
38. Shaktawat SS, Sissons MC. Malacoplakia of the appendix, an uncommon entity at an unusual site: a case report. *J Med Case Rep* 2008; 2: 181.
39. Matsui Y, Okada N, Nishizawa M, Kaneko H, Watanabe M, Miura Y, et al. An Osler's node and a Janeway lesion. *Intern Med* 2009; 48: 1487-1488.
40. Tang YW, Stratton CW. *Staphylococcus aureus*: An old pathogen with new weapons. *Clin Lab Med* 2010; 30: 179-208.
41. Greene SL, Su WP, Muller SA. Ecthyma gangrenosum: report of clinical, histopathologic, and bacteriologic aspects of eight cases. *J Am Acad Dermatol* 1984; 11: 781-787.
42. Ashton-Key M, Diss TC, Isaacson PG. Detection of *Helicobacter pylori* in gastric biopsy and resection specimens. *J Clin Pathol* 1996; 49: 107-111.
43. Gram C. Über die isolierte Färbung der Schizomyceeten in Schnitt- und Trockenpräparaten. *Fortschritte der Medicin* 1884; 2: 185-189.
44. Woods AE, Ellis RC. Laboratory histopathology: a complete reference. Edinburgh: Churchill Livingstone; 1994.
45. Engbaek K, Johansen KS, Jensen ME. A new technique for Gram staining paraffin-embedded tissue. *J Clin Pathol* 1979; 32: 187-190.
46. Luna LG. Manual of Histologic Staining Methods of the Armed Forces Institute of Pathology (ed 3rd). New York: McGraw-Hill; 1968.
47. Leaver RE, Evans BJ, Corrin B. Identification of Gram-negative bacteria in histological sections using Sandiford's counterstain. *J Clin Pathol* 1977; 30: 290-291.

48. Ollett WS. A method for staining both gram-positive and gram-negative bacteria in sections. *J Pathol Bacteriol* 1947; 59: 357.
49. Sowter C, Mc GZ. Evaluation of a new technique for the demonstration of gonococci and other micro-organisms in host cells. *J Clin Pathol* 1976; 29: 433-437.
50. Procop GW, Wilson M. Infectious disease pathology. *Clin Infect Dis* 2001; 32: 1589-1601.
51. Sandiford BR. Contrast Stain for Gonococci and Meningococci. *Br Med J* 1938; 1: 1155-1156.
52. Williams MD, Bornemisza A. A modified Sandiford's counter stain for smears of blood cultures. *J Clin Pathol* 1980; 33: 794-795.
53. Dhiraputra C, Chavalittamrong B, Ratanarapee S. Advantage of Sandiford's counterstain in detection of Gram negative bacteria in clinical specimens. *Southeast Asian J Trop Med Public Health* 1980; 11: 267-268.
54. Kanafani ZA, Fowler VG, Jr. [Staphylococcus aureus infections: new challenges from an old pathogen]. *Enferm Infec Microbiol Clin* 2006; 24: 182-193.
55. Kotler DP, Sandkovsky U, Schlievert PM, Sordillo EM. Toxic shock-like syndrome associated with staphylococcal enterocolitis in an HIV-infected man. *Clin Infect Dis* 2007; 44: e121-123.
56. Wilson AL, Kaufman MW, Thomson RB, Jr., Gavin PJ. Fulminant fatal toxic shock syndrome with Staphylococcus aureus. *Am J Emerg Med* 2007; 25: 225-226.
57. Montes M, García JM. Género Streptococcus: una revisión práctica para el laboratorio de microbiología *Enferm Infec Microbiol Clin* 2007; 25(Supl 3): 14-20.
58. Pollard AJ, Finn A, British Paediatric Allergy I, European Society for Paediatric Infectious Diseases, Royal College of Paediatrics and Child Health. Hot topics in infection and immunity in children III. New York: Springer; 2006.
59. Cramer SE, Tomkiewicz ZM. Septic pulmonary thrombosis in streptococcal toxic shock syndrome. *Hum Pathol* 1995; 26: 1157-1160.
60. Gray-Owen SD, Dehio C, Rudel T, Naumann M, Meyer TF. Neisseria. In: Groisman EA, ed. Principles of Bacterial Pathogenesis. San Diego: Academic Press; 2001.
61. Gotschlich EC. Gram-negative cocci, pathogenic. In: Schaechter M, ed. Encyclopedia of Microbiology (ed 3rd). Oxford: Academic Press; 2009.
62. Byers JL, Bradley DF. Primary pustular gonorrhoea of the skin. *AMA Arch Derm Syphilol* 1953; 68: 503-505.
63. Curry S. Clostridium difficile. *Clin Lab Med* 2010; 30: 329-342.
64. Merla R, Reddy NK, Birnbaum Y, Qiu S, Ahmad M, Atar S. Clostridium perfringens: a rare cause of infective endocarditis and aortic root abscess. *Hospital Physician* 2008; 6: 23-27.
65. Petit L, Gibert M, Popoff MR. Clostridium perfringens: toxinotype and genotype. *Trends Microbiol* 1999; 7: 104-110.
66. Vitek CR. Diphtheria. *Curr Top Microbiol Immunol* 2006; 304: 71-94.
67. Liebenberg SJ, White WA, Fagan JJ. A case report of an 11 year old boy with a fatal sore throat: Corynebacterium diphtheria - Does it still occur? *South Afr J Epidemiol Infect* 2009; 24: 40-42.
68. Drevets DA, Bronze MS. Listeria monocytogenes: epidemiology, human disease, and mechanisms of brain invasion. *FEMS Immunol Med Microbiol* 2008; 53: 151-165.
69. Freitag NE, Port GC, Miner MD. Listeria monocytogenes - from saprophyte to intracellular pathogen. *Nat Rev Microbiol* 2009; 7: 623-628.
70. Stefanovic A, Reid J, Nadon AC, Grant J. Potential nosocomial acquisition of epidemic Listeria monocytogenes presenting as multiple brain abscesses resembling nocardiosis. *Can J Infect Dis Med Microbiol* 2010; 21: 57-60.
71. Bittencourt AL, Garcia AG. The placenta in hematogenous infections. *Pediatr Pathol Mol Med* 2002; 21: 401-432.
72. Parkash V, Morotti RA, Joshi V, Cartun R, Rauch CA, West AB. Immunohistochemical detection of Listeria antigens in the placenta in perinatal listeriosis. *Int J Gynecol Pathol* 1998; 17: 343-350.
73. Linder R. Rhodococcus equi and Arcanobacterium haemolyticum: two "coryneform" bacteria increasingly recognized as agents of human infection. *Emerg Infect Dis* 1997; 3: 145-153.
74. Kaper JB, Nataro JP, Mobley HL. Pathogenic Escherichia coli. *Nat Rev Microbiol* 2004; 2: 123-140.
75. House D, Bishop A, Parry C, Dougan G, Wain J. Typhoid fever: pathogenesis and disease. *Curr Opin Infect Dis* 2001; 14: 573-578.
76. Parry CM, Hien TT, Dougan G, White NJ, Farrar JJ. Typhoid fever. *N Engl J Med* 2002; 347: 1770-1782.
77. Raffatelli M, Wilson RP, Winter SE, Baumler AJ. Clinical pathogenesis of typhoid fever. *J Infect Dev Ctries* 2008; 2: 260-266.
78. Keynan Y, Rubinstein E. The changing face of Klebsiella pneumoniae infections in the community. *Int J Antimicrob Agents* 2007; 30: 385-389.
79. Kerr KG, Snelling AM. Pseudomonas aeruginosa: a formidable and ever-present adversary. *J Hosp Infect* 2009; 73: 338-344.
80. Kurkdjian PM, Bourrillon A, Holvoet-Vermau L, Bingen E. [Pathology of Haemophilus infections: current situation in pediatrics]. *Arch Pediatr* 2000; 7 Suppl 3: 551s-558s.
81. Reidl J, Klose KE. Vibrio cholerae and cholera: out of the water and into the host. *FEMS Microbiol Rev* 2002; 26: 125-139.

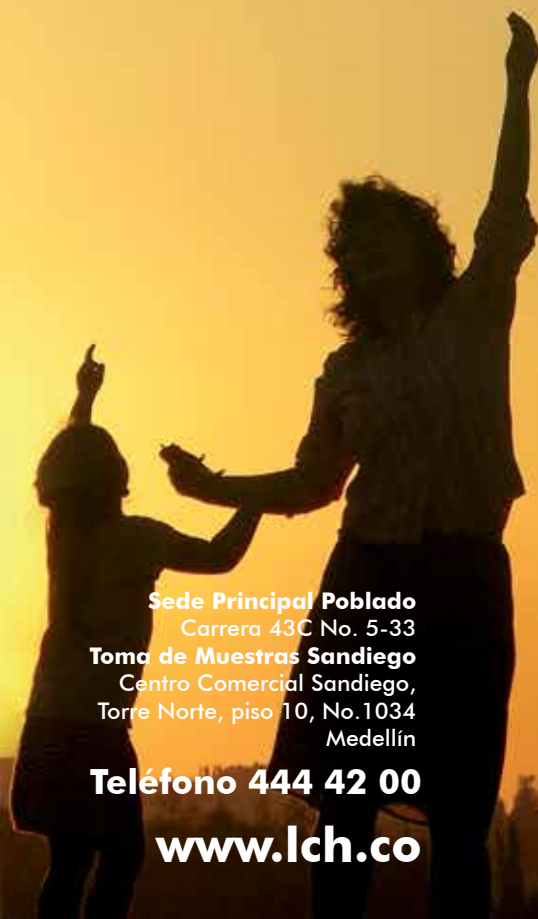


82. **Enroth H, Engstrand L.** *Helicobacter pylori*. In: Hegggenhougen K, ed. *International Encyclopedia of Public Health*. Oxford: Academic Press; 2008.
83. **Banic M, Franceschi F, Babic Z, Gasbarrini A.** Extra-gastric manifestations of *Helicobacter pylori* infection. *Helicobacter* 2012; 17 Suppl 1: 49-55.
84. **Campuzano-Maya G.** Proof of an association between *Helicobacter pylori* and idiopathic thrombocytopenic purpura in Latin America. *Helicobacter* 2007; 12: 265-273.
85. **Campuzano-Maya G.** Cure of alopecia areata after eradication of *Helicobacter pylori*: a new association? *World J Gastroenterol* 2011; 17: 3165-3170.
86. **Westblom TU, Madan E, Kemp J, Subik MA, Tseng J.** Improved visualisation of mucus penetration by *Campylobacter pylori* using a Brown-Hopps stain. *J Clin Pathol* 1988; 41: 232.
87. **Perry LJ, Jakobic FA, Zakka FR.** Bacterial and mucoprotein concretions of the lacrimal drainage system: an analysis of 30 cases. *Ophthal Plast Reconstr Surg* 2012; 28: 126-133.
88. **Baker RD.** The diagnosis of fungus diseases by biopsy. *J Chronic Dis* 1957; 5: 552-570.
89. **Horowitz EA.** Diseases Caused by *Nocardia* Species. In: Enna SJ, Bylund DB, eds. *xPharm: The Comprehensive Pharmacology Reference*. New York: Elsevier; 2008.
90. **Mitropoulos P, Konidas P, Durkin-Konidas M.** New World cutaneous leishmaniasis: updated review of current and future diagnosis and treatment. *J Am Acad Dermatol* 2010; 63: 309-322.
91. **Serra S, Jani PA.** An approach to duodenal biopsies. *J Clin Pathol* 2006; 59: 1133-1150.
92. **Field AS.** Light microscopic and electron microscopic diagnosis of gastrointestinal opportunistic infections in HIV-positive patients. *Pathology* 2002; 34: 21-35.
93. **Chen C, Gulati P, French SW.** Pathologic quiz case: a patient with acquired immunodeficiency syndrome and an unusual biliary infection. *Arch Pathol Lab Med* 2003; 127: 243-244.
94. **Manhas DR, Mohri H, Hessel EA, 2nd, Merendino KA.** Experience with surgical management of primary infective endocarditis: a collected review of 139 patients. *Am Heart J* 1972; 84: 738-747.
95. **Wijnbergen M, Van Mullem PJ.** Effect of histological decalcifying agents on number and stainability of gram-positive bacteria. *J Dent Res* 1987; 66: 1029-1031.
96. **Veinot JP.** Native Cardiac Valve Pathology. *Surg Pathol Clin* 2012; 5: 327-352.



Panorámica de París  
París, Francia  
Juan Jairo Pareja Pérez

# Creemos en los sueños de todos los colombianos que llevan en la **sangre** confianza



## Sede Principal Poblado

Carrera 43C No. 5-33

## Toma de Muestras Sandiego

Centro Comercial Sandiego,

Torre Norte, piso 10, No.1034

Medellín

**Teléfono 444 42 00**

**www.lch.co**

 **Laboratorio<sup>®</sup>  
Clínico  
Hematológico**



Código SC 511-1 Código SA 101-1 Código OS 020-1