

## Síndrome de Berardinelli-Seip: reporte de un caso y revisión de la literatura

### *Berardinelli-Seip syndrome: case report and review of literature*

*Johnayro Gutiérrez Restrepo<sup>1</sup>, Diana Catalina Alzate Monsalve<sup>2</sup>*

**Resumen:** el síndrome de Berardinelli-Seip, una lipodistrofia congénita, es una enfermedad metabólica rara que se caracteriza por una lipodistrofia generalizada grave, resistencia a la insulina y dislipidemia. La enfermedad se asocia con varias manifestaciones dermatológicas y sistémicas. Las complicaciones incluyen miocardiopatía hipertrófica, hígado graso con disfunción hepática, hipertrofia muscular y varias alteraciones endocrinas. Se presenta un caso de este tipo de lipodistrofia en una mujer de 18 años de edad, que ingresa con un cuadro de hiperglucemia sin evidencia de cetoacidosis o de estado hiperosmolar hiperglucémico, con hepatomegalia, signos de resistencia a la insulina y ausencia de tejido adiposo. Después de los análisis complementarios, se le diagnosticó síndrome de Berardinelli-Seip. El reconocimiento temprano de la lipodistrofia congénita es esencial para prevenir las complicaciones, y permite una asesoría genética y reproductiva de los pacientes y sus familias. Se incluye también una breve revisión de la literatura.

**Palabras clave:** síndrome de Berardinelli-Seip, lipodistrofia generalizada congénita, diabetes mellitus, dislipidemia, hepatomegalia, acantosis nigricans.

**Abstract:** Berardinelli-Seip congenital lipodystrophy is a rare metabolic disorder characterized by severe generalized lipodystrophy, insulin resistance, and dyslipidemia. The condition is associated with various dermatological and systemic manifestations. Complications include hypertrophic cardiomyopathy, a fatty liver with hepatic dysfunction, muscular hypertrophy, and various endocrine disturbances. We report a case of this form of lipodystrophy in an 18-year-old female who was admitted with hyperglycaemia without evidence of ketoacidosis or hyperglycemic hyperosmolar state, with hepatomegaly, signs of insulin resistance and absence of adipose tissue. After further investigation, a diagnosis of Berardinelli-Seip syndrome was made. Early recognition of congenital lipodystrophy is essential to prevent complications, and allows genetic and reproductive counseling to patients and their families. A brief review of the literature is also included.

**Key words:** Berardinelli-Seip syndrome, congenital generalized lipodystrophy, diabetes mellitus, dyslipidemia, hepatomegaly, acanthosis nigricans.

<sup>1</sup> Médico Internista y Endocrinólogo, docente del servicio de Endocrinología, Universidad de Antioquia, Hospital Pablo Tobón Uribe. Medellín, Colombia. Correspondencia: E-mail: johnayro@hotmail.com, Tel 2635397.

<sup>2</sup> Médica y cirujana. Especialista en Medicina Interna. Residente de Endocrinología y Metabolismo, Universidad de Antioquia. Medellín, Colombia.

Conflicto de intereses: los autores declararon no tener conflicto de intereses.

Medicina & Laboratorio 2012; 18: 253-260.

Módulo 21 (Casos clínicos), número 8. Editora Médica Colombiana S.A., 2012®.

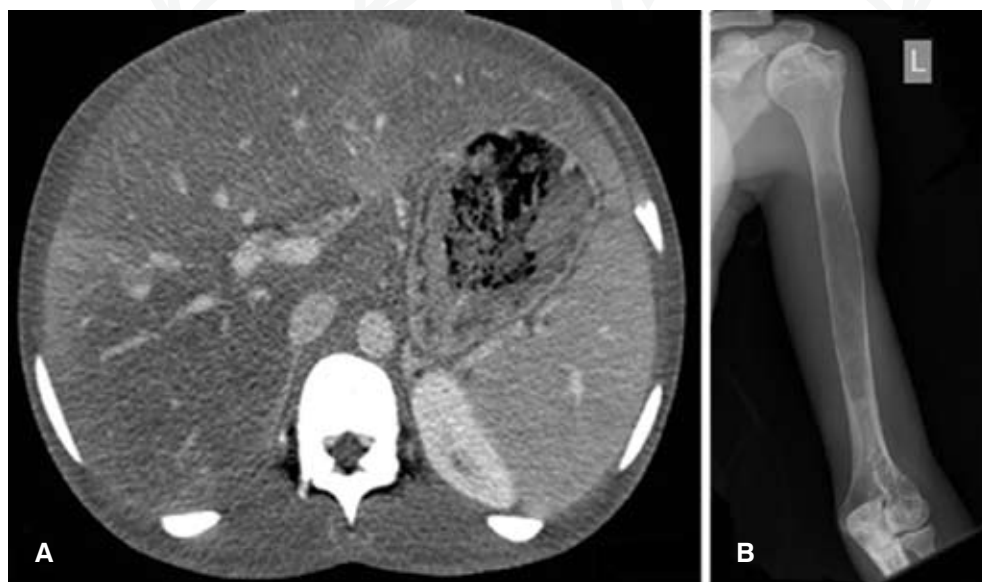
Recibido el 5 de abril de 2012; aceptado el 14 de abril de 2012.

Las lipodistrofias son un grupo raro de enfermedades caracterizadas por la ausencia total o parcial del tejido graso (lipoatrofia) en el tejido celular subcutáneo y en otros órganos; con frecuencia se asocian con trastornos del crecimiento y del desarrollo, y con compromiso endocrinológico (déficit de leptina, dislipidemia, resistencia a la insulina y diabetes), cardiovascular, óseo, hepático y renal. El reconocimiento temprano de las lipodistrofias congénitas es fundamental para prevenir sus complicaciones, además de permitir una asesoría genética y reproductiva a los afectados y a sus familiares.

Se reporta el caso de una paciente de 18 años, quien ingresa al Hospital Universitario de San Vicente Fundación por un cuadro de hiperglucemia sin criterios de cetoacidosis diabética ni de estado hiperosmolar hiperglucémico, con hepatomegalia, signos de resistencia a la insulina y ausencia de tejido adiposo subcutáneo, a quien se le hace el diagnóstico de una lipodistrofia generalizada (síndrome de Berardinelli-Seip). Por último, se hace una revisión de la literatura sobre dicho síndrome.

## Caso clínico

Paciente de 18 años de edad, de raza negra, natural y residente de Tadó, Chocó, estudiante de bachillerato. Previamente sana; ingresó por un cuadro clínico de siete meses consistente en aumento del perímetro abdominal, asociado con dolor leve episódico en hemiabdomen superior, dolores óseos generalizados y fiebre subjetiva intermitente. Previamente había consultado a otras instituciones donde se le había realizado una tomografía toracoabdominal que mostró una hepatomegalia de 14,3 cm (ver **figura 1A**), nefromegalia bilateral y alteración en la densidad ósea en el anillo pélvico, con áreas esclerosas de aspecto blástico que alternaban con zonas lúcidas, sugiriendo una afección de origen infiltrativo. Ante estas lesiones óseas, se ordenaron rayos X de huesos largos que mostraron una lesión ósea permeativa a lo largo de la diáfisis humeral izquierda (ver **figura 1B**) y en menor grado en la tibia derecha, y una tomografía de columna que reportó alteración de la densidad ósea en forma generalizada, principalmente en huesos de la pelvis, además de la presencia de abombamientos discales difusos en L3-L4, L4-L5 y L5-S1.



**Figura 1.** Hallazgos en estudios de imágenes. Tomografía de abdomen que muestra hepatomegalia (A) y rayos X que muestran compromiso infiltrativo de huesos largos (B).

Dentro de los antecedentes personales no había ninguna enfermedad relevante hasta la fecha; su crecimiento y desarrollo psicomotor fueron normales. Tuvo pubarquia a los 16 años, telarquia a los 12 años, y no había tenido menarca hasta la fecha. En su familia lo único relevante era la presencia de características fenotípicas muy similares en una hermana de 6 años.

Durante la hospitalización se descartó compromiso infeccioso, neoplásico o enfermedad autoinmune. La función hepática, renal y el cuadro hematológico fueron normales (ver **tabla 1**); sin embargo, se encontró una hiperglucemia de difícil control desde el ingreso con altos requerimientos de insulina. Se realizó una biopsia hepática que reportó cambios por esteatosis macro y microvacuolar, con inflamación crónica leve.

Al examen físico, tenía signos vitales normales; su peso fue de 45 kg. Su cara era triangular con ausencia de bola de Bichat, y su cabello ensortijado. En el cuello se encontró un bocio grado I, sin masas ni nódulos; en el abdomen resaltaba una hepatomegalia palpable debajo del reborde costal derecho, epigastrio y mesogastrio, de aproximadamente 15 cm, y en las extremidades la ausencia de tejido adiposo subcutáneo con flebomegalia (ver **figura 2**).

Con los hallazgos mencionados se solicitó valoración por el Grupo de endocrinología y genética; se hizo un diagnóstico presuntivo de un síndrome de Berardinelli-

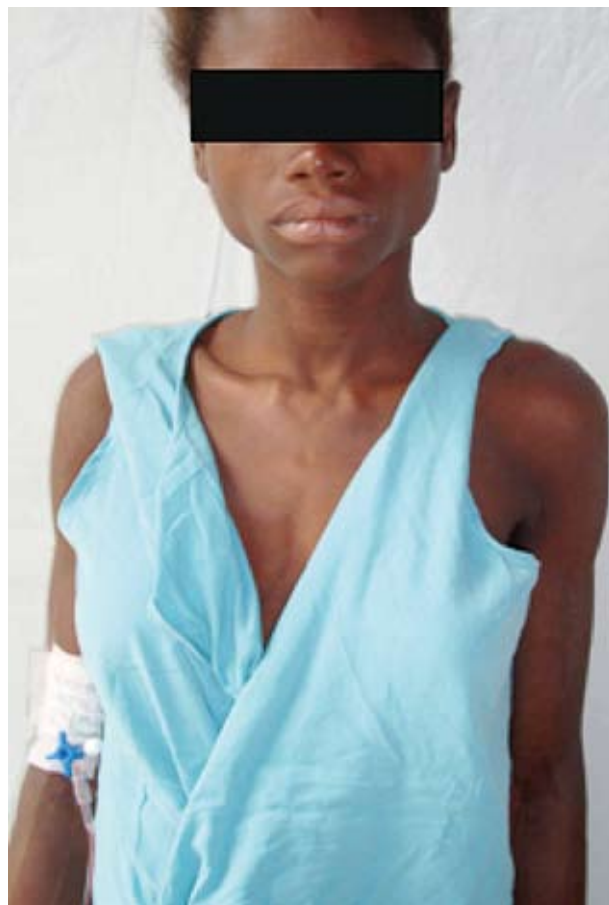Seip. Se inició manejo con insulina en esquema basal/bolos a una dosis de 1 U/kg/día, metformina 850 mg<sup>3</sup> veces al día y gemfibrozilo 1.200 mg/día, con lo que se logró el control adecuado de las cifras de glucemia y la mejoría de su estado general.

**Tabla 1. Resultados de las pruebas de laboratorio**

Análisis	Resultado
Ácido úrico	5 mg/dL
Creatinina sérica	0,6 mg/dL
Bilirrubina total	1,2 mg/dL
Bilirrubina directa	0,4 mg/dL
Aspartato aminotransferasa	32 U/L
Alanino aminotransferasa	26 U/L
Fosfatasa alcalina	68 U/L
Tiempo de protrombina	10,9 seg
INR	1,09
Recuento de leucocitos	4.100/μL
Recuento de neutrófilos	2.100/μL
Recuento de linfocitos	1.400/μL
Hemoglobina	13,9 g/dL
Volumen corpuscular medio	86 fL
Recuento de plaquetas	249.000/μL
Triglicéridos	1.215 mg/dL
Colesterol total	357 mg/dL
Colesterol HDL	30 mg/dL
TSH	2,1 μUI/mL
T4 libre	1,09 ng/dL
Ferritina	232 ng/mL
Glucemia central	315 mg/dL
Hb1Ac	12%
Calcio corregido con la albúmina	10,4 mg/dL
Fósforo	5,1 mg/dL
Paratohormona	26 pg/mL
Albúmina	4,7 g/L
Uroanálisis	Proteinuria (150 mg/dL)

## Discusión

Las lipodistrofias se caracterizan por la ausencia total o parcial del tejido adiposo o por alteraciones en su distribución [1, 2], que pueden ser congénitas o adquiridas [3-5]. El síndrome de Berardinelli-Seip es una lipodistrofia congénita, caracterizada por la pérdida completa del tejido adiposo; esta entidad tiene una prevalencia que varía entre 1 por cada 200.000 a 1 por cada



**Figura 2.** Paciente con síndrome de Berardinelli-Seip, con lipoatrofia generalizada, cara triangular con pérdida de la bola de Bichat, músculos de aspecto prominente por la falta de tejido graso y flebomegalia.

10 millones de personas, con un patrón de herencia autosómico recesivo. Fue descrita por primera vez en Brasil por Berardinelli en 1954, y confirmada por Seip cinco años después [3, 5-7]. En este síndrome hay pérdida del tejido adiposo metabólicamente activo, por ejemplo, intraperitoneal.

El defecto genético en personas afrodescendientes y americanas es la mutación en el gen *AGPAT2*, ubicado en el locus *BSCL1*, cromosoma 9q34 (síndrome de Berardinelli-Seip tipo 1); este gen codifica para la enzima *AGPAT2* (1-acilglicerol-3-fosfato-O-aciltransferasa 2), importante para la formación de productos intermedios en la síntesis de triacilglicéridos y glicero-fosfolípidos. Además, se pueden presentar mutaciones del gen *BSCL2* (el cual se codifica para la proteína seipina, síndrome Berardinelli-Seip tipo 2) ubicado en el cromosoma 11q13, descritas en Europa, Asia y algunas partes de África; como también se presentan mutaciones del gen *CAV1* (codificante para la pro-

teína caveolina), localizado en el cromosoma 7q31, reportadas en otras razas, y los pacientes tienen síntomas como neuropatías motoras, cardiomiopatía, paraplejía espástica y retardo mental, y pueden tener una presentación más temprana y agresiva, principalmente en el síndrome de Berardinelli-Seip tipo 2 [6, 8-18]. Las mutaciones de estos genes llevan a defectos en la formación de “gotas grasas” y vacuolas de almacenamiento de lípidos en el interior del adipocito, llevando a un aumento en la liberación y concentración sérica de ácidos grasos libres y de triglicéridos, con su posterior acumulación en el hígado y en el músculo esquelético, con efectos metabólicos secundarios sobre estos órganos [13]. En esta paciente, es muy probable que el defecto se encuentre en el gen *AGPAT2*, debido a su procedencia, el inicio de síntomas durante la segunda década de la vida y la ausencia de retardo mental.

## Revisión de la literatura

Clínicamente, los afectados se caracterizan por ausencia total de grasa en el tejido celular subcutáneo, el abdomen, el tórax y la medula ósea, conservándola sólo en zonas de soporte como las palmas y las plantas, la grasa peribucal y la grasa orbitaria, la lengua, el cuero cabelludo, las regiones periarticulares o las epidurales [12, 19]. El inicio de las alteraciones puede ser evidente desde el momento del nacimiento o en la infancia temprana, según la mutación

presente en el paciente, y en algunos casos los síntomas aparecen durante la edad adulta. Los pacientes con síndrome de Berardinelli-Seip tienen un apetito voraz en conjunto con la deficiencia de leptina; además, presentan un aumento del crecimiento, de la maduración sexual y ósea a causa de la pubertad precoz y el estímulo de la somatomedina C sobre los receptores de insulina; aunque se produce un cierre temprano de las epífisis, los pacientes logran una talla normal. La mayoría tienen un aspecto atlético, con músculos prominentes y flebomegalia, principalmente en los miembros inferiores, y en algunos individuos es común la presencia de facies acromegaloides y alteraciones difusas en el esqueleto apendicular, fácilmente identificables en las radiografías o en los estudios de medicina nuclear [19]. El compromiso esquelético se presenta en el 20% al 25% de los afectados, el cual se caracteriza por lesiones quísticas y líticas, localizadas principalmente en las metáfisis y las epífisis de los huesos largos (catalogado previamente como síndrome de Brunzell). Estas lesiones aparecen durante la segunda década de la vida y son más comunes en los pacientes con mutaciones del gen *AGPAT2* [6, 20].

Una manifestación común es el compromiso hepático, que fluctúa desde alteraciones mínimas en el perfil hepático, hasta la hepatitis, la esteatosis e inclusive la falla hepática. La hepatomegalia está presente en el 100% de los casos, y la cirrosis y la hipertensión portal constituyen una de las principales causas de muerte en estos pacientes [19]. También se pueden presentar con esplenomegalia (infiltración linfóide o por triglicéridos, o secundaria a hipertensión portal), compromiso de ganglios linfáticos abdominales, y compromiso renal con renomegalia, hipertensión arterial secundaria y proteinuria, que puede llegar a ser nefrótica por la presencia de glomerulonefritis membranoproliferativa o glomeruloesclerosis segmentaria [11, 19, 21-23].

El compromiso cardiovascular se manifiesta con una cardiomiopatía hipertrófica en el 20% al 25% de los afectados, con disfunción ventricular izquierda relacionada con fibrosis subendocárdica y complicaciones por aterosclerosis coronaria. Muchos de estos pacientes fallecen a edades tempranas (30 años, y se han descrito casos en pacientes de 19 meses de edad) por el compromiso cardíaco, y generalmente tienen un síndrome de Berardinelli-Seip tipo 2 [6-13, 19].

Es frecuente la presencia de trastornos endocrinos, como el aumento del metabolismo basal (hiperhidrosis), y la diabetes mellitus resistente a la cetosis, con gran resistencia a la insulina manifestada clínicamente como acantosis nigricans secundaria al estímulo de la proliferación de las células epiteliales, queratinocitos y fibroblastos por parte de la insulina [7-13, 16-24]. La resistencia a la insulina es mínima o nula al nacer y durante los primeros años de vida, pero hacia los 8 años de edad se empieza a manifestar, y finalmente aparece la diabetes mellitus hacia los 12 a 20 años en el 25% al 35% de los afectados. Estos pacientes pueden desarrollar complicaciones microvasculares como otros pacientes diabéticos [6, 19]. No se tiene claridad del mecanismo exacto de la resistencia a la insulina, probablemente se relaciona con la gran concentración de triglicéridos circulantes, que se depositan en el hígado y en el músculo al no existir suficiente tejido adiposo para su almacenamiento. Otros posibles mecanismos son la ausencia o los defectos en la expresión, la función y la señalización del receptor de la insulina, la disminución de la concentración de leptina y de adiponectina, y el aumento en los valores plasmáticos del factor de necrosis tumoral alfa ( $\text{TNF-}\alpha$ ) y de los ácidos grasos libres [6, 19, 25-27]. Adicionalmente, en las necropsias de pacientes con este síndrome se ha descrito la presencia de depósitos de amiloide en el páncreas, lo que sugiere una disfunción progresiva de la célula  $\beta$  asociada a hipersecreción de insulina para tratar de vencer la insulinoresistencia, que finalmente lleva al agotamiento de la reserva pancreática, la cual también se puede alterar posterior a los episodios recurrentes de pancreatitis aguda secundarios a hipertriglicéridemia [7, 19].

Los afectados tienen dislipidemias con aumento del colesterol de muy baja densidad (VLDL), de los triglicéridos (en el 70% de los pacientes, alcanzado valores de hasta 5.000 mg/dL) y de los quilomicrones, acompañados de niveles bajos de colesterol de alta densidad (HDL). Debido a la hipertrigliceridemia, muchos afectados tienen múltiples xantomas y pueden presentar pancreatitis aguda [13, 19, 28]. La hipertensión, la diabetes, y la dislipidemia se asocian a aterosclerosis prematura y a aumento de la mortalidad cardiovascular [19].

Las mujeres tienen alteraciones menstruales y en muchas ocasiones un retardo en la menarca, con ciclos menstruales irregulares e hipomenorreicos, hirsutismo y hallazgos de ovarios poliquísticos en los estudios ecográficos. Estas alteraciones se deben al estímulo del ovario por parte de la insulina, que lleva a una mayor producción de andrógenos, y que se potencia por la disminución en la síntesis de la globulina transportadora de andrógenos en el hígado, lo cual aumenta la fracción libre de estas hormonas [7, 19]. La mayoría de las mujeres son infértiles, aunque eventualmente pueden tener embarazos, mientras que en los hombres la fertilidad es normal, y en ambos sexos es común el aumento de tamaño de los genitales externos y la pubertad precoz [19]. En la **tabla 2** se describen los criterios diagnósticos de este síndrome. La presencia de tres criterios mayores o de dos criterios mayores con dos o más criterios menores hace el diagnóstico de esta entidad muy probable [6].

**Tabla 2. Criterios diagnósticos del síndrome de Berardinelli-Seip**

Criterios menores	Criterios mayores
Cardiomiopatía hipertrófica	Lipoatrofia en tronco, extremidades y cara
Retardo mental y psicomotor leve a moderado	Fenotipo acromegaloide: gigantismo, hipertrofia muscular, hipertrofia de genitales, entre otros
Hirsutismo	Hepatomegalia
Pubertad precoz	Hipertrigliceridemia
Quistes óseos	Resistencia a la insulina: acantosis nigricans, elevación del péptido C, hiperinsulinismo
Flebomegalia	

En la actualidad, no existe un tratamiento específico para las lipodistrofias; el manejo consiste en el uso de medicamentos para controlar la diabetes, la resistencia a la insulina y la dislipidemia (insulina, metformina o tiazolidinedionas, fibratos y ácidos grasos omega 3). En algunos estudios no controlados, el uso de leptina ha sido efectivo para el control metabólico al mejorar la resistencia a la insulina, los niveles séricos de triglicéridos, la esteatosis hepática, estimular la saciedad y mejorar la homeostasis corporal; sin embargo, este medicamento no tiene aprobación por parte de la FDA y en el momento su uso se reduce a protocolos de investigación [13, 19, 29-37]. Se ha intentado el tratamiento con fármacos anorexígenos para tratar de controlar el apetito voraz de estos pacientes, con resultados pobres [7, 12]. El tratamiento con tiazolidinedionas, fibratos y omega 3 ha demostrado ser útil en algunos casos en cuanto a la disminución de los triglicéridos en ayunas y de los ácidos grasos libres, pero faltan más estudios controlados que apoyen su uso en estos pacientes [13]. Una dieta baja en grasas (restricción de grasas a un 20% a 30% del aporte calórico diario) y en carbohidratos puede ser útil en los casos de hipertrigliceridemia y de diabetes [7, 19]. Para mejorar el aspecto físico, se puede recurrir a las cirugías estéticas con implantes de silicona u otros materiales en los sitios con atrofia grasa marcada [19].

El pronóstico es pobre si no se realiza un adecuado control de la diabetes y de la dislipidemia; muchos pacientes pueden desarrollar una falla hepática temprana (la complicación más frecuente) o morir por enfermedad cardiovascular. Además, estos pacientes se deben evaluar por genética con el fin de detectar otros posibles afectados en el grupo familiar que se beneficien de consejería preconcepcional.

En conclusión, se presenta el caso de una paciente de raza negra, de 18 años, con un cuadro de hepatomegalia, diabetes *de novo*, amenorrea primaria con desarrollo mamario normal, lipotrofia generalizada y lesiones óseas, en quien se hace el diagnóstico de una lipodistrofia generalizada (síndrome de Berardinelli-Seip, probablemente tipo 1), y se inicia manejo con dosis altas de insulina, fibrato, metformina y también se inicia manejo nutricional, con buen control glucémico y metabólico posterior. Se debe profundizar en el manejo de esta rara entidad con el fin de disminuir las complicaciones cardiometabólicas, hepáticas y gastrointestinales de estos pacientes y mejorar su supervivencia y calidad de vida.

## Bibliografía

- Garg A. Acquired and inherited lipodystrophies. *N Engl J Med* 2004; 350: 1220-1234.
- Chan JL, Oral EA. Clinical classification and treatment of congenital and acquired lipodystrophy. *Endocr Pract* 2010; 16: 310-323.
- Seip M. Lipodystrophy and gigantism with associated endocrine manifestations. A new diencephalic syndrome? *Acta Paediatr* 1959; 48: 555-574.
- Lawrence RD. Lipodystrophy and hepatomegaly with diabetes, lipaemia, and other metabolic disturbances: a case throwing new light on the action of insulin. *Lancet* 1946; 1: 724.
- Berardinelli W. An undiagnosed endocrinometabolic syndrome: report of 2 cases. *J Clin Endocrinol Metab* 1954; 14: 193-204.
- Van Maldergem L. Berardinelli-Seip congenital lipodystrophy. February 23, 2010; <http://www.ncbi.nlm.nih.gov/books/NBK1212>.
- Torres R, Ballona R, Caytano M. Síndrome de Seip Berardinelli: Reporte de 5 casos en el Instituto de Salud del Niño (ISN). *Folia Dermatol (Perú)* 1999; 10: 43-47.
- Garg A, Wilson R, Barnes R, Arioglu E, Zaidi Z, Gurakan E, et al. Agene for congenital generalized lipodystrophy maps to human chromosome 9q34. *J Clin Endocrinol Metab* 1999; 84: 3390-3394.
- Magré J, Delépine M, Khallouf E, Gedde-Dahl T, Jr., Van Maldergem L, Sobel E, et al. Identification of the gene altered in Berardinelli-Seip congenital lipodystrophy on chromosome 11q13. *Nat Genet* 2001; 28: 365-370.
- Garg A, Agarwal AK. Lipodystrophies: disorders of adipose tissue biology. *Biochim Biophys Acta* 2009; 1791: 507-513.
- Capeau J, Magre J, Lascols O, Caron M, Bereziat V, Vigouroux C, et al. Diseases of the adipose tissue: genetic and acquired lipodystrophies. *Biochem Soc Trans* 2005; 33 (Pt5): 1073-1077.
- Shirwalkar HU, Patel ZM, Magre J, Hilbert P, Van Maldergem L, Mukhopadhyay RR, et al. Congenital generalized lipodystrophy in an Indian patient with a novel mutation in BSCL2 gene. *J Inherit Metab Dis* 2008; 31 (Suppl 2): S317-S322.
- Simha V, Garg A. Inherited lipodystrophies and hypertriglyceridemia. *Curr Opin Lipidol* 2009; 20: 300-308.
- Agarwal AK, Arioglu E, De Almeida S, Akkoc N, Taylor SI, Bowcock AM, et al. AGPAT2 is mutated in congenital generalized lipodystrophy linked to chromosome 9q34. *Nat Genet* 2002; 31: 21-23.
- Magré J, Delépine M, Van Maldergem L, Robert JJ, Maassen JA, Meier M, et al. Prevalence of mutations in AGPAT2 among human lipodystrophies. *Diabetes* 2003; 52: 1573-1578.
- Gomes KB, Fernandes AP, Ferreira AC, Pardini H, Garg A, Magré J, et al. Mutations in the seipin and AGPAT2 genes clustering in consanguineous families with Berardinelli-Seip congenital lipodystrophy from two separate geographical regions of Brazil. *J Clin Endocrinol Metab* 2004; 89: 357-61.
- Gomes KB, Pardini VC, Ferreira AC, Fonseca CG, Fernandes AP. Founder effect of the 669insA mutation in BSCL2 gene causing Berardinelli-Seip congenital lipodystrophy in a cluster from Brazil. *Ann Hum Genet* 2007; 71: 729-734.
- Kim CA, Delépine M, Boutet E, El Mourabit H, Le Lay S, Meier M, et al. Association of a homozygous nonsense caveolin-1 mutation with Berardinelli-Seip congenital lipodystrophy. *J Clin Endocrinol Metab* 2008; 93: 1129-1134.
- Gomes BK, Cavalcanti V, Fernandes AP. Clinical and molecular aspects of Berardinelli-Seip congenital lipodystrophy (BSCL). *Clin Chim Acta* 2009; 402: 1-6.
- Miranda DM, Wajchenberg BL, Calsolari MR, Aguiar MJ, Silva JM, Ribeiro MG, et al. Novel mutations of the BSCL2 and AGPAT2 genes in 10 families with Berardinelli-Seip congenital generalized lipodystrophy syndrome. *Clin Endocrinol (Oxf)* 2009; 71: 512-517.
- Javor ED, Moran SA, Young JR, Cochran EK, DePaoli AM, Oral EA, et al. Proteinuric nephropathy in acquired and congenital generalized lipodystrophy: baseline characteristics and course during recombinant leptin therapy. *J Clin Endocrinol Metab* 2004; 89: 3199-3207.
- Musso C, Javor E, Cochran E, Balow JE, Gorden P. Spectrum of renal diseases associated with extreme forms of insulin resistance. *Clin J Am Soc Nephrol* 2006; 1: 616-622.
- Chandalia M, Garg A, Vuitich E, Nizzi F. Postmortem findings in congenital generalized lipodystrophy. *J Clin Endocrinol Metab* 1995; 80: 3077-3081.

24. **Flier JS, Mantzoros C.** Syndromes of Severe Insulin Resistance and Mutant Insulin. In: De Groot L, Jameson JL, editors. *Endocrinology*, 4th edition. Philadelphia: WB Saunders; 2001. p 799.
25. **Shimomura I, Hammer RE, Richardson JA, Ikekoto S, Bashmakov Y, Goldstein JL, et al.** Insulin resistance and diabetes mellitus in transgenic mice expressing nuclear SREBP-1c in adipose tissue: model for congenital generalized lipodystrophy. *Genes Dev* 1998; 12: 3182-3194.
26. **Moitra J, Mason MM, Olive M, Krylov D, Gavrilova O, Marcus-Samuels B, et al.** Life without white fat: a transgenic mouse. *Genes Dev* 1998; 12: 3168-3181.
27. **Ahima RS, Flier JS.** Adipose Tissue as an endocrine organ. *Trends Endocrinol Metab* 2000; 11: 327-332.
28. **Pardini VC, Victória IM, Rocha SM, Andrade DG, Rocha AM, Pieroni FB, et al.** Leptin levels, beta-cell function, and insulin sensitivity in families with congenital and acquired generalized lipodystrophic diabetes. *J Clin Endocrinol Metab* 1998; 83: 503-508.
29. **Mantzoros CS, Moses AC.** Treatment of severe insulin resistance. In: Azziz, R, Nestler, JE, Dewailly, D, editors. *Androgen excess disorders in women*. Philadelphia: Lippincott Raven; 1997. p. 247.
30. **Oral EA, Simha V, Ruiz E, Andewelt A, Premkumar A, Snell P, et al.** Leptin-replacement therapy for lipodystrophy. *N Engl J Med* 2002; 346: 570-578.
31. **Petersen KF, Oral EA, Dufour S, Befroy D, Ariyan C, Yu C, et al.** Leptin reverses insulin resistance and hepatic steatosis in patients with severe lipodystrophy. *J Clin Invest* 2002; 109: 1345-1350.
32. **McDuffie JR, Riggs PA, Calis KA, Freedman RJ, Oral EA, DePaoli AM, et al.** Effects of exogenous leptin on satiety and satiation in patients with lipodystrophy and leptin insufficiency. *J Clin Endocrinol Metab* 2004; 89: 4258-4263.
33. **Javor ED, Cochran EK, Musso C, Young JR, DePaoli AM, Gorden P.** Long-term efficacy of leptin replacement in patients with generalized lipodystrophy. *Diabetes* 2005; 54: 1994-2002.
34. **Oral EA, Chan JL.** Rationale for leptin-replacement therapy for severe lipodystrophy. *Endocr Pract* 2010; 16: 324-333.
35. **Chong AY, Lupsa BC, Cochran EK, Gorden P.** Efficacy of leptin therapy in the different forms of human lipodystrophy. *Diabetologia* 2010; 53: 27-35.
36. **Mantzoros CS.** W(h)ither metreleptin for lipodystrophy and the metabolic syndrome? *Endocr Pract* 2010; 16: 162-166.
37. **Park JY, Chong AY, Cochran EK, Kleiner DE, Haller MJ, Schatz DA, et al.** Type 1 diabetes associated with acquired generalized lipodystrophy and insulin resistance: the effect of long-term leptin therapy. *J Clin Endocrinol Metab* 2008; 93: 26-31.



Rana Arlequin, *Atelopus spurrelli*  
Capurganá, Chocó  
Alejandro Campuzano Zuluaga