

ANEURISMA PORTOMESENTÉRICO TROMBOSADO EN PACIENTE CON SHUNT PORTOSISTÉMICO

Dr. Ricardo Ignacio Gómez Miranda¹ / Dra. Raquel Larrosa López¹ / Dra. Beatriz Domínguez Lagranja² / Dr. Jorge Rodríguez Sanz¹ / Luis Sarría Octavio de Toledo¹

Dr.

¹ Hospital Universitario Miguel Servet. Zaragoza

² Hospital Ernest Lluch Martin. Calatayud

RESUMEN

Los aneurismas son dilataciones vasculares anómalas, siendo los de naturaleza venosa un hallazgo poco frecuente, y el aneurisma de la vena Porta algo bastante excepcional. Presentamos un caso de un aneurisma de vena Porta con una complicación asociada: la presencia de un trombo intramural.

PALABRAS CLAVE

Aneurisma, Trombosis, Porta

ABSTRACT

Aneurysms are anomalous vascular dilations and venous aneurysms are a rare finding, especially the portal vein aneurysm that is quite exceptional. We present a case of a portal vein aneurysm with an associated complication: the presence of an intramural thrombus.

KEYWORDS

Aneurysm, Thrombosis, Portal vein

INTRODUCCIÓN

Los aneurismas de la Vena Porta fueron descritos por primera vez en la literatura en el año 1956 por Barzilai y Kleckner. Se trata de una entidad poco frecuente, si bien es verdad que a lo largo de los últimos años el aumento del número de técnicas empleadas en el diagnóstico por imagen ha permitido aumentar la casuística reportada. A pesar de ello, a día de hoy sigue sin existir un claro consenso en cuanto a la actitud a seguir a la hora de su manejo.

CASO CLÍNICO

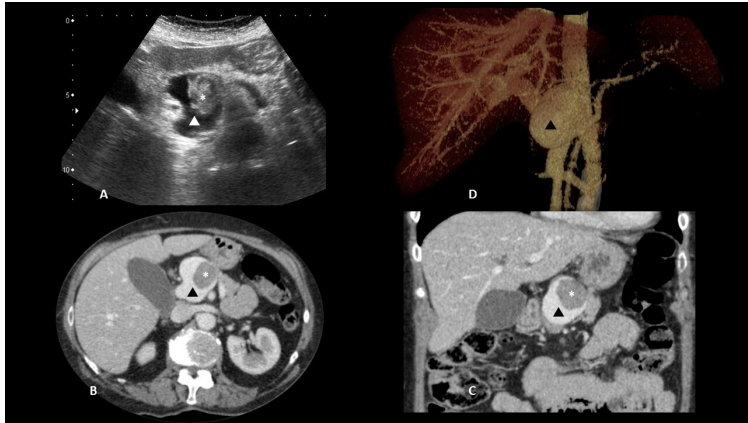
Mujer de 73 años con diagnóstico previo de shunt porto-sistémico intrahepático entre rama portal derecha y vena suprahepática derecha, y aneurisma en confluencia portomesentérica tratado con manejo conservador. Acude a urgencias por

dolor lumbar izquierdo irradiado a hipogastrio refractario a analgesia.

La analítica realizada en el servicio de urgencias no mostraba alteraciones de interés. Se le realizó ecografía (Fig. 1.A) así como TC abdominal cortes axial (Fig. 1.B), y con reconstrucciones coronal (Fig. 1.C) y VolumeRendering-3D (Fig. 1.D) donde se evidenciaba aneurisma fusosacular conocido (triángulo) de 49x38x48mm a nivel de la confluencia porto-mesentérica presentando defecto de repleción intraluminal compatible con trombo (*) de nueva aparición, que no condicionaba alteración en el flujo sanguíneo portal.

Dada la estabilidad de la paciente y la ausencia de síntomas relacionados con el trombo se indicó tratamiento anticoagulante y control evolutivo. Tras la realización de nuevo TC de control a los 6 meses se evidenció resolución del trombo.

Notas Clínicas



DISCUSIÓN

Se considera una dilatación aneurismática de la Vena Porta un aumento del calibre las ramas intrahepáticas por encima de los 9 mm, de la porción extrahepática por encima de 15 mm en pacientes sanos o por encima de 19 mm en aquellos con cirrosis hepática conocida^{1,2}.

Lo más habitual es que nos encontremos estos aneurismas en la rama portal principal, la transición entre la esplénica y la mesentérica superior, y en las ramas venosas intrahepáticas².

Sigue sin estar claro el mecanismo de etiopatogenia proponiéndose un origen congénito y uno adquirido. El congénito sería secundario a una regresión incompleta de la vena vitelina primitiva distal derecha. En cuanto al adquirido, la principal causa sería la hipertensión portal en el contexto de una cirrosis hepática. Otros mecanismos menos habituales incluirían los antecedentes de pancreatitis severa, antecedente traumático o bien la infiltración de la propia vena Porta en contexto oncológico^{2,3}.

Clínicamente no hay síntomas específicos que nos orienten hacia su existencia, especialmente en aquellos aneurismas no complicados, siendo asintomáticos hasta un 50% de los pacientes. En caso de complicación los síntomas relacionados incluirían entre otros: dolor abdominal, a menudo consecuencia del efecto compresivo del aneurisma sobre las estructuras adyacentes, especialmente sobre la vía biliar; sangrado por roturas o formación de trombos en torno al 20-30 % de los casos¹.

El diagnóstico por imagen más completo es mediante Tomografía Axial Computarizada ya que nos permite una valoración morfológica, estudio de la relación con las estructuras adyacentes, así como valorar posibles complicaciones asociadas. No obstante, la ecografía puede servir como estudio inicial dada su accesibilidad, permitiendo valorar la presencia de trombosis significativa asociada mediante el estudio con Doppler^{4,5}.

La falta de consenso en cuanto al manejo y posteriores controles viene derivada de la casuística limitada existente. En líneas general se aboga por indicar seguimiento unido a un manejo conservador en aquellos aneurismas no complicados cuyo diámetro sea <30 mm. Las opciones terapéuticas, que incluirían el manejo quirúrgico o endovascular a cargo de los radiólogos intervencionistas, se podría considerar en aquellos de >30 mm o bien los que presenten complicaciones asociadas (presencia de trombos, sintomatología derivada del efecto masa o posibilidad de ruptura)^{1,6-8}.

Notas Clínicas

BIBLIOGRAFÍA

1. Hernando Sanz A, Navarro-Aguilar V, López-Andújar R. Portal vein aneurysm, an update on the subject. A case report. *Rev Esp Enferm Dig. NLM (Medline)*; 2021 Jan 1;113(1):77–8.
2. Laurenzi A, Ettorre GM, Lionetti R, Meniconi RL, Colasanti M, Vennarecci G. Portal vein aneurysm: What to know. *Dig Liver Dis. Elsevier B.V.*; 2015 Nov 1;47(11):918–23.
3. Priadko K, Romano M, Vitale LM, Niosi M, De Sio I. Asymptomatic portal vein aneurysm: Three case reports. *World J Hepatol. Baishideng Publishing Group Inc.*; 2021 Apr 27;13(4):515–21.
4. Rana S, Dhalaria L, Sharma R, Gupta R. Extra-hepatic portal vein aneurysm diagnosed by EUS. Vol. 9, *Endosc. Ultrasound. Spring Media*; 2020. p. 270–1.
5. D'Agostino V, Genovese S, Monaci A, Stanzione A, Magliulo M, Daniele S, et al. A rare case of congenital aneurysm of the portal system at level of spleno-porto- mesenteric confluence complicated by massive thrombosis. *Radiol Case Reports. Elsevier Inc.*; 2021 Nov 1;16(11):3369–73.
6. Juscafresa LC, Alfaro MP, Grochowicz L, Lorenzo JIL, Jaureguizar JIB. Endovascular treatment of a splenic vein aneurysm through a transhepatic approach. *Diagn Interv Radiol. AVES İbrahim KARA*; 2019 Mar 1;25(2):166–8.
7. Labгаа I, Lachenal Y, Allemann P, Demartines N, Schäfer M. Giant extra-hepatic thrombosed portal vein aneurysm: A case report and review of the literature. Vol. 9, *World J. Emerg. Surg. BioMed Central Ltd.*; 2014.
8. Gaba RC, Bobra SJ, Hardman JD. Extrahepatic Portal Vein Aneurysm. *Radiol Case Reports*. 2009;4(2).