

CYSTOISOSPORIOSIS EN PACIENTE DE SAN PEDRO, ESTADO LARA, VENEZUELA.

Alberto Angulo ⁽¹⁾
 Luis Traviezo Valles ⁽²⁾
 Walter Mosquera ⁽³⁾
 Raúl Arocha Echenagucia ⁽³⁾

⁽¹⁾ Miembro de la Fundación NaWarao. Estudiante sexto año de Medicina Sección de Parasitología Médica, Universidad Centroccidental Lisandro Alvarado. UCLA Barquisimeto, Venezuela

⁽²⁾ Miembro de la Fundación NaWarao. MSc. en Protozoología Profesor Titular Parasitología Sección de Parasitología Médica, Universidad Centroccidental Lisandro Alvarado. UCLA Barquisimeto, Venezuela.

⁽³⁾ Miembro de la Fundación NaWarao. Médico Cirujano Gastroenterólogo

CONTACTO

Autor

luisetraviezo@hotmail.com

Revista

saludarte@ucla.edu.ve
<https://revistas.ucla.edu.ve/index.php/sac>

Enviado: Enero 2018
 Aprobado: Mayo 2018



RESUMEN

Se presenta el caso de paciente femenina con Cystoisosporiosis, diagnosticada por examen de heces directo, donde se observaron Ooquistes de *Cystoisospora belli* con esporoblasto en su interior, se trató con Metronidazol, presentando cura clínica y parasitológica.

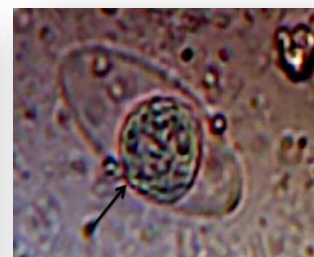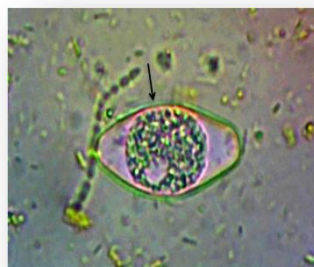
Palabras clave: Cystoisosporiosis, *Cystoisospora belli*, Ooquistes, Venezuela.

CYSTOISOSPORIOSIS IN A PATIENT FROM SAN PEDRO, LARA STATE, VENEZUELA.

ABSTRACT

We present the case of female patient with Cystoisosporiosis, diagnosed by direct stool examination, where *Cystoisospora belli* Oocysts with sporoblast were observed inside, treated with Metronidazole, presenting clinical and parasitological cure.

Keywords: Cystoisosporiosis, *Cystoisospora belli*, Oocysts, Venezuela.



INTRODUCCIÓN

Cystoisospora belli es un eucariota simple, del reino Chromista, responsable principalmente, en inmunocomprometidos, de la enfermedad conocida como *cystoisosporiosis*¹, la cual se caracteriza porque aproximadamente una semana después de la ingestión de los ooquistes maduros, puede producir dolor de cabeza, vómito, meteorismo, anorexia, diarrea, dolor abdominal, pérdida de peso, deshidratación y febrícula (en los primeros días), la sintomatología en general es muy parecida clínicamente a la giardiasis, criptosporidiasis y microsporidiasis, observándose como una diarrea sin sangre ni leucocitos^{2,3,4}. Es una enfermedad cosmopolita con predominio en zonas tropicales y subtropicales, Centro y Sudamérica, el Caribe, África y Sur-Este asiático^{2,5}, su agente etiológico presenta un ciclo antroponótico y la transmisión es producto de la ingestión de alimentos contaminados con heces humanas y con ooquistes maduros². El hábitad de este parásito es mucosa de intestino delgado y existen reportes de su presencia extraintestinal, con estadios similares a quistes tisulares, en los ganglios linfáticos mesentéricos, periaórticos y mediastínicos, hígado y bazo de pacientes con síndrome de inmunodeficiencia adquirida⁵.

Para el presente caso clínico la paciente aceptó el consentimiento informado, donde no se le discriminó por raza, religión, posición laboral, situación de vulnerabilidad, no interfiriéndose en su vida privada y manteniendo su anonimato.

CASO CLÍNICO

Paciente femenina de 59 años de edad, nacida y habitante de la Población de San Pedro, municipio Torres del estado Lara, Venezuela, de oficios del hogar, quien acude a consulta en operativo gratuito de salud de la Fundación NaWarao, en la misma localidad, por presentar cefalea desde hace un mes, la cual es de moderada intensidad, intermitente, no atenuada, frontal, pulsátil, irradiada a cuello. Gastroenterología: diarreas ocasionales por crisis, con moco, sin sangre ni tenesmo, hace un mes con dos episodios diarios durante quince días, que cedió espontáneamente y fue tratada con Bactrimel®.

Antecedentes personales patológicos: Bocio difuso (hipotiroidismo) tratado con Eutirox® de 75 mg, una sola toma; hipertensa arterial no tratada, anteriormente tomaba Captopril® 25 mg, 2 veces, mañana y noche, y Atorvastatina®40 mg,

una sola vez al día; niega intervenciones quirúrgicas; no es alérgica a ningún medicamento.

Antecedentes no patológicos: hábitos psicobiológicos, niega tabáquicos y chimoicos; alcohólicos ocasionales, cafénicos cuatro veces al día por más de treinta años (negro y con leche).

Heces marrones, blandas, Bristol 5, una vez al día, no fétidas, sin sangre; orinas amarillas, sui generis, cinco veces al día, sin alteraciones; dieta No cumple con las leyes de escudero por dieta hipoproteica.

Epidemiológicos: casa de pared de bloque, techo de asbesto, piso de cemento pulido, con una cocina, cuatro cuartos, un baño, una sala, solo habitan la paciente y su hermana, cuenta con todos los servicios básicos, cocina con leña y a gas, animales domésticos (gato); vectores tales como cucarachas, zancudos y ratones. Toman agua de botellón. Calle de asfalto. No conoce al chipó.

Ginecoobstétricos: Menarquía 11 años, ciclos de 30/5 dolorosos, sexarquia dieciocho años, número de parejas sexuales dos, no usó métodos anticonceptivos, FUR: a los 53 años, 1 gesta, 1 para, 0 abortos, parto eutócico simple, sin complicaciones. Menopausia 54 años. Fecha de última citología 14/10/17, hallazgos no patológicos (no presenta examen citológico).

Antecedentes familiares: Padre vivo aparentemente sano, madre murió hipertensa, diabética tipo II, murió por ECV hemorrágico (ruptura de aneurisma cerebral). Hermanos (2) aparentemente sanos.

Examen funcional: Pérdida de peso: de 16 kg en 8 meses. Abdomen diarreas ocasionales, con moco sin sangre. Resto de apartados sin alteraciones.

Examen Físico: Peso 58 kilos, talla: 1,62 mts, IMC: 22, frecuencia cardíaca 70 latidos por minuto, frecuencia respiratoria 15 respiraciones por minuto, presión arterial 130/80 mm Hg. Paciente en estables condiciones generales, a febril al tacto, llenado capilar menor a 3 segundos. Piel morena, fototipo cutáneo de Fitzpatrick tipo 4, húmeda, lubricada, turgente, elástica, sin lesiones. Cráneo normocéfalo, simétrico, no doloroso, sin reblandecimientos ni lesiones. Ojos presentes, simétricos, centrados, pupilas isocóricas, normoreactivas a la luz, agudeza visual 20/20, movimientos extrínsecos del ojo presentes, simétricos sin alteraciones, fondo de ojo no

realizado. ORL: mucosa oral rosada, húmeda, lubricada, sin lesiones, edentula parcial, sin presencia de caries. Oídos: pabellones auriculares presentes, con todas sus estructuras anatómicas, simétricos, normoimplantados, sin lesiones, apófisis mastoides sin cambios de color ni aumentos de volumen, no dolorosa a la palpación, conducto auditivo externo permeable, sin lesiones, membrana timpánica no visible por presencia de cerumen. Nariz: pirámide nasal sin lesiones, fosas nasales permeables, mucosa nasal rosada, húmeda, sin moco ni lesiones visibles. Cuello: cilíndrico, simétrico, móvil, no doloroso, motilidad activa, pasiva y contrarresistencia sin alteraciones, sin presencia de adenomegalias, tiroides visible y palpable, sin cambios de coloración, no dolorosa, blanda, sin nódulos, visible en hiperextensión y reposo, sin soplos auscultables. Tórax: longilíneo, simétrico, con predominio de partes óseas, sobre partes blandas, normoexpandible, normoelástico, ruidos respiratorios presentes en ambos hemitórax, sin agregados respiratorios. Cardiovascular: Ápex visible y palpable, en quinto espacio intercostal izquierdo con línea medio clavicular, 3 cm de extensión, normodinámico, simétrico, sin alteraciones, desplazamiento de 2 cm. Ruidos cardíacos rítmicos, normo fonéticos, sin soplos. Mamas pendulares, simétricas, con escaso tejido mamario, sin nódulos presentes a la palpación, ni sensación dolorosa, pezones presentes, simétricos, sin salida de secreciones. Abdomen: plano, ruidos hidroareos presentes, depresible, no doloroso a la palpación superficial y profunda, sin presencia de visceromegalias. Genitales: no evaluados. Extremidades: móviles, simétricas, sin presencia de trayectos vasculares visibles, ni edemas. Neurológico: sin alteraciones.

Diagnósticos de ingreso: Parasitosis intestinal, menopausia, melanosis, nevus pigmentados, disfunción tiroidea (hipotiroidismo), hipertensión arterial crónica, queratosis seborreica.

Plan de estudio: coproanálisis, hallazgos de Ooquistes de *Cystoisospora belli*, quistes de *Endolimax nana*, quistes de *Iodamoeba butschlii* y *Blastocystis* sp. (escasos). Los Ooquiste de *Cystoisospora belli* se caracterizaron morfológicamente por ser ovoides, de 20 a 30 µm de largo por 10 a 20 µm de ancho, con pared de doble capa y un esporoblasto en su interior (Figuras 1 y 2), también se observó en la muestra cristales de Charcot Leyden.

Plan terapéutico: Metronidazol, 500 mg, cada 8 horas por 7 días.

Evolución: Satisfactoria, paciente tras recibir tratamiento por 7 días con Metronidazol, presenta mejoría clínica, se le repite coproanálisis, en la cual no se observan formas parasitarias, lográndose cura parasitológica.

CONCLUSIÓN

La Cystoisosporiosis es más frecuente en inmunosuprimidos, donde la desnutrición o mala alimentación la pueden favorecer, en el presente caso la paciente respondió favorablemente al Metronidazol 500 mg, que simultáneamente permitió acabar con los otros enteroparásitos asociados.

REFERENCIAS

- 1) Acosta M, Cazorla D. Aislamiento de ooquistes de *Cystoisospora belli* en muestras de líquido pleural de un paciente con SIDA. Saber. 2016; 28(1): 161-64.
- 2) Bracho A. *Isospora belli* y su reclasificación taxonómica hacia *Cystoisospora belli*. Kasmera. 2017. 45(1): 6-7.
- 3) Traviezo L. *Isospora belli* un coccidio importante de diagnosticar. Rev Vzlaná Sal Pub. 2014; 2(1): 45-46.
- 4) Silva H, Fernández D, Hernández G, Failoc V. Infección por *Cystoisospora belli* en pacientes con VIH: análisis de casos con diferente evolución clínica. Rev Chilena Infectol. 2017; 34(4): 347-51.
- 5) Marathe A, Parikh K. Severe diarrhoea due to *Cystoisospora belli* in renal transplant patient on immunosuppressive drugs. Indian J Med Microbiol. 2013; 31(2):185-7.

ANEXOS

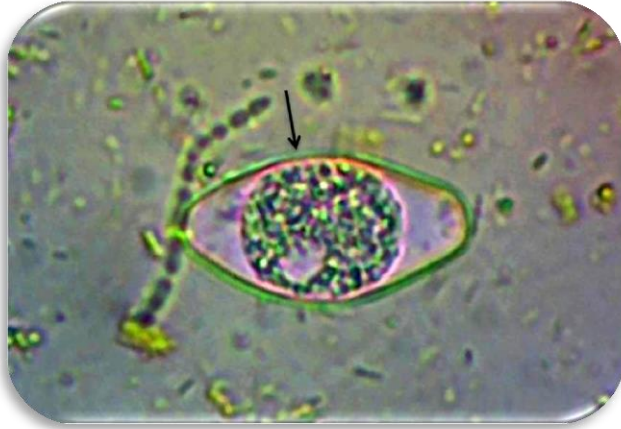


Figura 1. *Cystoisospora belli*, Ooquiste con un Esporoblasto. Objetivo de 40X. Solución Salina.

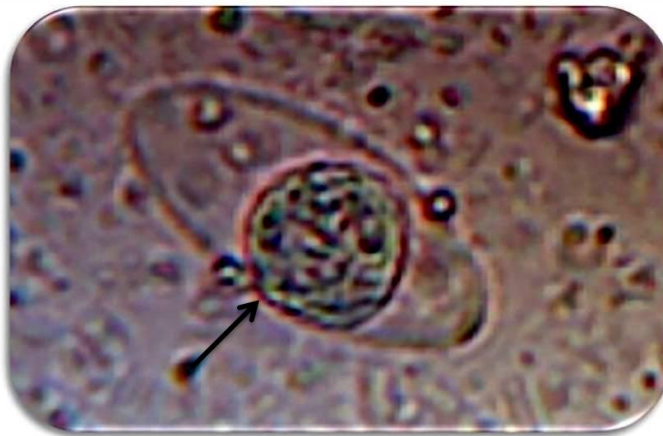

Figura 2. *Cystoisospora belli*, Ooquiste con un Esporoblasto. Objetivo de 40X. Solución Salina.