

## IMAGEN EN MEDICINA

### Enfermedad de Bowen con diferenciación Pagetoide

#### Bowen's disease with Pagetoid differentiation

Andrei Kochubei-Hurtado<sup>1,a</sup>, Nazario Ortiz-Muchotrigo<sup>2,b</sup>

<sup>1</sup>Hospital II Huánuco, Perú

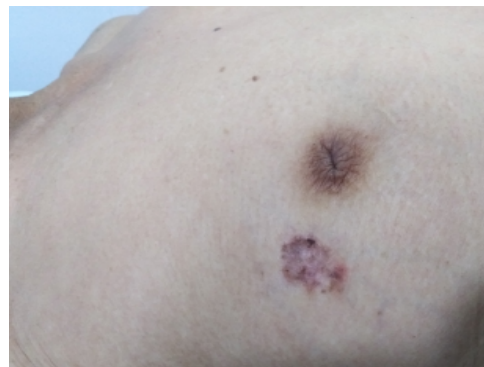
<sup>2</sup>Hospital Santa Rosa Lima, Perú

<sup>a</sup>Dermatólogo, <sup>b</sup>Anatomo Patólogo

Paciente mujer de 77 años de edad, acude al servicio de dermatología por lesión pigmentada en mama derecha de 2 años que crece; niega otras molestias. Al examen preferencial, en piel se evidencia lesión única pigmentada de 2.5 por 1 cm con zonas no estructuradas y leve descamación (Figura 1).

**Figura 1**

*Lesión única pigmentada*



**Citar como:** Kochubei-Hurtado A, Ortiz-Muchotrigo N. Enfermedad de Bowen con diferenciación Pagetoide. Rev. Peru. Investig. Salud. [Internet]; 2022; 6(2): 115-117.  
<https://doi.org/10.35839/repis.6.2.1392>

**Correspondencia a:** Andrei Kochubei: pielyanexos@hotmail.com

**Orcid:** Kochubei-Hurtado A.: <https://orcid.org/0000-0001-6466-3311>  
Ortiz-Muchotrigo N.: <https://orcid.org/0000-0003-4290-3112>

**Conflicto de interés:** El autor no declara algún conflicto de interés.

**Financiamiento:** La investigación fue autofinanciada por el autor.

**Editor:** Kovy Arteaga, UNHEVAL

**Recibido:** 29 de marzo de 2022

**Aprobado:** 10 de abril de 2022

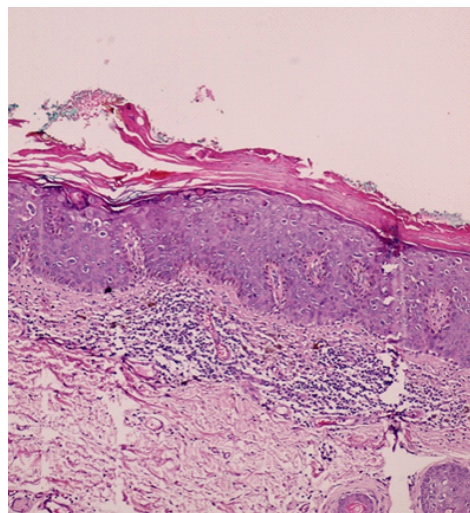
**En línea:** 30 de abril de 2022

**Copyright:** 2616-6097/©2022. Revista Peruana de Investigación en Salud. Este es un artículo Open Access bajo la licencia CC-BY (<https://creativecommons.org/licenses/by/4.0>). Permite copiar y redistribuir el material en cualquier medio o formato. Usted debe dar crédito de manera adecuada, brindar un enlace a la licencia, e indicar si se han realizado cambios.

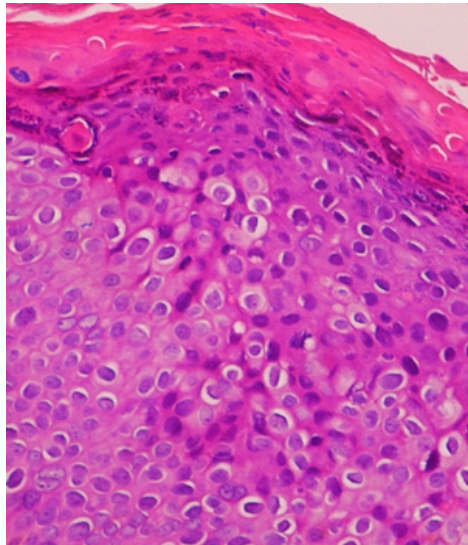
Se realizó biopsia de piel, con el siguiente resultado: Epidermis cubierta con hiperqueratosis, pérdida de la arquitectura, presencia células grandes núcleo hiper cromático intraepitelial, con halo claro perinuclear (Foto 20X). En el detalle de la imagen se aprecia epidermis reemplazado por células neoplásicas, núcleo grado, citoplasma amplio y claro (Foto 40X) (Figura 2 y 3).

**Figura 2**

*Biopsia de piel a aumento 20X*

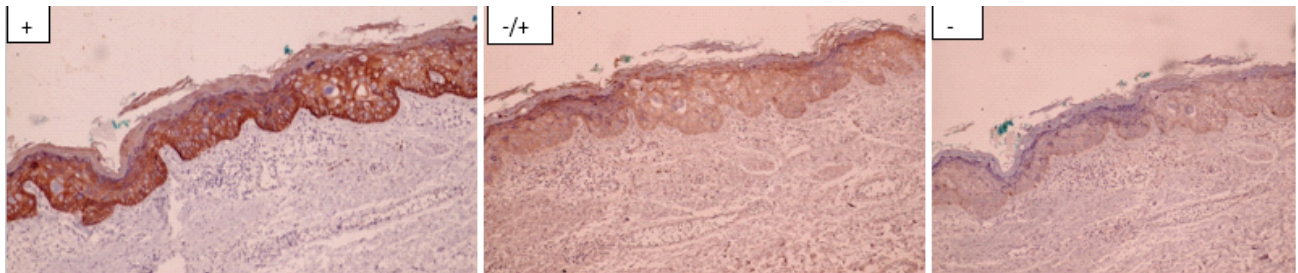


**Figura 3**  
Biopsia de piel a aumento 40X



Con esa histología, podría caber como diagnóstico Enfermedad de Paget extramamario, melanoma pagetoide y enfermedad de Bowen pagetoide. Para diferenciar el caso, se realizó inmunohistoquímica obteniendo lo siguiente: Queratina de alto peso molecular positivo (+); citoqueratina CK7 (-/+) y Melan A negativo (-) (Fotos 20X en ese orden).

**Figura 4**  
Queratina de alto peso molecular positivo (+); citoqueratina CK7 (-/+) y Melan A negativo (-)



La enfermedad de Bowen es un carcinoma de células escamosas intraepidérmico, con potencial invasor; que se presenta con mayor incidencia en mayores de 60 años y en zonas fotoexpuestas<sup>(1)</sup>; siendo descrita por Bowen JT en 1912. La lesión clínica típica es una fina placa eritematosa que puede tener escamas o costas y medir hasta varios centímetros de tamaño; de bordes irregulares con crecimiento lento. Existen variantes verrugosas, erosionadas, nodulares y pigmentadas<sup>(2)</sup>. El tratamiento consiste en extracción quirúrgica como primera opción porque se puede ver los márgenes; en los casos que no se pueda la cirugía existen electrocoagulación, crioterapia, 5-fluoruracilo, imiquimod 5%, láser, radioterapia o terapia fotodinámica<sup>(3)</sup>.

La importancia del artículo radica, en la presentación clínica inusual, al ser una lesión pigmentada y en zona no fotoexpuesta. Además, la variante pagetoide de la enfermedad de bowen se presenta solo en 5% de los casos, siendo necesario para diferencia de otras patologías la inmunohistoquímica, como se realizó en nuestra paciente<sup>(4)</sup>.

Se concluye que el paciente en mención presentó la Enfermedad de Bowen con diferenciación pagetoide, con márgenes quirúrgicos libres.

#### Contribución de los autores

Kochubei-Hurtado Andrei y Ortiz-Muchotrigo Nazario, participaron en todo el proceso de redacción del manuscrito.

#### Criterios éticos

El paciente firmó un consentimiento informado.

## Referencias

1. Aguilar-Neville S, Di Martino-Ortiz B, Rodríguez-Masi M, Bolla de Lezcano L, Ávila M, Escobar-Ortiz E. Enfermedad de Bowen de localización inusual. An. Fac. Cienc. Méd. [Internet]. 2019 [citado el 08 de agosto de 2021]; 52(2):53-58. Disponible en: <http://scielo.iics.una.py/pdf/anales/v52n2/1816-8949-anales-52-02-53.pdf>
2. Rodríguez-Morales J, De-Armas-Ramírez E. Enfermedad de Bowen. Acta Médica del Centro [Internet]. 2013 [citado el 09 de agosto de 2021]; 7(3). Disponible en: <http://www.revactamedicacentro.sld.cu/index.php/amc/article/view/17/252>
3. Victoria-Martínez A, Martínez-Leborans L, Ortiz-Salvador J, Pérez-Ferriols A. Tratamiento de la enfermedad de Bowen con terapia fotodinámica y ventajas de la aplicación secuencial de imiquimod tópico. Actas Dermosifiliogr. 2017; 108(2):e9-e14. doi: 10.1016/j.ad.2016.02.017
4. Di-Martino B, Lezcano L, Moreno T, Boggino H. P63, marcador de diferenciación entre la enfermedad de Bowen pagetoide y la enfermedad de Paget extramamaria. Piel 2015. 30 (7): 462 – 472. doi:10.1016/j.piel.2015.01.012