

Injuria renal aguda secundaria al tratamiento con acetazolamida post facoemulsificación. Un efecto secundario de un fármaco ampliamente utilizado. Reporte de un caso

Acute kidney injury secondary to post-phacoemulsification treatment with acetazolamide. A side effect of a widely used drug. Case report

Luis Carlos López-Romero¹, Fabrizio Poma Saavedra¹, Iris Viejo Boyano¹

RESUMEN

La acetazolamida (ACTZ), es un fármaco que se usa con frecuencia, especialmente en el tratamiento del glaucoma. Reduce la secreción de hidrógeno en el túbulo renal proximal y aumenta la eliminación de bicarbonato y agua. Sus efectos secundarios incluyen náuseas, vómitos, dolor abdominal, desequilibrios electrolíticos. Los casos de injuria renal aguda (IRA) descritos son muy raros.

Se sabe que la ACTZ promueve la eliminación de cristales en los túbulos renales, así como la formación de litiasis renal cuando se usa de forma crónica. Estos efectos se deben al mecanismo de acción sobre el pH urinario y a la excreción del fármaco en un medio ácido urinario.

Aquí describimos un caso raro de lesión renal aguda que requirió diálisis secundaria al uso de dosis bajas de acetazolamida post cirugía de cataratas.

La IRA por cristaluria aguda es una complicación potencialmente grave, y con la descripción de este caso queremos enfatizar la importancia de conocer este raro efecto adverso, ya que un diagnóstico precoz que requiere de una alta sospecha clínica puede evitar complicaciones.

PLABRAS CLAVE: injuria renal aguda; acetazolamida; cristaluria; diálisis renal

ABSTRACT

Acetazolamide (ACTZ) is a drug that is used frequently, especially in

the treatment of glaucoma. It reduces the secretion of hydrogen in the proximal renal tubule and increases the elimination of bicarbonate and water. Its side effects include nausea, vomiting, abdominal pain, electrolyte imbalances. However, the cases of acute kidney injury (AKI) described are very rare.

ACTZ is known to promote the formation of kidney stones due to its effects on urinary pH due to its chronic use, and when excreted in an acidic urinary environment, it can lead to the formation of crystals in the kidney tubules and cause kidney damage. Here we describe a rare case of acute kidney injury that required dialysis secondary to the use of low-dose acetazolamide after cataract surgery.

AKI due to acute crystalluria is a potentially severe complication. With the description of this case, we want to emphasize the importance of knowing this rare adverse effect since an early diagnosis that requires high clinical suspicion can avoid complications.

KEYWORDS: acute kidney injury; acetazolamide; crystalluria; renal dialysis

INTRODUCCIÓN

La acetazolamida (ACTZ) es un inhibidor reversible de la anhidrasa carbónica que reduce la secreción de hidrógeno en el túbulo renal proximal y aumenta la eliminación de bicarbonato, sodio, potasio y agua, lo

*Servicio de Nefrología,
Hospital Universitari i
Politécnic La Fe, Valencia,
España*

Correspondencia:
Luis Carlos López-Romero
luiscarloslopezromero@
gmail.com

Financiamiento:
Ninguno.

Conflicto de intereses:
Ninguno que declarar.

Recibido: 22-02-2022
Aceptado: 23-03-2022

que le permite actuar como diurético y alcalinizar la orina. Este fármaco es también utilizado como anticonvulsivo ya que actúa en el sistema nervioso central retrasando la descarga anómala y excesiva de las neuronas, produce disminución del humor acuoso y la presión intraocular en el glaucoma y se utiliza como profilaxis contra el mal de altura.⁽¹⁾

Los eventos adversos de ACTZ incluyen náuseas, vómitos, dolor abdominal y, con menos frecuencia, desequilibrios electrolíticos. Además, Debido a que se excreta de forma inalterada en la orina, la presencia de dicho fármaco en un medio urinario ácido puede dar lugar a la formación de cristales en los túbulos renales que generalmente resuelven con su suspensión. También se conoce que el uso crónico de este fármaco puede facilitar la formación de cálculos renales debido a los cambios que se producen en el PH urinario.⁽²⁾

A continuación, se describe el caso de un paciente que presenta una injuria renal aguda (IRA) grave que requirió hemodiálisis tras utilizar una dosis baja de ACTZ en el posoperatorio de una cirugía de cataratas.

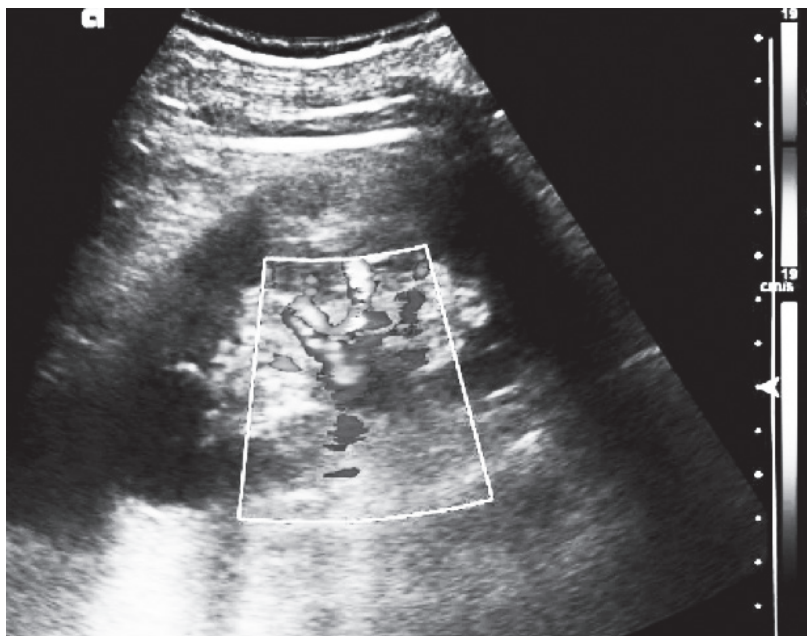
REPORTE DE CASO

Paciente de 76 años que acude al servicio de urgencias por dolor lumbar bilateral y anuria de

24 horas de evolución. El día anterior fue sometido a una cirugía por cataratas (facoemulsificación) y recibió tratamiento con analgesia (paracetamol) y acetazolamida 250 mg tres veces al día. El paciente no tenía ningún antecedente médico relevante, no recibía tratamiento crónico de forma habitual ni presentaba antecedentes de uso de antiinflamatorios no esteroideos. Al examen físico, la presión arterial era de 135/70 mmHg, apirético y una frecuencia cardiaca de 75 lpm. La exploración cardiopulmonar era normal, no presentaba signos evidentes de deshidratación cutáneo-mucosa ni edema en miembros inferiores. No refería ninguna sintomatología digestiva, respiratoria ni urinaria. Las pruebas de laboratorio revelaron una injuria renal aguda con creatinina de 4,5 mg/dl, urea de 67 mg/dl, leucocitosis leve, ligera elevación de la PCR, hiperfosfatemia e hiperpotasemia moderada y acidosis metabólica con anión gap elevado. En el análisis de orina se evidenció hematuria microscópica y leucocitos sin eosinófilos.

En la ecografía abdominal se evidenció una vejiga vacía confirmada por cateterismo vesical y ambos riñones de tamaño y ecoestructura normal, con buena diferenciación córtico-medular, sin dilatación de la vía excretora y flujo Doppler venoarterial con curvas estándar. (Figura 1)

Figura 1. Riñón de tamaño y ecoestructura normal, con buena diferenciación córtico-medular, sin dilatación de la vía excretora y flujo Doppler venoarterial sin hallazgos patológicos



Con todos estos resultados el paciente fue ingresado en el Servicio de Nefrología donde

se inició fluidoterapia con solución isotónica intravenosa, pero a las 24 horas del ingreso

hospitalario el paciente permaneció en anuria, aumentando rápidamente los valores de creatinina sérica (7,13 mg/ dl) y empeorando los parámetros electrolíticos por lo que se requirió la colocación de un catéter temporal y se inició de terapia renal sustitutiva (un total de dos sesiones de hemodiálisis).

Se realizaron pruebas adicionales que incluyeron anticuerpo antinuclear negativo, anticuerpo anticitoplasma de neutrófilos negativos y niveles normales de complemento. Los urocultivos, hemocultivos y las pruebas serológicas para hepatitis B y C, VIH fueron negativas.

Se realizó el diagnóstico de IRA secundaria a cristaluria inducida por acetazolamida. Se programó la realización de biopsia renal; sin embargo, a las 48 horas del inicio de la terapia renal sustitutiva, el paciente presentó una clara mejoría de la función renal con recuperación del ritmo de diuresis, por lo que el paciente fue dado de alta a su domicilio con función renal dentro de los parámetros de normalidad.

DISCUSIÓN

Describimos un caso raro de injuria renal aguda secundaria al uso de Acetazolamida que requirió terapia renal sustitutiva mediante hemodiálisis. Nuestro paciente fue tratado con dosis bajas de ACTZ durante un período muy corto; sin embargo, la lesión renal y los desequilibrios electrolíticos fueron importantes.

ACTZ, un derivado de la sulfonamida es un fármaco de uso muy frecuente, especialmente en el glaucoma, ya que inhibe las enzimas de los procesos ciliares y reduce la secreción de humor acuoso y la presión intraocular. Tiene otras indicaciones como tratamiento adyuvante en la epilepsia, edema, mal de altura e hipertensión intracraneal idiopática.⁽³⁾

La IRA por ACTZ tiene dos tipos de mecanismos propuestos, el primero y el más frecuente, debido a la formación de litiasis renal causada por sus efectos sobre el PH urinario. Realizando una revisión de la literatura, se describen varios reportes de casos de pacientes que desarrollan cálculos renales de fosfato cálcico aparentemente inducidos por el uso crónico de ACTZ,⁽⁴⁾ sin embargo, en nuestro caso, no encontramos ningún dato que sugiera esta posibilidad.

El segundo mecanismo de IRA se debe a la precipitación de cristales intra-tubulares.⁽⁵⁾ En 1956, Glushien *et al.* realizó el primer reporte de daño renal encontrando cristales de sulfonamida

en los túbulos renales en una autopsia en un paciente con enfermedad de Hodgkin tratado con ACTZ como diurético.⁽⁶⁾ Más de 30 años después, un reporte de caso descrito por Rosset *et al.* en 1989, evidenció daño tubular, depósitos de cristales y depósitos de proteína de Tamm-Horsfall en el espacio de Bowman en una biopsia renal realizada a un paciente con IRA y anuria tras el uso de acetazolamida.⁽⁷⁾ El hecho de que este sea el único caso confirmado con una biopsia renal demuestra que identificar estos cristales en el tejido renal es un verdadero desafío diagnóstico y por ello, es fundamental tener en cuenta la sospecha clínica y el tiempo de exposición al fármaco, para poder diferenciar la cristaluria de sulfonamida tras una exposición aguda a ACTZ, de la exposición crónica que puede desencadenar la formación de cristales de fosfato cálcico e IRA secundaria a ella.

En 2014, Neyra *et al.* describen un caso de IRA anúrica inducida por el uso de ACTZ como profilaxis del mal de montaña, que requirió soporte con hemodiálisis. Este caso clínico destaca el riesgo de este evento renal adverso en individuos previamente sanos y a dosis bajas.⁽⁸⁾

Los casos de IRA secundaria al uso de ACTZ tienen diversas formas de presentación, pero la mayoría de ellas se presentan como un dolor lumbar tipo cólico y anuria sin evidenciar signos de obstrucción ureteral. Hasta el momento, no se ha establecido una relación clara entre la dosis y el momento de presentación de la IRA ya que se han descrito casos con dosis muy bajas como profilaxis del mal de montaña,⁽⁸⁾ y también casos de IRA tras solo dos dosis de ACTZ en un paciente tratado por alcalosis metabólica durante su estancia en la unidad de críticos.⁽⁹⁾ A pesar de todo esto, en la mayoría de los casos, la recuperación renal se produce en los primeros días después de la interrupción de ACTZ y el tratamiento agresivo con fluidos intravenosos. Los casos graves que requieren diálisis como terapia de reemplazo son casi anecdóticos.

La IRA por cristaluria aguda es una complicación potencialmente grave y que requiere un alto índice de sospecha para llegar al diagnóstico. Con este caso clínico queremos enfatizar la importancia de conocer este raro efecto adverso de un fármaco ampliamente utilizado en otras áreas de la medicina como la oftalmología, y sugerimos que se informe a los pacientes sobre las diferentes señales de alerta, ya que la detección y el tratamiento temprano

pueden evitar complicaciones importantes.

Consentimiento informado: El presente trabajo cuenta con el consentimiento informado del sujeto de análisis. Siguiendo la normativa del Comité de Ética de la nuestra institución, los reportes de caso no requieren aprobación por parte de dicho comité.

BIBLIOGRAFÍA

- 1) Mincione F, Scozzafava A, Supuran CT. The development of topically acting carbonic anhydrase inhibitors as antiglaucoma agents. *Curr Pharm Des.* 2008;14(7):649-54.
- 2) Farzam K, Abdullah M. Acetazolamide. 2020 Nov 27. In: *StatPearls*. Treasure Island (FL): StatPearls Publishing; 2020.
- 3) Van Berkel MA, Elefritz JL. Evaluating off-label uses of acetazolamide. *Am J Health Syst Pharm.* 2018;75(8):524-31.
- 4) Howlett SA. Renal failure associated with acetazolamide therapy for glaucoma. *South Med J.* 1975;68:504-506.
- 5) Higenbottam T, Ogg CS, Saxton HM. Acute renal failure from the use of acetazolamide (Diamox). *Postgrad Med J.* 1978;54:127-128.
- 6) Glushien AS, Fisher ER. Renal lesions of sulfonamide type after treatment with acetazolamide (diamox). *J Am Med Assoc.* 1956;160:204-206.
- 7) Rossert, J, Rondeau, E, Jondeau, G. Tamm-Horsfall protein accumulation in glomeruli during acetazolamide-induced acute renal failure. *Am J Nephrol.* 1989;9:56-57.
- 8) Neyra JA, Alvarez-Maza JC, Novak JE. Anuric acute kidney injury induced by acute mountain sickness prophylaxis with acetazolamide. *J Investig Med High-Impact Case Rep.* 2014;2(2):2324709614530559.
- 9) Lawson C, Morris L, Wilson V, et al. Hemorrhagic anuria with acute kidney injury after a single dose of acetazolamide: A case study of a rare side effect. *Cureus.* 2020;12(8):e10107.