



Carcinoma primario peritoneal sincrónico con tumor de músculo liso de potencial maligno incierto: reporte de caso

Synchronic peritoneal primary carcinoma with smooth muscle tumor of uncertain malignant potential (stump): a case report

Alex Solano^{1,a} , Diana Silva^{1,a} , Milagros Abad-Licham , Pedro Hernández^{3,c} ,
 Jorge Huamanchumo^{4,d} , Juan Astigueta^{1,3,c} 

Filiación y grado académico

- ¹ Universidad Privada Antenor Orrego, Trujillo, Perú.
- ² Departamento de Patología Oncológica. Instituto Regional de Enfermedades Neoplásicas Norte, Trujillo, Perú.
- ³ Departamento de Cirugía Oncológica. Instituto Regional de Enfermedades Neoplásicas Norte, Trujillo, Perú.
- ⁴ Departamento de Medicina Oncológica. Instituto Regional de Enfermedades Neoplásicas Norte, Trujillo, Perú.
- ^a Médico cirujano.
- ^b Patólogo oncólogo.
- ^c Cirujano oncólogo.
- ^d Oncólogo clínico.

Contribución de los autores

Alex Solano y Diana Silva desarrollaron el caso clínico y la investigación preliminar en conjunto con Milagros Abad-Licham, quien además realizó y revisó el estudio histológico.

Pedro Hernández, Jorge Huamanchumo y Juan Astigueta completaron la revisión bibliográfica relacionada a los aspectos clínicos, de diagnóstico y tratamiento. Finalmente, todos participaron en la discusión, elaboración y revisión final del artículo.

Fuentes de financiamiento

La investigación fue realizada con recursos propios.

Conflictos de interés

Los autores declaran no tener conflictos de interés.

Recibido: 03-01-2022

Aceptado: 04-02-2022

Publicado en línea: 15-02-2022

Citar como

Solano A, Silva D, Abad-Licham M, Hernández P, Huamanchumo J, Astigueta J. Carcinoma primario peritoneal sincrónico con tumor de músculo liso de potencial maligno incierto: reporte de caso Rev Peru Cienc Salud. 2022; 4(1): 39-43. doi: <https://doi.org/10.37711/rpcs.2022.4.1.363>

Correspondencia

Milagros Abad Licham
 Dirección: Panamericana Norte km 558, Trujillo, Perú. CP. 13008
 Cel.: +51986 501 068
 Email: milagrosabadlicham@gmail.com

RESUMEN

El carcinoma seroso primario peritoneal (CSP) es una neoplasia maligna, agresiva e infrecuente que suele diagnosticarse de manera incidental, luego de haber excluido un primario ovárico. Otra rara entidad es el tumor del músculo liso uterino de potencial maligno incierto (STUMP), que es una patología límite entre leiomiomas y leiomyosarcomas. Su sincronismo no ha sido reportado en la literatura. Presentamos el caso de una mujer de 50 años, con tiempo de enfermedad de doce meses, caracterizado por distensión abdominal progresiva, dolor, pérdida de peso y edema en miembros inferiores. La paciente fue intervenida quirúrgicamente por tumor uterino, a descartar sarcoma, encontrándose además de la neoplasia ginecológica lesiones sólidas peritoneales. El diagnóstico histológico fue STUMP sincrónico con CSP. La evolución fue desfavorable, falleciendo tres semanas después de la cirugía. En la literatura no encontramos casos de coexistencia de estas patologías, por lo que nuestro hallazgo representa un aporte en la oncología ginecológica.

Palabras clave: carcinoma; peritoneo; musculo liso; útero; sincronismo. (Fuente: DeCS - BIREME).

ABSTRACT

Primary peritoneal serous carcinoma (PSC) is a rare, aggressive, malignant neoplasm that is usually diagnosed incidentally, after having excluded an ovarian primary. Another rare entity is uterine smooth muscle tumor of uncertain malignant potential (STUMP), which is a borderline pathology between leiomyomas and leiomyosarcomas. Its synchronism has not been reported in the literature. We present the case of a 50-year-old woman with a twelve-month illness characterized by progressive abdominal distention, pain, weight loss, and edema in the lower limbs. The patient underwent surgery for a uterine tumor, to rule out sarcoma, finding, in addition to the gynecological neoplasia, solid peritoneal lesions. The histological diagnosis was STUMP synchronous with CSP. The evolution was unfavorable, dying three weeks after surgery. In the literature we don't find cases of coexistence of these pathologies, so our finding represents a contribution in gynecological oncology.

Keywords: carcinoma, peritoneum, smooth muscle, uterus, synchronism (Source: MeSH - NLM).



INTRODUCCIÓN

Durante los últimos años se ha observado un incremento en los casos de cáncer sincrónico en el mundo. Las posibles explicaciones incluyen la mayor esperanza de vida de la población, mejora en los métodos diagnósticos y los tratamientos oncológicos avanzados. A pesar de lo dicho, el cáncer sincrónico supone un hallazgo poco común en la ginecología oncológica, representando no más del 6 % de los casos, siendo la compuesta por neoplasias de ovario y endometrio la asociación más común ⁽¹⁾. El caso que presentamos es inusual no solo por el sincronismo de dos neoplasias, sino porque tanto el carcinoma seroso primario peritoneal (CSP) como el tumor de músculo liso de potencial maligno incierto (STUMP) son entidades por sí solas infrecuentes, con escasas publicaciones.

Las neoplasias peritoneales se pueden clasificar según el sitio de origen como primarias o secundarias, las primarias son raras y dentro de ellas se encuentra el CSP, cuya incidencia es aproximadamente de 6,78 casos por cada 1 000 000 de personas en Estados Unidos; sin embargo, se desconoce la tasa de incidencia mundial ^(1,2). Este es un tumor epitelial maligno, histológicamente indistinguible del carcinoma seroso de ovario o del mesotelioma peritoneal (3-5), que afecta principalmente a mujeres añosas ⁽³⁾ y se presenta como "carcinomatosis peritoneal", siendo el diagnóstico incidental en la laparotomía exploratoria por otras causas, encontrando generalmente enfermedad avanzada ^(2,6,7).

Por otro lado, el STUMP se presenta en el 0,01 % en pacientes histerectomizadas por sospecha de leiomioma. Comprende un amplio grupo de neoplasias uterinas que no cumplen los criterios histológicos para catalogarlo como leiomioma o leiomiosarcoma ⁽⁷⁻⁹⁾, y se cree que es un estadio de transición entre ambas ^(8,10). El promedio de edad al diagnóstico es de 43 años. Los síntomas son inespecíficos e incluyen sangrado uterino anormal, masa pélvica, dismenorrea, infertilidad y anemia ^(8,9,13); y tiene una tasa de recurrencia a cinco años de 6,7 a 11 % ^(11,12).

Reportamos un caso de sincronismo de CSP y STUMP, no habiendo encontrado ninguna publicación similar en la revisión bibliográfica. Es importante conocerla y considerarla en el diagnóstico diferencial oncológico.

Presentación del caso clínico

Mujer de 50 años, natural y procedente de Chimbote, sin antecedentes patológicos personales de importancia y antecedente familiar de hermana con cáncer de mama. Ingresa al Instituto Regional de Enfermedades Neoplásicas Norte con un tiempo de enfermedad de doce meses

caracterizado por dolor y distensión abdominal asociada progresivamente a polaquiuria, pérdida de peso, náuseas, vómitos, hiporexia y edema en miembros inferiores.

Los estudios de imágenes de abdomen y pelvis (tomografía y resonancia) mostraron útero incrementado de volumen con múltiples lesiones miomatosas intramurales que se extendían a submucosa y subserosa y presentaban signos de degeneración, además, líquido libre en cavidad y una formación tumoral multiquística de 45 x 38 cm que impresionaba depender del anexo derecho. Los marcadores tumorales fueron: CA 125: 101,52 U/ml (valor referencial: < 35 U/ml); CA 19-9: 2,5 U/ml (< 37 U/ml); CEA: 7 ng/ml (< 5 ng/ml) y CA 15-3: 12,3 U/ml (< 31 U/ml). Al examen físico, la paciente estaba en mal estado general, adelgazada, con disnea y ascitis que dificultó la evaluación abdominal y pélvica. Se realizó paracentesis, obteniéndose cinco litros de líquido cetrino, cuyo estudio citológico fue negativo para neoplasia maligna.

Dos días después de su ingreso se realizó laparotomía exploradora (LE) con resección de tumor abdominopélvico en bloque con útero, anexos y omento. En cavidad se encontró abundante líquido ascítico sanguinolento y una gran tumoración dependiente de útero, con ovarios normales y presencia de múltiples nódulos en peritoneo pélvico, peritoneo parietal, epiplón, mesenterio, meso sigmoides, fondo de saco de Douglas y vejiga, además de adenopatías para aórticas de hasta 2 cm.

Al evaluar los hallazgos y con la sospecha clínica de neoplasia maligna, se decidió realizar laparotomía exploradora más estudio intraoperatorio (EI) del tumor uterino más grande y aparentemente relevante para el diagnóstico. El informe del EI fue neoplasia de músculo liso sin definir malignidad. En el laboratorio, el estudio macroscópico identificó formación tumoral dependiente de fondo uterino de 45 x 40 cm de color pardo blanquecino con áreas necróticas. En el cuerpo uterino a nivel intramural y submucoso se identificaron numerosos nódulos blanquecinos arremolinados que median entre 1,7 y 5,0 cm de diámetro. Los anexos derecho e izquierdo presentaban ovarios y trompas uterinas sin alteraciones macroscópicas significativas. Además, se recibió muestras de peritoneo, epiplón y mesenterio de color amarillento, aspecto adiposo, con nódulos blanquecinos sólidos de aspecto tumoral.

El diagnóstico histológico final fue: 1) en útero, tumor de músculo liso de potencial maligno incierto (STUMP) y leiomiomas uterinos múltiples; 2) nódulos peritoneales con carcinoma de patrón seroso papilar

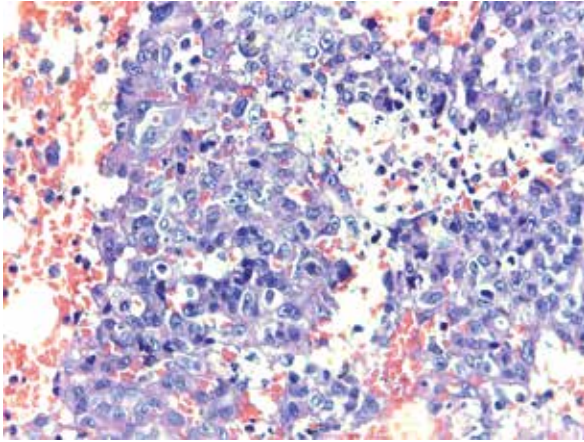


Figura 1. Corte histológico del tumor de epiplón en el que se observa tejido adiposo infiltrado por carcinoma poco diferenciado con áreas patrón seroso papilar y otras sólidas, de alto grado nuclear (hematoxilina-eosina 40x)

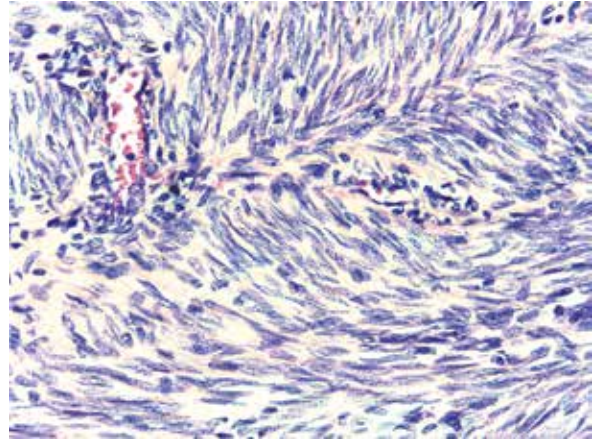


Figura 2. Corte histológico del tumor uterino en el que se observa marcada proliferación fusocelular dependiente del musculo liso, con atipia moderada y leve hiperchromasia (hematoxilina-eosina 40x)

con áreas sólidas poco diferenciadas consistentes con primario peritoneal (ver Figuras 1 y 2). Microscópicamente los ovarios tampoco mostraban alteraciones.

La paciente fue dada de alta a los cuatro días de operada. En la segunda semana del postoperatorio presenta infección de sitio quirúrgico, siendo evaluada en otro establecimiento de salud perteneciente a otra región (lugar de procedencia de la paciente); habiendo recibido manejo antibiótico parenteral y curaciones; posteriormente acude a nuestra institución en la tercera semana ingresando por emergencia con inestabilidad hemodinámica y con signos de sepsis-shock séptico. Al examen de abdomen presenta dehiscencia de sitio quirúrgico en tercio superior y salida de líquido ascítico turbio. La paciente presenta disfunción multiorgánica y fallece 3 días después de laparotomía.

DISCUSIÓN

El CSP es una patología maligna infrecuente, predominante en el sexo femenino, asociada una evolución desfavorable y pobre expectativa de vida. Sus principales diagnósticos diferenciales son el carcinoma seroso de ovario y el mesotelioma peritoneal, siendo este último inusual en la mujer^(4,14). El riesgo de esta neoplasia maligna se incrementa de 1,3 a 20 % en los pacientes con antecedente de mutación en los genes BRCA1, BRCA2 y PALB2 (con BRCA1 y 2 negativos) asociados a cáncer hereditario de ovario y mama^(15,16).

Su diagnóstico —como en nuestro caso—, por lo general es incidental, después de una intervención quirúrgica y con confirmación histológica, en el que se excluye otras causas que pudieran afectar secundariamente al peritoneo⁽¹⁴⁾. Su asociación con

neoplasias ginecológicas es muy inusual, no habiendo encontrado en la literatura revisada sincronismo con neoplasias dependientes del músculo liso, ya sean estas benignas o malignas. Estas neoplasias uterinas son relativamente frecuentes, sin embargo, una variante descrita hace casi medio siglo, pero recién aceptada en los últimos años por la Organización Mundial de la Salud es el STUMP, considerado una entidad límite entre leiomioma y leiomiocarcinoma. Aunque tienen mejor pronóstico comparado con los sarcomas, su potencial biológico es incierto, debido a la posible diseminación linfática y hematogena del tumor⁽¹³⁾. Su diagnóstico histológico se basa en criterios que incluyen: 1) necrosis tumoral; 2) atipia difusa o multifocal y c) número de mitosis por 10 campos de alto poder. Otros parámetros a considerar son invasión del miometrio, figuras mitóticas atípicas y compromiso vascular^(9,17).

Generalmente, en el preoperatorio se diagnostican como leiomiomas uterinos, no pudiendo predecirse el comportamiento, recomendándose un seguimiento periódico para detectar a tiempo la progresión⁽¹⁷⁾.

En el presente caso no existió la sospecha clínica de STUMP; por el contrario, la masa tumoral, que impresionaba depender del ovario, actuó en el intraoperatorio como distractor de la neoplasia, más agresiva y responsable del compromiso sistémico de la paciente, que era el CSP, diagnosticado en el estudio histológico definitivo. En el resultado final se comprobó la existencia sincrónica de dos neoplasias de comportamiento clínico, manejo y pronóstico diferente: CSP y STUMP.

En la revisión de la literatura realizada en Pubmed, Science Direct y Biblioteca Virtual de Salud, no se

encontró un sincronismo como el que presentamos, constituyendo el primer caso de estas características. Sólo existen publicaciones de sincronismo entre una de estas neoplasias de forma independiente con otra patología, como el caso de una mujer de 52 años con aumento de circunferencia abdominal, dolor abdominal y edema en miembros inferiores, cuyo diagnóstico fue neoplasia mucinosa apendicular de grado bajo sincrónica con CSP de bajo grado⁽¹⁸⁾. Otro reporte, es el de una paciente de 59 años que presentó dolor abdominal, fatiga, fiebre, pérdida de peso y obstrucción intestinal; siendo diagnosticada como tuberculosis peritoneal sincrónica con CSP⁽¹⁹⁾. Ambos casos con clínica similar al presentado en este reporte. En relación con el STUMP, la literatura reporta sincronismo con leiomiomas uterinos benignos, presentes en nuestro caso, no encontrando evidencia publicada sobre otra asociación^(8,20).

De acuerdo a la búsqueda bibliográfica realizada, reportamos el primer caso de sincronismo de CSP y STUMP, dos neoplasias ginecológicas infrecuentes, de comportamiento clínico distinto, una agresiva y la otra incierta, que deben tenerse en consideración en el diagnóstico diferencial de las neoplasias ginecológicas.

CONCLUSIÓN

El CSP es una neoplasia rara, agresiva, que se diagnostica de manera incidental en la etapa de carcinomatosis peritoneal. Puede asociarse a otras neoplasias, que incluso confunden el diagnóstico. En el presente reporte, el sincronismo fue con STUMP, una entidad infrecuente, que actuó como distractor del diagnóstico principal. Reportamos el primer caso de sincronismo de estas patologías, que deben tenerse en cuenta en el diagnóstico diferencial en tumores ginecológicos.

REFERENCIAS

- Castro B, Ortega SI, Santiago J, Hernández A. Cáncer sincrónico: neoplasias ginecológicas concurrentes de cuello, ovario y trompa. Caso clínico. *Rev. Chil. Obst Ginecol* 2011; 76(6): 417-419
- Yun W-S, Bae J-M. Primary peritoneal serous carcinoma, an extremely rare malignancy: A case report and review of the literature. *Oncol Lett.* [Internet]. 2016 [Consultado 2021 May 15]; 11(6): 4063-5. DOI:10.3892/ol.2016.4525
- Li X., Yang Q., Chen M, Yang C, Gu J, Dong Q, et al. Differences between primary peritoneal serous carcinoma and advanced serous ovarian carcinoma: a study based on the SEER database. *J Ovarian Res.* [Internet]. 2021 Feb 27 [Consultado 2021 May 15]; 14(1):40. DOI: 10.1186/s13048-021-00788-y
- Kim JW, Lee HS, Shin KS, Gam YH, Baik KD. Primary peritoneal serous papillary carcinoma presenting as a large mesenteric mass mistaken for ovarian cancer: a case of primary peritoneal carcinoma. *Obstet Gynecol Sci.* [Internet]. 2015 [Consultado 2021 May 15]; 58(3): 246-50. DOI: 10.5468/ogs.2015.58.3.246
- Chao K-C, Chen Y-J, Juang C-M, Lau H-Y, Wen K-C, Sung P-L, et al. Prognosis for advanced-stage primary peritoneal serous papillary carcinoma and serous ovarian cancer in Taiwan. *Taiwan J Obstet Gynecol.* 2013; 52(1): 81-4. DOI: 10.1016/j.tjog.2012.10.003
- Val-Bernal J-F, Mayorga M, Val D, Garijo M-F. Low-grade serous primary peritoneal carcinoma incidentally found in a hernia sac. *Pathol - Res Pract.* 2015; 211(7): 550-5. DOI: 10.1016/j.prp.2015.04.001
- Nasser S, Arsenic R, Lohneis P, Kosian P, Sehoul J. A case of primary peritoneal carcinoma: evidence for a precursor in the fallopian tube. *Anticancer Res.* [Internet]. 2014 [Consultado 2021 May 15]; 34(1): 407-12. Disponible en: <https://pubmed.ncbi.nlm.nih.gov/24403495/>. Fecha de consulta 30/06/20.
- Hughes L, Roex A, Parange A. STUMP, a surprise finding in a large fibroid uterus in a 20-year-old woman. *Int J Womens Health.* [Internet]. 2018 [Consultado 2021 May 15]; 10: 211-4. DOI: 10.2147/IJWH.S153838
- White MP, Rahimi S, Garely A, Buhl A, Dean RM. Uterine Smooth Muscle Tumors of Uncertain Malignant Potential (STUMP): Review of Pathophysiology, Classification, Diagnosis, Treatment, and Surveillance. *J Healthc Commun.* [Internet]. 2017 [Consultado 2021 May 15]; 2: 40. DOI: 10.4172/2472-1654.100080
- Basaran D, Usbutun A, Salman MC, Narin MA, Boyraz G, Turkmen O, et al. The Clinicopathological Study of 21 Cases With Uterine Smooth Muscle Tumors of Uncertain Malignant Potential: Centralized Review Can Purify the Diagnosis. *Int J Gynecol Cancer Off J Int Gynecol Cancer Soc.* [Internet]. 2018 [Consultado 2021 May 15]; 28(2): 233-40. DOI: 10.1097/IGC.0000000000001178
- Dall'Asta A, Gizzo S, Musaro A, Quaranta M, Noventa M, Migliavacca C, et al. Uterine smooth muscle tumors of uncertain malignant potential (STUMP): pathology, follow-up and recurrence. *Int J Clin Exp Pathol.* [Internet]. 2014 [Consultado 2021 Jun 10]; 7(11): 8136-42. Disponible en: <https://www.ncbi.nlm.nih.gov/pmc/articles/PMC4270570/>
- Manxhuka-Kerliu S, Kerliu-Saliu I, Sahatciu-Meka V, Kerliu L, Shahini L. Atypical uterine leiomyoma: a case report and review of the literature. *J Med Case Reports.* [Internet]. 2016 [Consultado 2021 Jun 10]; 10: 22. DOI: 10.1186/s13256-016-0800-3
- Devereaux KA, Schoolmeester JK. Smooth Muscle Tumors of the Female Genital Tract. *Surg Pathol Clin.* [Internet]. 2019 [Consultado 2021 Jun 10]; 12(2): 397-455. DOI: 10.1016/j.path.2019.02.004
- Pounds R, Kehoe S. When is it safe to omit surgery in primary peritoneal cancer with small volume disease? *Curr Oncol Rep.* [Internet]. 2015 [Consultado 2021 Jun 10]; 17(8): 36. DOI: 10.1007/s11912-015-0463-z
- Togo-Peraza JM, Gómez-Pinto JI, Togo-Osuna LR, Montoya-Romero JJ. Carcinoma de peritoneo. Reporte de un caso y revisión de la bibliografía. *Ginecol Obstet Mex.* [Internet]. 2014 [Consultado 2021 Jun 10]; 82: 344-9. <https://www.medigraphic.com/pdfs/ginobsmex/gom-2014/gom145h.pdf>
- Kahn R, Garcia-Soto A, Silva-Smith R, Pinto A, George SH. Primary Peritoneal Carcinoma in a BRCA1/2-negative, PALB2-positive patient. *Gynecol Oncol Rep.* [Internet].

- 2016 [Consultado 2021 Jun 10]; 17: 93-5. DOI: 10.1016/j.gore.2016.08.001
17. Bacanakgil BH, Deveci M, Karabuk E, Soyman Z. Uterine Smooth Muscle Tumor of Uncertain Malignant Potential: Clinicopathologic-Sonographic Characteristics, Follow-Up and Recurrence. *World J Oncol*. [Internet]. 2017 [Consultado 2021 Jun 10]; 8(3): 76-80. DOI: 10.14740/wjon1031w
18. Sekulic M, Pichler Sekulic S, Movahedi-Lankarani S. Synchronous Low-grade Appendiceal Mucinous Neoplasm and Primary Peritoneal Low-grade Serous Carcinoma: A First Description of These 2 Neoplasms Presenting Together as Suspected Peritoneal Carcinomatosis. *Int J Gynecol Pathol Off J Int Soc Gynecol Pathol*. [Internet]. 2017 [Consultado 2021 Jun 10]; 36(5): 459-65. DOI: 10.1097/PGP.0000000000000335
19. Hou X-Q, Cui H-H, Jin X. Coexistence of tuberculous peritonitis and primary papillary serous carcinoma of the peritoneum: a case report and review of the literature. *World J Gastroenterol* [Internet]. 2009 [Consultado 2021 Jun 10]; 15(6): 761-3. DOI: 10.3748/wjg.15.761
20. Saoud M, Benchiba I, Mamouni N, Errarhay S, Bouchikhi C, Banani A. Uterine fibroid associated with smooth muscle tumor of uncertain malignant potential (STUMP): about a case. *The Pan African medical journal* [Internet]. 2018 [Consultado 2021 Jun 10]; 31: 151. DOI:10.11604/pamj.2018.31.151.14135