



REVISTA ODONTOLOGÍA

Aumento de corona clínica por planificación guiada

Clinical crown argumentation by guided planning

Lenin Proaño^a | Jeimy Reyes^b | Daniela Camacho^c | Marco Medida^d

^a iD Universidad Federal de Santa Catarina, Brasil

^b iD Universidad Central del Ecuador, Ecuador

^c iD Universidad Central del Ecuador, Ecuador

^d iD Universidad Central del Ecuador, Ecuador

HISTORIAL DEL ARTÍCULO

Recepción: 15-02-2022

Aceptación: 01-04-2022

PALABRAS CLAVE

Sonrisa gingival, gingivectomía, osteotomía, osteoplastia, guía quirúrgica, estética periodontal.

KEY WORDS

Gummy smile, gingivectomy, osteotomy, osteoplasty, surgical guidance, periodontal esthetics.

RESUMEN Mostrar la metodología para confección de guías quirúrgicas y su eficacia en procedimientos estéticos periodontales. En este artículo se discute un caso clínico de sonrisa gingival provocada por una erupción pasiva alterada en la que se realizó una gingivectomía, osteotomía y osteoplastia mediante el uso de una guía quirúrgica, basados en exámenes complementarios que incluyen tomografías y modelos digitales, los cuales incrementan la previsibilidad de los procedimientos quirúrgicos, gracias a que aportan información valiosa, como medidas exactas, que permiten respetar las distancias biológicas para buscar la estabilidad a largo plazo. Se pudo evidenciar la estabilidad de los tejidos en los controles posoperatorios de quince días y seis meses. El uso de guías quirúrgicas aumenta la previsibilidad de los procedimientos quirúrgicos periodontales y brinda mayor seguridad para su ejecución. Son herramientas importantes y forman parte de una buena planificación.

ABSTRACT Show the technique for surgical guide's fabrication and their effectiveness in periodontal esthetic procedures. In this paper being discussed a case of a gummy smile caused by an altered passive eruption, where a gingivectomy, osteotomy and osteoplasty were performed using a surgical guide based in complementary exams, including tomography and digital models, that increase the predictability of the surgical procedure to contribute with information like exact measurements that allow respecting the biological distances in order to seek long-term stability. The stability of the tissues was evidenced in postoperative controls after 15 days and 6 months. Surgery guides increase the predictability of periodontal procedures the provide superlative security for their execution. Guides are important tools and make part of a good planification.

INTRODUCCIÓN

La demanda estética en odontología es alta y se ha convertido en una de las prioridades en todas las áreas de trabajo. La armonía que existe entre dientes, encías y labios está claramente relacionada y guiada por parámetros faciales que nos ayudan a planificar diversos procedimientos con un grado de previsibilidad acorde con las demandas o exigencias de los pacientes.

Dentro de este aspecto, las encías cumplen un papel importante. A partir del workshop mundial de periodoncia de 1996 se optó por tomar en consideración el aspecto estético en los procedimientos periodontales, llamándose desde entonces cirugía plástica periodontal.^{1,2} En la literatura se citan varios ejemplos, junto con diversas técnicas quirúrgicas, sobre la estética, como una de las prioridades en los tratamientos periodontales.^{3,5}

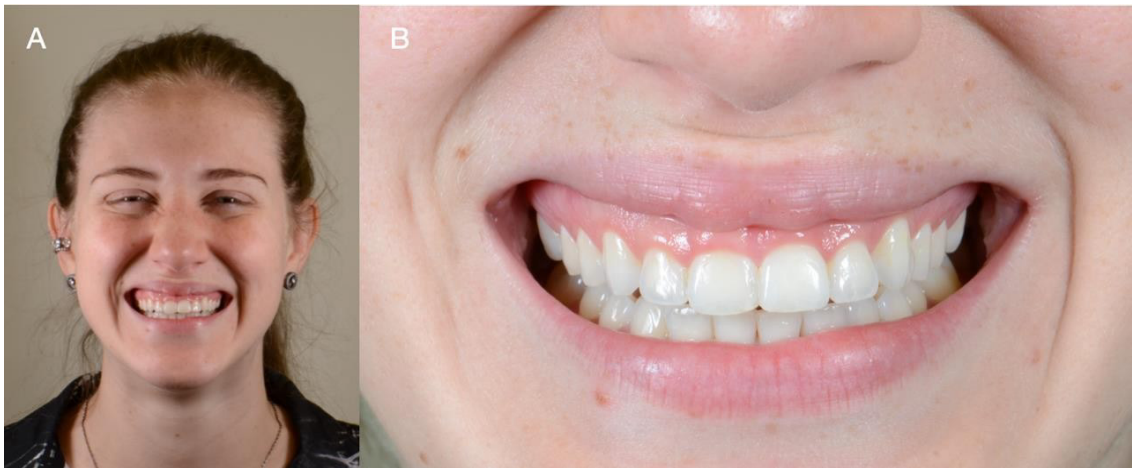


Imagen 1. Análisis clínico de la paciente y fotografía extraoral (a) e intraoral (b) para diagnóstico

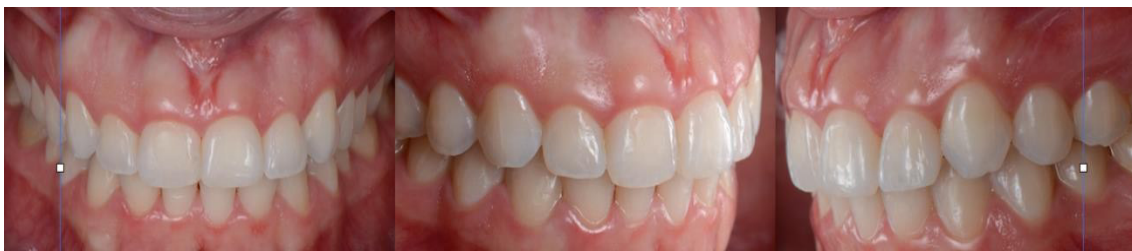

Imagen 2. Análisis intraoral para diagnóstico

Con relación a los procedimientos a ser usados para la corrección de defectos gingivales, tenemos procedimientos regenerativos, usados generalmente en casos de defectos del tejido blando que necesitarán ser reconstruidos y también procedimientos respectivos, que a su vez permiten remover tejidos patológicos y remodelar tejidos en exceso para mejorar su apariencia.³

El exceso de encía o «sonrisa gingival» es una preocupación común en pacientes por el hecho de afectar su estética. Se define como una variación anatómica, no patológica y relativamente frecuente, en la cual el paciente muestra cuando sonríe, una amplia franja de encía, por lo cual varios de ellos buscan una opinión sobre cómo mejorar su aspecto.^{6,7}

La etiología generalmente es multifactorial, por lo que siempre será correcto realizar un análisis extenso de cada caso para indicar un tratamiento. Varias estructuras, como dientes, encía, labios y maxilares, serán tomadas en consideración para un análisis integral. Estas estructuras deben permanecer en armonía para garantizar que estamos dentro de los parámetros de estética. Para esto siempre será importante conocer la etiología de esta condición, que podría estar presente de forma única o en conjunto. Identificando la etiología, sea esta simple o múltiple, será más viable la indicación de un tratamiento específico.^{1,8}

En cuanto a la etiología de esta condición podemos citar la erupción pasiva alterada, hiperplasia gingival, hiperactividad del labio superior, extrusión dentoalveolar, labio superior corto, dimensión vertical aumentada o como previamente se ha comentado la combinación de varios de éstos. Existen distintos tipos de tratamiento, por lo que el correcto diagnóstico de la etiología de la sonrisa gingival dictará el plan de tratamiento adecuado, que por lo general tiene un pronóstico favorable y efectividad a largo plazo.^{9,10}

Las herramientas digitales son usadas con mucha frecuencia en la actualidad y nos permiten tener una previsibilidad mayor frente a tratamientos periodontales. La tomografía computarizada nos permite tener un correcto análisis referente a distancias biológicas y espesor de los tejidos que serán modificados durante un tratamiento. Así también, el uso de escáner intraoral es de gran ayuda en el proceso de diagnóstico y planificación de tratamientos periodontales, por

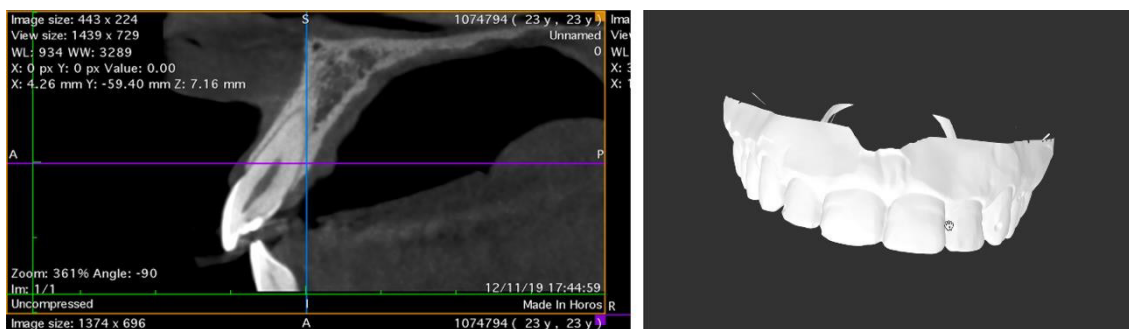


Imagen 3. Análisis de la tomografía computarizada para determinar las distancias entre margen gingival, límite amelocementario y cresta alveolar, análisis del modelo digital obtenido por el escaneamiento intraoral

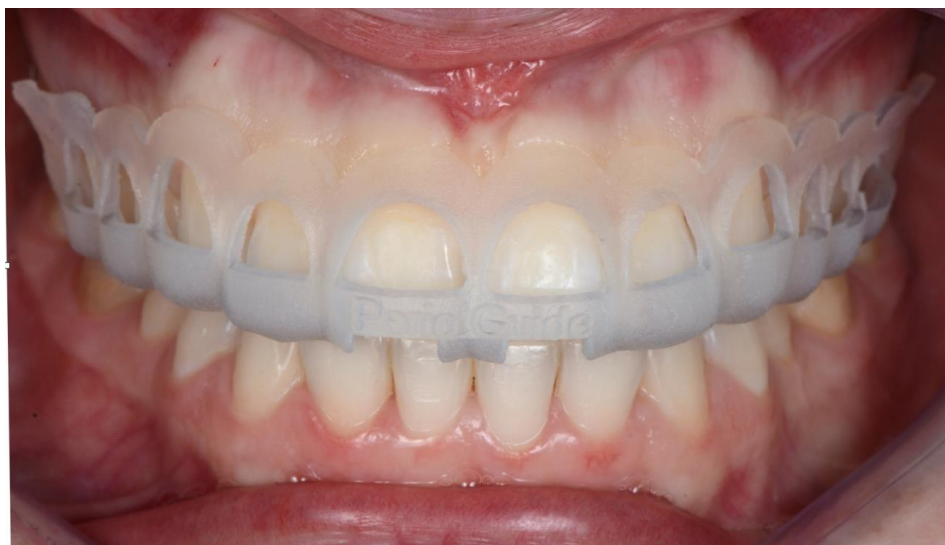

Imagen 4. Guía quirúrgica confeccionada con base en el diagnóstico clínico y digital previamente realizado

ser un complemento de la información proporcionada por la tomografía para la confección de un diseño digital y también de guías.^{11,13}

La cirugía guiada trae varios beneficios, permitiendo hacer una planificación más acertada y previsible antes de comenzar cualquier procedimiento. En cirugía periodontal, específicamente en procedimientos de aumento de corona clínica, las guías quirúrgicas son herramientas interesantes, ya que tenemos información clara sobre la cantidad de tejido gingival y óseo que será removido, disminuyendo así el tiempo quirúrgico y mejorando los resultados posoperatorios.^{14,15}

En el presente caso clínico mostraremos la corrección de sonrisa gingival en una paciente teniendo en cuenta todos los factores antes mencionados.

MATERIALES Y MÉTODOS

Paciente de sexo femenino de 25 años de edad, acudió a la consulta odontológica en la clínica del Centro de Enseñanza e Investigación en Implantes Dentarios (CEPID) de la Universidad Federal de Santa Catarina, Florianópolis, Brasil, debido a que mostraba gran cantidad de encía al momento de sonreír.

Para realizar el diagnóstico la paciente acudió a la consulta con la ayuda de fotografías intra y extraorales, modelos de estudios y un detallado examen clínico. La paciente refiere haber pasado por un procedimiento quirúrgico periodontal previo, por el mismo motivo de la consulta, que no solucionó el problema mencionado (ver Imagen 1).

En el análisis clínico pudimos evidenciar que la paciente presenta características de un fenotipo grueso. El diagnóstico de la paciente fue sonrisa gingival provocada por una erupción pasiva

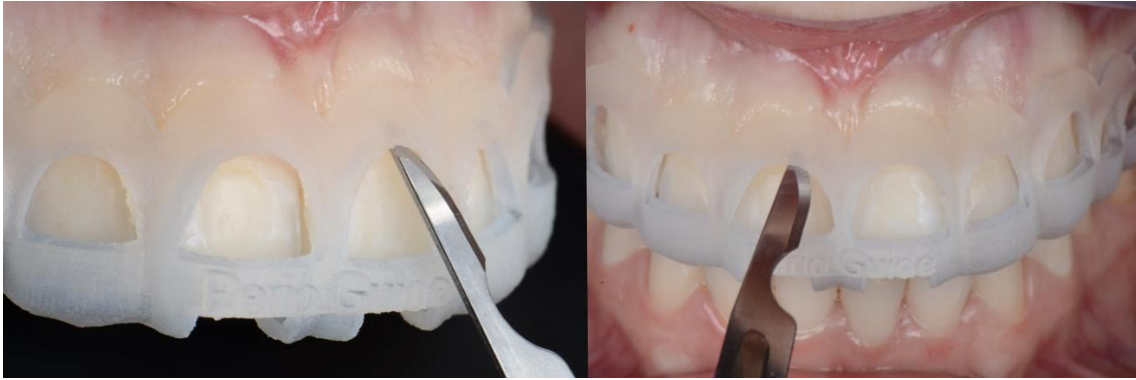

Imagen 5. Primera incisión ejecutada apoyando la lámina 15c en el primer arco de la guía

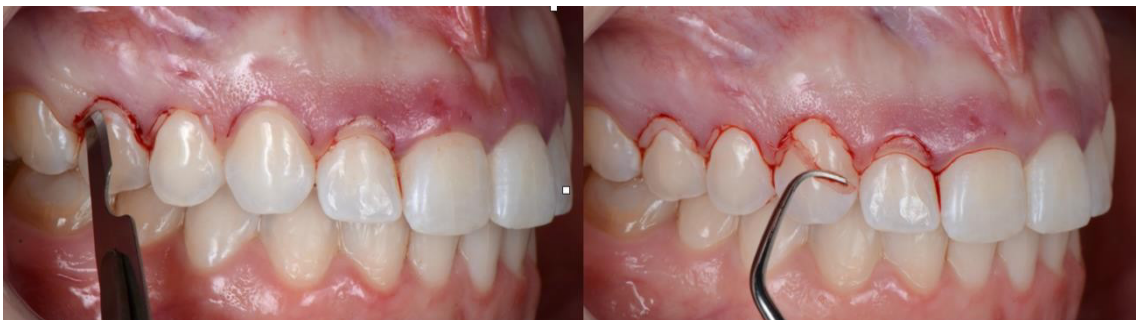

Imagen 6. Remoción del margen gingival después de la segunda incisión intrasulcular

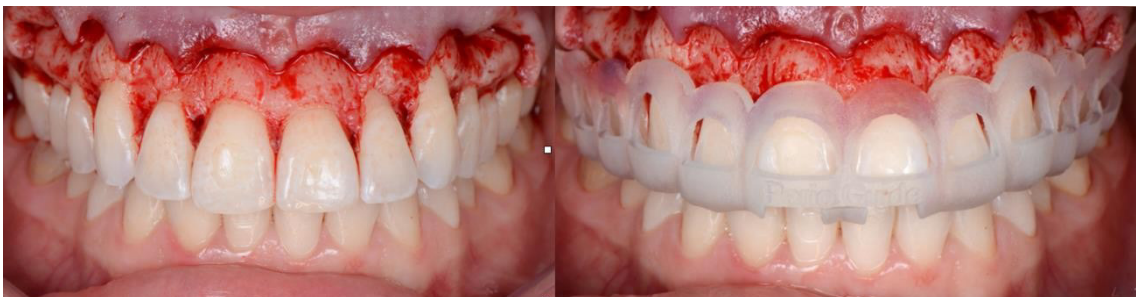

Imagen 7. Elevación de colgajo de espesor total y uso de la guía para osteotomía y remodelación ósea

alterada que ocasionó una migración coronal del margen gingival, alteración de la altura de los cenit de los dientes y aumento del volumen del proceso alveolar (ver Imagen 2).

La tomografía y el escaneamiento intraoral, como exámenes complementarios, nos permitieron observar las distancias que existían desde el límite amelocementario al margen gingival y la cresta alveolar; las proporciones coronarias y el formato de los márgenes gingivales, respectivamente. Pudimos observar que estas distancias estaban alteradas, teniendo el margen gingival, en varios dientes, una posición muy coronal, como consecuencia de una posición también muy coronal de la cresta alveolar. Además, observamos un espesor óseo excesivo en varias regiones del maxilar¹² (ver Imagen 3).

Con toda la información recolectada en el diagnóstico clínico, así como de imágenes, pudimos determinar que el tratamiento más adecuado para la paciente era una gingivectomía, junto con una osteotomía y osteoplastia. Debido a las herramientas diagnósticas usadas, tomografía y escaneamiento intraoral, fue posible planificar este procedimiento de manera digital con la confección de una guía quirúrgica teniendo en cuenta las medidas exactas de cada diente para establecer distancias correctas¹⁵ (ver Imagen 4).

La paciente fue informada acerca de la planificación y plan de tratamiento, así también, fueron expuestas las ventajas de la técnica en comparación con técnicas más tradicionales. Una vez aceptado este plan y firmado el consentimiento informado procedimos a la ejecución del mismo.

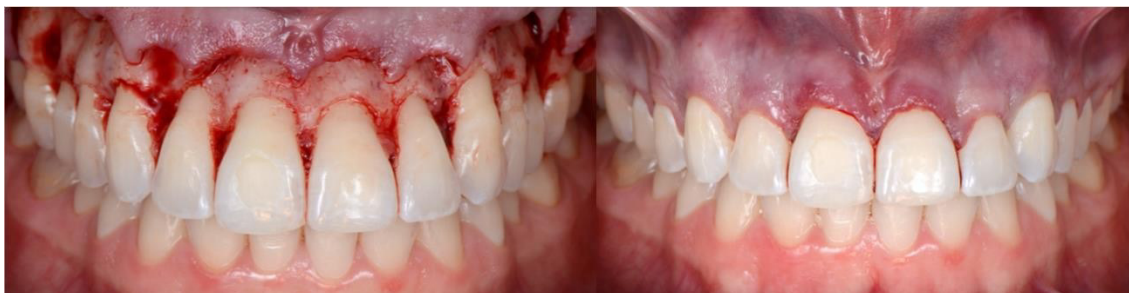

Imagen 8. Reposicionamiento del colgajo y sutura final

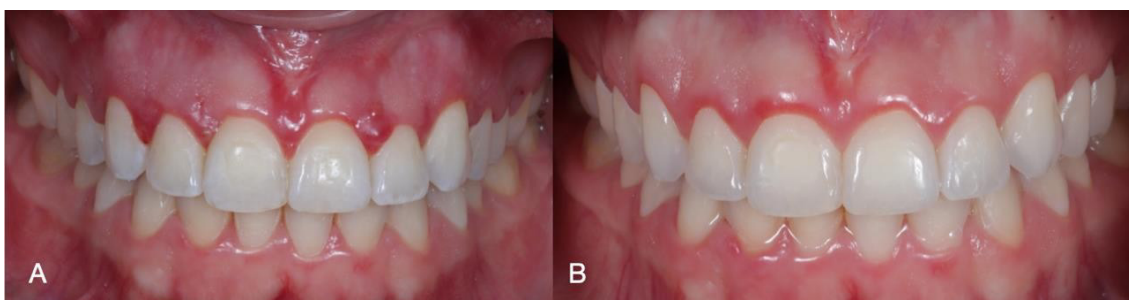

Imagen 9. Acompañamiento posoperatorio de 15 días (A) y 6 meses (B)

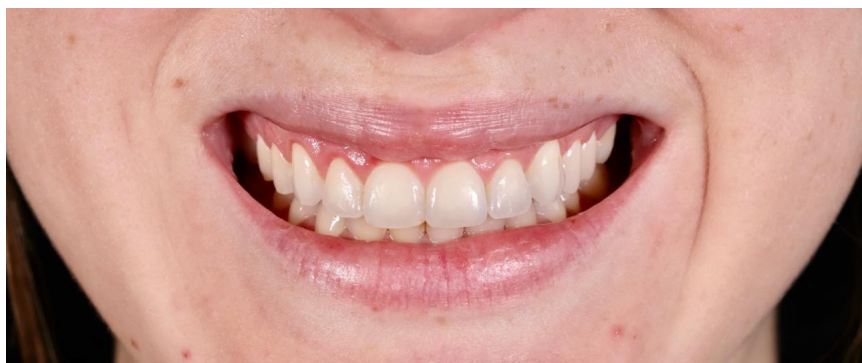

Imagen 10. Fotografía final posoperatoria, seis meses después del procedimiento

Para el procedimiento quirúrgico fue necesario el posicionamiento de la guía para verificar su adaptación, y con base en ésta comenzar a realizar las incisiones de la gingivectomía. En este caso en particular, el uso de la guía nos permite tener un apoyo para la primera incisión en la cual la lámina de bisturí 15c estará guiada por el arco inferior de la guía que indica el nivel en el cual estableceremos el nuevo margen gingival. Así repetimos este procedimiento en todos los dientes a ser tratados (ver Imagen 5).

Una vez concluida esta primera incisión retiramos la guía para efectuar la segunda incisión intrasulcular y así poder remover la faja de encía que tenemos en exceso. Aquí terminó la primera etapa de la cirugía y el primer empleo que le daremos a nuestra guía. Si nuestra cirugía terminase en este momento nuestro procedimiento estaría incompleto y podría generar recidivas con el pasar del tiempo. Es importante, así como la modificación de la encía, también la modificación del tejido óseo para respetar las distancias biológicas y buscar estabilidad a largo plazo (ver Imagen 6).

Con base en lo antes mencionado, en la segunda parte de este procedimiento levantamos un colgajo de espesor total para observar el tejido óseo y poder modificarlo. Aquí nuestra guía cumple nuevamente un papel relevante por establecer la altura en la cual debemos posicionar la cresta ósea vestibular con la osteotomía. También en esta etapa fue realizada la osteoplastia para reducir el volumen de hueso excesivo con la utilización de una fresadora grande con el objetivo de permitir el correcto asentamiento del tejido y preservación a largo plazo (ver Imagen 7).

Uno de los procedimientos más importantes en cirugía periodontal es la sutura, ya que debe estabilizar los tejidos durante el tiempo necesario para su correcta cicatrización. Se usó una sutura de polipropileno 5-0, efectuándose una sutura colchonero vertical a la altura de todas las papilas de los dientes tratados, cuidando reposicionar el margen gingival a la altura deseada y planificada inicialmente (ver Imágenes 8, 9 y 10). Se hicieron controles posoperatorios a los 15 días, 30 días y 6 meses para comprobar la estabilidad de los tejidos.

DISCUSIÓN

El fenotipo periodontal es una característica fundamental para la planeación y la previsibilidad del tratamiento odontológico, que no debe ser evaluado solo por el periodoncista, sino por todos los profesionales de la odontología, ya que puede influenciar en el tratamiento final de un procedimiento quirúrgico periodontal, protésico u ortodóntico. Se han presentado varias clasificaciones para el fenotipo (biotipo), pero no hay una clasificación estandarizada, así que se ocuparán el fenotipo, delgado y fino. Este factor es crucial en la toma de decisiones sobre el tratamiento quirúrgico cuando se diagnostica una sonrisa gingival por los factores ya previamente mencionados.^{5,16}

El espacio biológico (inserción de tejido supracrestal), es otro parámetro que debe ser respetado durante el procedimiento quirúrgico restaurador y la evaluación del mismo es importante en el diagnóstico y tratamiento de la sonrisa gingival. Es necesario tener en cuenta que los tejidos supracrestales se comportan de modo distinto en diferentes tipos de fenotipos periodontales, por lo que la estrategia quirúrgica será definida de acuerdo con las medidas y parámetros evaluados.^{17,18}

La cirugía plástica periodontal es un procedimiento electivo que requiere una planeación adecuada, la ausencia de inflamación es un prerrequisito para el mejor manejo quirúrgico de los tejidos blandos y obtener un éxito posoperatorio, con una buena cicatrización. La evaluación de los tejidos blandos a través de la tomografía computarizada de haz cónico, permite diferenciar la unión cemento esmalte, la cresta ósea y el margen gingival, haciendo una correlación entre éstas, con medidas lineales y trasladarlas para la elaboración de la guía quirúrgica, a fin de tener parámetros precisos y disminuir el tiempo en el acto quirúrgico, para bienestar del paciente y seguridad del profesional; en tal virtud, en este caso clínico se utilizó la guía quirúrgica digital.^{12,19,20}

La efectividad del uso de guías quirúrgicas es evidente y se demuestra con los resultados obtenidos a corto, mediano y largo plazo en este caso, además de varios documentados en la literatura. Es un procedimiento de alta previsibilidad, y que además permite una ejecución correcta del plan de tratamiento en un tiempo menor que las técnicas tradicionales.²¹

CONCLUSIÓN

Hoy en día, la demanda estética por parte de los pacientes, y nuestra como profesionales de la odontología, se ha convertido en una prioridad en la práctica clínica. Es posible obtener resultados óptimos con tratamientos quirúrgicos y corregir defectos o variaciones anatómicas cumpliendo las expectativas del paciente, siempre basados en la literatura y en los procedimientos diagnósticos correctos. Así también, exámenes complementarios como tomografías y modelos digitales traen información valiosa y son de gran ayuda para incrementar la previsibilidad en los procedimientos quirúrgicos. El uso de guías basadas en el diagnóstico inicial y procedimientos complementarios disminuyen el tiempo de tratamiento y mejoran los resultados a largo plazo.

Es importante usar todos los recursos analógicos y digitales para poder cumplir los objetivos del tratamiento.

REFERENCIAS

1. Miller PD, Allen EP. The development of periodontal plastic surgery. *Periodontol 2000*. 1996;11(1):7-17.
2. Weström JI, Zucchelli G. *Mucogingival therapy: periodontal plastic surgery*. Oxford; 2008.
3. Stefanini M, Marzadori M, Aroca S, Felice P, Sangiorgi M, Zucchelli G. Decision making in root-coverage procedures for the esthetic outcome. *Periodontol 2000*. 2018;77(1):54-64.

4. Mostafa D. A successful management of sever gummy smile using gingivectomy and botulinum toxin injection: A case report. *Int J Surg Case Rep.* 2018;42:169-74.
5. Kahn SATD. Sonrisa gingival: una visión multidisciplinaria. Sao Paulo; 2018.
6. Wei J, Herrler T, Xu H, Li Q, Dai C. Treatment of gummy smile: Nasal septum dysplasia as etiologic factor and therapeutic target. *J Plast Reconstr Aesthetic Surg [Internet].* 2015;68(10):1338-43.
7. Diaspro A, Cavallini M, Patrizia P, Sito G. Gummy smile treatment: proposal for a novel corrective technique and a review of the literature. *Aesthetic Surg J.* 2018;38(12):1330-8.
8. Rossi R, Brunelli G, Piras V, Pilloni A. Altered passive eruption and familial trait: a preliminary investigation. *Int J Dent.* 2014.
9. Alpiste-Illueca F. Altered passive eruption (APE): A little known clinical situation. *Med Oral Patol Oral Cir Bucal.* 2011;16(1).
10. Arora R, Narula S, Sharma R, Tewari S. Supracrestal gingival tissue: assessing relation with periodontal biotypes in a healthy periodontium. *Int J Periodontics Restorative Dent.* 2013;33(6):763-71.
11. Eghbali A, De Rouck T, De Bruyn H, Cosyn J. The gingival biotype assessed by experienced and inexperienced clinicians. *J Clin Periodontol.* 2009;36(11):958-63.
12. Januário AL, Barriviera M, Duarte WR. Soft tissue cone-beam computed tomography: a novel method for the measurement of gingival tissue and the dimensions of the dentogingival unit. *J Esthet Restor Dent.* 2008;20(6):366-73.
13. Livada R, Shiloah J. Gummy smile: could it be genetic? Hereditary gingival fibromatosis. *J Mich Dent Assoc.* 2012;94(12):40-3.
14. Andrade N, Moura G, Maska B, Kaigler D, Mendonça G, Wang H. Dual digitally guided crown lengthening in esthetic area compromised by disharmonic implant crown. *Clin Adv Periodontics.* 2021;00(0):1-6.
15. Passos L, Soares FP, Choi IGG, Cortes ARG. Full digital workflow for crown lengthening by using a single surgical guide. *J Prosthet Dent [Internet].* 2020;124(3):257-61.
16. Malpartida-Carrillo V, Tinedo-López PL, Guerrero ME, Amaya-Pajares SP, Özcan M, Rösing CK. Periodontal phenotype: a review of historical and current classifications evaluating different methods and characteristics. *J Esthet Restor Dent.* 2021;33(3):432-45.
17. Dietrich T, Ower P, Tank M, West NX, Walter C, Needleman I, et al. Periodontal diagnosis in the context of the 2017 classification system of periodontal diseases and conditions. Implementation in clinical practice. *Br Dent J [Internet].* 2019;226(1):16-22.
18. Chapple ILC, Mealey BL, Van Dyke TE, Bartold PM, Dommisch H, Eickholz P, et al. Periodontal health and gingival diseases and conditions on an intact and a reduced periodontium: Consensus report of workgroup 1 of the 2017 World Workshop on the Classification of Periodontal and Peri-Implant Diseases and Conditions. *J Clin Periodontol.* 2018;45(March):S68-77.
19. Bednarz-Tumidajewicz M, Sender-Janeczek A, Zborowski J, Gedrange T, Konopka T, Prylinska-Czyzewska A, et al. In vivo evaluation of periodontal phenotypes using cone-beam computed tomography, intraoral scanning by computer-aided design, and prosthetic-driven implant planning technology. *MedSci Monit.* 2020;26:1-13.
20. Sanz M, Simion M. Surgical techniques on periodontal plastic surgery and soft tissue regeneration: Consensus Report of Group 3 of the 10th European Workshop on Periodontology. *J Clin Periodontol.* 2014;4:S92-7.
21. Alazmi SO. Three dimensional digitally designed surgical guides in esthetic crown lengthening: a clinical case report with 12 months follow up. *Clin Cosmet Investig Dent.* 2022; 3;14:55-59.