

Recibido: 22/11/2019

Aceptado: 07/03/2020

Correspondencia:

¹ Organización Clínica General del Norte. Barranquilla. Correo: harolherreravillalba@hotmail.com

² Organización Clínica General del Norte. Barranquilla. Correo: alheal116@hotmail.com

³ Organización Clínica General del Norte. Barranquilla. Correo: fair-medct@hotmail.com

⁴ Organización Clínica General del Norte. Barranquilla. Correo: jorgefernandezfranco11@gmail.com

⁵ Universidad Libre Seccional Barranquilla, Facultad de Ciencias de la Salud, Correo: ronaldy.maestres@unilibre.edu.co

⁶ Organización Clínica General del Norte. División Gastroenterología. Barranquilla.

DOI: <https://doi.org/10.18041/2390-0512/biociencias.1.6366>

Cómo citar: Herrera Villalba, H., Herrera Alvarado, A., Clavijo Tinoco, F., Fernández Franco, J., Maestre Serrano, R., & Moscote Granadillo, M. (2020). SÍNDROME DE SOBREPOSICIÓN ENTRE HEPATITIS AUTOINMUNE Y COLANGITIS BILIAR PRIMARIA. *Biociencias*, 15(1), 121-134. <https://doi.org/10.18041/2390-0512/biociencias.1.6366>

Open Access



Síndrome de Sobreposición entre Hepatitis Autoinmune y Colangitis Biliar Primaria

Overlap syndrome with autoimmune hepatitis and primary biliary cholangitis

Harol Herrera Villalba¹, Alcides Herrera Alvarado², Fair Clavijo Tinoco³, Jorge Fernández Franco⁴, Ronald Maestre Serrano⁵, Mario Moscote Granadillo⁶

Resumen

Introducción: El término "Síndrome de sobreposición" se refiere a una de las formas variantes de hepatitis autoinmune, en la cual se encuentran hallazgos clínicos y serológicos de hepatitis autoinmune con relación a las características de ciertas enfermedades hepáticas colestáticas como la Colangitis Biliar Primaria (CBP) y la Colangitis Esclerosante Primaria (CEP). **Objetivo:** El reconocimiento temprano de estas variantes es clínicamente importante desde el punto de vista del tratamiento y pronóstico.

Metodología: Se expone un caso, correspondiente a un paciente femenino de 66 años de edad, con cuadro crónico de prurito generalizado, en ausencia de lesiones dermatológicas, con hipertransaminasemia y patrón colestático, positividad para anticuerpos antimitocondriales y anti-musculo liso junto con elevación de las concentraciones de inmunoglobulina G (IgG). **Conclusiones:** El estudio histopatológico reportó actividad necroinflamatoria en ausencia de expansión fibrosa, lo que supone buen pronóstico, con instauración de medidas terapéuticas que incluyen ácido ursodexosólico, corticosteroides sistémicos e inmunosupresores, con adecuada respuesta clínica.

Palabras clave: Colangitis Biliar Primaria; Hepatitis Autoinmune; Síndrome de sobreposición.

Abstract

Introduction: The term "Overlap Syndrome" refers to one of the variant forms of autoimmune hepatitis, in which clinical and serological findings of autoimmune hepatitis are found in relation to the characteristics of certain cholestatic liver diseases such as primary biliary cholangitis (PBC) and Primary sclerosing cholangitis (PSC). **Objective:** The early recognition of these variants is clinically significant from the point of view of treatment and prognosis. **Methodology:** A case is presented, corresponding to a female patient of 66 years of age who consulted for chronic clinical picture of generalized pruritus, and absence of dermatological lesions, with paraclinical studies that showed hypertransaminasemia and cholestatic pattern, with positivity for antimitochondrial, anti-smooth muscle and Immunoglobulin G (IgG) with elevation of its concentrations. **Conclusions:** The histopathological study reported necroinflammatory activity in the absence of fibrous expansion, resulting in good prognosis, and instauration of therapeutic regimen, with UDCA, systemic corticosteroids, immunosuppressive agents, with adequate clinic response

Key words: Primary sclerosing cholangitis; Autoimmune Hepatitis; Overlap syndrome.

Introducción

El término “síndrome de sobreposición” se refiere a una de las variantes de hepatitis autoinmune (HAI), en la cual se encuentran hallazgos clínicos y serológicos de HAI con relación a enfermedades hepáticas colestásicas. (1) La HAI puede presentarse en forma concurrente con colangitis biliar primaria (CBP) de un 7 % a 13 %, colangitis esclerosante primaria (CEP) de un 6 % a 11 % o un síndrome colestásico clásico entre un 5 % a 11 %, a esto se le denomina fenotipos mixtos, híbridos o síndromes de sobreposición. (1) Sin embargo, no se ha logrado dilucidar si corresponden a la evolución de una misma enfermedad con variantes atípicas o representan enfermedades distintas que coexisten en el paciente. Los principales hallazgos que despiertan la sospecha de un síndrome de sobreposición en un paciente con HAI son: marcada elevación de la Fosfatasa Alcalina (FA) o de la Gamma-Glutamil Transpeptidasa (GGT), presencia de Anticuerpos Antimitocondriales (AMA), hallazgos histológicos de daño del conducto biliar y refractariedad a la terapia con corticosteroides. (2) Ninguna de las características serológicas, químicas o histológicas en la HAI y sus variantes es específica; por lo tanto, el diagnóstico requiere hallazgos compatibles y la exclusión de etiologías virales, tóxicas, metabólicas y hereditarias. (3) Para el diagnóstico de HAI/CBP no existe una prueba *gold estándar*, los criterios más utilizados están basados en los criterios de París de 1998 (4) y del Grupo internacional de Hepatitis Autoinmune (IAIHG). (5) Estos criterios son avalados por la Asociación Europea para el Estudio del Hígado (EASL), quienes estipulan que deben tener en el estudio histológico una hepatitis de interfaz (6); sin embargo, no han sido validados a nivel internacional. (5) Un estudio demostró que los parámetros de rendimiento en los criterios de París son mejores en comparación con el juicio clínico, porque son altamente sensibles (92 %) y específicos (97 %) para el diagnóstico de HAI/CBP (7); sin embargo, no todos los pacientes con HAI/CBP pueden ser detectados por los criterios de París. (7)

El manejo de los síndromes de sobreposición no ha sido establecido a través de ensayos clínicos, sino con base en manejo empírico. La terapia incluye los corticosteroides, ácido ursodesoxicólico (AUDC) e inmunosupresores, que debe ser individualizada y guiada por la gravedad de los hallazgos asociados a la colestasis. (3)

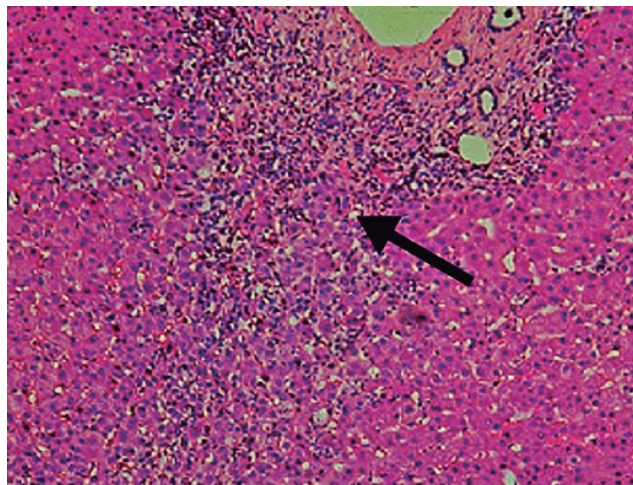
Reconociendo que la HAI y la CBP son enfermedades con alta morbilidad que progresan a daño hepático crónico con fibrosis y cirrosis, su identificación temprana ayudaría en la instauración de un tratamiento oportuno. A continuación, se describe el caso de una paciente del Servicio de Gastroenterología en una institución de salud de la ciudad de Barranquilla (Colombia), a quien se le realizó el diagnóstico de síndrome de sobreposición entre HAI y CBP.

Descripción del caso

Paciente femenina de 66 años de edad, remitida desde la consulta ambulatoria por pruebas hepáticas anormales al servicio de gastroenterología, clínica de dos meses de evolución de prurito generalizado de predominio nocturno, sin lesiones dermatológicas y poca mejoría al uso de

antihistamínicos orales. Antecedentes de hipertensión arterial controlada e historial negativo para consumo de alcohol, medicamentos con potencial hepatotóxico, productos herbales, uso de drogas recreativas, sin transfusiones sanguíneas ni antecedentes familiares relevantes. En el examen físico: signos vitales normales, peso (60 kg), sin alteraciones del estado de consciencia, sin ictericia, dolor abdominal, hepatoesplenomegalia, ni signos clínicos de hepatopatía crónica. Los laboratorios mostraron hemograma y coagulograma normal, bilirrubina total: 2,22 mg/dL (VN = < 1,2), bilirrubina directa: 1,43 mg/dL (VN = < 0,3), bilirrubina indirecta: 0.79 mg/dL(VN = < 0,9), AST: 422 U/L (VN= < 32), ALT: 826 U/L (VN = < 33), FA: 497 U/L (VN = 35-105), GGT: 469 U/L (VN = 5-36), albumina sérica: 3,99 g/dL (VN = 3,97- 4,94), lipasa: 59 U/L (VN= 13-60), amilasa: 116 U/L (VN= 28-100). Serología para virus de Hepatitis A, B, C, CMV, VEB y VIH 1 y 2 negativos. La alfafetoproteína (AFP) fue negativa: 5.01 UI/mL (VN=0-5.8). El perfil inmunológico con positividad para los anticuerpos antimitocondriales M2 (AMA-M2) y anti músculo liso (ASMA), al igual que un incremento leve en los niveles de IgG 1722 mg/dL (VN=700-1600). Se descartaron otras etiologías inmunológicas como LES (C3 y C4 normales, ANA, anti DNA, y Anti SM negativos) y c-ANCA y p-ANCA negativos. Presentó positividad para anticuerpos Anti Ro/SS-A, pero negatividad para Anti La/SS-B. La ecografía hepatobiliar dentro de límites normales. Finalmente, la biopsia hepática reveló espacios portales con moderado infiltrado inflamatorio mononuclear con tendencia nodular y escasas células plasmáticas portales, con daño focal de la placa limitante. El diagnóstico histopatológico fue una hepatitis crónica ligera, con actividad necroinflamatoria leve y ausencia de expansión fibrosa (Figura 1).

Figura 1. Biopsia hepática. Tinción con hematoxilina eosina. Flecha: muestra infiltrado mononuclear a nivel portal y peri portal. 100x



Fuente: Jesús Pérez Patólogo - Patonorte Barranquilla.

Según los hallazgos clínicos, bioquímicos, serológicos e histopatológicos se realizó el diagnóstico de síndrome de sobreposición HAI/CBP, cuya histología se relacionó con buen pronóstico y de

esta manera, se indicó terapia combinada con AUDC (900 mg/día), prednisolona (30 mg/día) y Azatioprina (50 mg/día) con mejoría gradual de su clínica por lo que es egresada de la institución. Después de tres meses de terapia hubo desaparición del prurito y normalización de las pruebas hepáticas.

Discusión

La HAI y la CBP son dos enfermedades hepáticas crónicas mediadas por el sistema inmune cuya respuesta está dirigida contra los hepatocitos y los conductos biliares. Los síndromes de sobreposición incluyen un subgrupo minoritario de pacientes que presentan tanto una HAI al igual que características colestásicas. (3) Los sistemas de puntuación propuestos por el IAIHG carecen de sensibilidad diagnóstica para designar un síndrome de sobreposición. (7,8) El sistema de puntuación original respalda la presencia de HAI en solo el 54 % de los pacientes diagnosticados con un síndrome de sobreposición por juicio clínico y el sistema simplificado de puntuación solo alcanza hasta un 62 %, (8) de esta manera la biopsia hepática tiene un mejor rendimiento que los sistemas de puntuación para apoyar la designación de HAI/CBP. (8) Es indispensable en el estudio de las hepatopatías, excluir obstrucción del árbol biliar, hepatitis inducida por fármacos o por alcohol, enfermedades metabólicas o virales hepatolesivas, las cuales fueron descartadas. (3)

En el síndrome de sobreposición, tanto la HAI como la CBP se registran con mayor frecuencia en mujeres en comparación con los hombres en una proporción de 9:1 y 4:1 respectivamente. (3) En los estudios realizados en Europa y Estados Unidos, se ha encontrado que en las mujeres predominan tanto la HAI (80 %), como en la CBP (90-95 %), (9) una característica común a la mayoría de enfermedades autoinmunes.

Los síntomas pueden ser variados e inespecíficos como el prurito, la fatiga, dolor abdominal, náuseas o más definidos como la ictericia. (9) En el caso la manifestación cardinal fue el prurito crónico sistémico de origen colestásico.

Según las pruebas bioquímicas, el patrón de afectación fue mixto tanto citolítico como colestásico. Los niveles séricos de FA se incrementan en >2 veces el Limite Superior de la Normalidad (LSN) en solo el 21 % de los pacientes con HAI y ningún paciente con HAI tiene niveles séricos de FA >4 veces el LSN, (3) contrario a lo que ocurrió en este caso que sobrepasó dicho límite, lo que elevó la sospecha de un síndrome de sobreposición junto al nivel de GGT sostenido por encima del LSN. (3)

Teniendo en cuenta los criterios de París (4) para el diagnóstico de HAI/CBP, la paciente cumplió con los tres criterios para el diagnóstico de HAI: ALT elevada >5xLSN, ASMA positivos y biopsia hepática con infiltrado inflamatorio mononuclear portal y daño focal de la placa limitante, sin embargo, los niveles de IgG no fueron >2x LSN; y para CBP cumplió con 2 criterios: FA elevada >2x LSN y AMA positivos (Tabla 1).

Tabla 1. Criterios de París, establecidos para el diagnóstico del síndrome de sobreposición HAI-CBP

<p>HAI (2 de 3 criterios)</p> <ol style="list-style-type: none"> 1. Niveles de Alanino aminotransferasa (ALT) $>5 \times$ LSN. 2. Niveles de inmunoglobulina G (IgG) sérica $> 2 \times$ LSN o una prueba positiva para anticuerpos anti músculo liso (ASMA). 3. Biopsia hepática que muestra necrosis linfocítica moderada a severa peri portal o periseptal.
<p>CBP (2 de 3 criterios)</p> <ol style="list-style-type: none"> 1. Niveles de fosfatasa alcalina (FA) $>2 \times$ LSN o niveles de γ-glutamiltanspeptidasa (GGT) $> 5 \times$ LSN. 2. Prueba positiva para anticuerpos antimitocondriales (AMA). 3. Biopsia hepática que muestra lesiones floridas del conducto biliar.

Fuente: Chazouilleres et al. Hepatology. 1998; 28:296-301. (4)

El IAIHG propuso inicialmente unos sistemas de puntuación para el diagnóstico de HAI en 1992, que fueron revisados en 1999 y posteriormente en el 2008 el mismo grupo propuso unos criterios simplificados. (10) Basados en el sistema de puntuación simplificado mostrados en la Tabla 2 (10)

Tabla 2. Criterios Simplificados para el diagnóstico Hepatitis Autoinmune.

Elevación de la IgG	
IgG superior al límite normal	1 punto
IgG 1,10 veces superior al límite normal	1 punto
Auto anticuerpos	
ANA o ASMA $\geq 1,40$	1 punto
ANA o ASMA $\geq 1,80$	1 punto
LKM $\geq 1,40$	2 puntos
SLA/LP positivos	2 puntos
Histología de hepatitis crónica	
Compatible con HAI	1 punto
Típica de HAI	2 puntos
Ausencia de hepatitis viral	2 puntos
Puntuación ≥ 6 : HAI PROBABLE	
Puntuación ≥ 7 : HAI DEFINITIVA	

Fuente: Hennes EM, Zeniya M, Czaja AJ, et al. Simplified criteria for the diagnosis of autoimmune hepatitis. Hepatology 2008; 48:169-76. (10) IgG, Nivel sérico Inmunoglobulina G; ANA, anticuerpos antinucleares; ASMA, anticuerpos anti músculo liso; LKM, anticuerpos contra hígado/riñón; SLA/LP, anticuerpos contra el antígeno hepático soluble/hígado; HAI, hepatitis autoinmune.

El paciente cumplió criterios para el diagnóstico de una HAI Probable (6 puntos). Un valor en el sistema de puntuación simplificado de 6 puntos antes del tratamiento tiene una sensibilidad del 88 % y una especificidad del 97 % después de excluir una hepatitis viral. (10) De igual manera los ASMA positivos permiten clasificarla dentro del subgrupo de HAI tipo 1, con una prevalencia de un 95 % para ésta y de un 5 % para las HAI tipo 2, este resultado concuerda con las investigaciones de Vergani et al. (11) La HAI tipo 1 afecta a personas de todas las edades con dos picos, uno en la infancia o la adolescencia entre 10 y 18 años y el otro en la edad adulta alrededor de los 40 años. Solo un 20 % de los pacientes son diagnosticados después de los 60 años, (12) lo que hace aún más inusual el caso.

En relación al componente inmunológico, los anticuerpos antinucleares (ANAS), son los más comúnmente identificados en la HAI de un 70-80 % y entre un 30-40 % en CBP, (13) y son menos específicos en comparación con los ASMA en la HAI tipo 1, sin embargo, estuvieron ausentes en el caso. Los AMA pueden estar presentes entre un 6-18 % en la HAI, por lo que la presencia de éstos no son suficientes para diagnosticar un síndrome de sobreposición con CBP y es necesario una evaluación mediante estudio histológico. (14) Los AMA se detectan entre un 90-95 % de pacientes con CBP, mientras que su prevalencia en la población general es extremadamente baja, oscilando entre 0.16 % y 1 % y los anti-M2 son el subtipo más importante para el diagnóstico de CBP. (15)

La HAI puede estar asociada con otras enfermedades inmunológicas en un 15-34 %, como el *síndrome de Sjögren*, LES, *tiroiditis de Hashimoto*, anemia hemolítica y púrpura trombocitopénica. (16) Es conocida también la presencia de anti SS-A/Ro en la CBP y la relativa frecuencia de su asociación con el *Síndrome de Sjögren*, sin embargo, en la CBP puede existir anti SS-A/Ro sin Síndrome de Sjögren y este sin anti-Ro. (17) En este caso es ineludible su seguimiento debido a la positividad de los Anti SS-A/Ro, y la potencial aparición de una enfermedad inmunológica silente. Los anti SS-A/Ro tienen una alta especificidad para CBP y pueden ser de relevancia diagnóstica en los casos negativos de AMA. (17).

Las características histológicas evidenciadas en el caso coinciden con otras investigaciones, en las que se ha identificado un infiltrado inflamatorio mononuclear y plasmocítico a nivel portal con daño de la placa limitante. (18) La necrosis hepatocelular y la inflamación mononuclear en ausencia de fibrosis ahora se reconocen en el espectro histológico de la HAI basados en el índice de actividad histológica de Ishak, (19) que en este caso fue cero, representando una etapa temprana de la enfermedad y un mejor pronóstico en relación a la tasa de remisiones y supervivencia. Este hallazgo histológico es sugestivo de una hepatitis crónica compatible con HAI, al no identificarse las dos características adicionales y típicas de la HAI, como son la formación de rosetas hepatocelulares y la emperipolesis, necesarias para asignar 2 puntos dentro de los criterios simplificados (Típica de HAI), éstas últimas son difíciles de identificar, pero son predictores histológicos superiores de HAI en comparación con las características clásicas de hepatitis de interfaz. (18)

Las recomendaciones en el tratamiento de los síndromes de sobreposición, se han establecido de forma empírica, porque no hay estudios basados en ensayos clínicos. Incluyen el tratamiento con corticosteroides, ácido ursodexosólico o una combinación de ambos y además el manejo con inmunosupresores. (5)

Los síndromes de sobreposición entre HAI/CBP tienen una respuesta variable al tratamiento con corticosteroides y dependen de los hallazgos histológicos y el imperativo del componente colestático basados en los niveles de FA. Este caso presentó niveles séricos $>4\times$ LSN, lo que justificó el tratamiento anticoléstático con el uso de dosis bajas de AUDC (13-15mg/kg/día), asociado al tratamiento con corticosteroides y azatioprina ya que el tratamiento combinado es superior al AUDC como monoterapia en el mejoramiento de las pruebas hepáticas, para ralentizar la progresión hacia la fibrosis y la instauración de una hepatopatía terminal, con mejoría de la supervivencia y menor necesidad de trasplante hepático a largo plazo. (5)

Las pruebas hepáticas generalmente mejoran dentro de las dos semanas de tratamiento con corticosteroides y se normalizan entre 3 a 6 meses, sin embargo, un 14 % pueden tener respuestas incompletas y hasta un 5 % fracasos en el tratamiento. (20) Las directrices de la EASL (12) recomiendan una duración del tratamiento de al menos 3 años y no recomiendan el retiro antes de los 2 años de remisión bioquímica completa. Además, sugieren realizar una biopsia hepática antes de intentar la interrupción del tratamiento, porque la actividad inflamatoria histológica puede estar presente a pesar de la remisión bioquímica, lo que predice la aparición de recaídas hasta en un 80 % de los pacientes. (12) Las recaídas repetidas se asocian con un peor pronóstico, necesidad de terapia inmunosupresora a baja dosis de por vida y una mayor tasa de efectos secundarios asociados a los medicamentos.

Conclusión

La HAI y la CBP, son enfermedades que potencialmente pueden progresar a daño hepático crónico con fibrosis y desarrollo ulterior de cirrosis, incrementando los requerimientos de trasplante hepático, por lo que su identificación temprana ayudaría en la instauración de un tratamiento oportuno y eficaz.

Referencias bibliográficas

1. Czaja AJ. Diagnosis and management of the overlap syndromes of autoimmune hepatitis. *Can J Gastroenterol*. 2013;27(7):417-423. doi: 10.1155/2013/198070.
2. Czaja AJ. Cholestatic phenotypes of autoimmune hepatitis. *Clin Gastroenterol Hepatol*. 2014; 12:1430-8. doi: 10.1016/j.cgh.2013.08.039
3. Czaja AJ, Carpenter HA. Autoimmune Hepatitis Overlap Syndromes and Liver Pathology. *Gastroenterol Clin North Am*. 2017;46,(2):345-364. doi: 10.1016/j.gtc.2017.01.008.

4. Chazouilleres O, Wendum D, Serfaty L, Montembault S, Rosmorduc O, et al. Primary biliary cirrhosis-autoimmune hepatitis overlap syndrome: clinical features and response to therapy. *Hepatology*. 1998; 28:296-301. doi: 10.1002/hep.510280203.
5. Boberg KM, Chapman RW, Hirschfield GM, et al. Overlap syndromes: The International Autoimmune Hepatitis Group (IAIHG) position statement on a controversial issue. *J Hepatol*. 2011; 54(2): 374–385. doi: 10.1016/j.jhep.2010.09.002
6. European Association for the Study of the Liver. EASL Clinical Practice Guidelines: management of cholestatic liver diseases. *J Hepatol* 2009; 51:237–67 doi: 10.1016/j.jhep.2009.04.009.
7. Kuiper EM, Zondervan PE, van Buuren HR. Paris criteria are effective in diagnosis of primary biliary cirrhosis and autoimmune hepatitis overlap syndrome. *Clin Gastroenterol Hepatol*. 2010; 8:530–4. doi: 10.1016/j.cgh.2010.03.004.
8. Gatselis NK, Zachou K, Papamichalis P, et al. Comparison of simplified score with the revised original score for the diagnosis of autoimmune hepatitis: ¿a new or a complementary diagnostic score? *Dig Liver Dis* 2010; 42:807–12. doi: 10.1016/j.dld.2010.03.005.
9. Rust C, Beuers U. Overlap syndromes among autoimmune liver diseases. *World J Gastroenterol* 2008; 14(21):3368-3373.
10. Hennes EM, Zeniya M, Czaja AJ, et al. Simplified criteria for the diagnosis of autoimmune hepatitis. *Hepatology* 2008; 48:169–76 doi: 10.1002/hep.22322..
11. Vergani GM, Vergani D, Czaja AJ, Manns MP, Krawitt EL, Vierling JM, Lohse AW, Montano-Loza AJ. Autoimmune hepatitis. *Nat Rev Dis Primers*. 2018;4:18017. doi: 10.1038/nrdp.2018.17.
12. European Association for the Study of the Liver. EASL Clinical Practice Guidelines: Autoimmune hepatitis. *J Hepatol*. 2015; 63:971–1004. Disponible en: <https://easl.eu/wp-content/uploads/2018/10/Autoimmune-Hepatitis-English-report.pdf>
13. Czaja AJ. The role of autoantibodies as diagnostic markers of autoimmune hepatitis. *Expert Rev Clin Immunol* 2006; 2:33-48. doi: 10.1586/1744666X.2.1.33.
14. Montano AJ, Carpenter HA, Czaja AJ. Frequency, behavior, and prognostic implications of antimitochondrial antibodies in type 1 autoimmune hepatitis. *J Clin Gastroenterol* 2008; 42:1047–53. doi: 10.1097/MCG.0b013e3181587d18.
15. Hu CJ, Zhang FC, Li YZ, Zhang X. Primary biliary cirrhosis: what do autoantibodies tell us? *World J Gastroenterol*. 2010; 16:3616–3629. doi: 10.3748/wjg.v16.i29.3616.
16. Czaja AJ, Carpenter HA, Santrach PJ, Moore SB. Genetic predispositions for the immunological features of chronic active hepatitis. *Hepatology* 1993; 18:816-22. doi: 10.1002/hep.1840180411.

17. Dörner T, Feis E, Held C, Conrad K, Burmester GR, Hiepe F. Differential recognition of the 52-kD Ro (SS-A) antigen by sera from patients with primary Sjögren's syndrome. *Hepatology* 1996; 24:1404-7. doi: 10.1002/hep.510240616.
18. De Boer YS, van Nieuwkerk CM, Witte BI ,et al. Assessment of the histopathological key features in autoimmune hepatitis. *Histopathology* 2015; 66:351–362. doi: 10.1111/his.12558
19. Ishak K, Baptista A, Bianchi L, et al. Histological grading and staging of chronic hepatitis. *J Hepatol.* 1995;22(6):696-9 doi: 10.1016/0168-8278(95)80226-6.
20. Czaja AJ. Rapidity of treatment response and outcome in type 1 autoimmune hepatitis. *J Hepatol* 2009; 51:161–7. doi: 10.1016/j.jhep.2009.02.026.