

<https://doi.org/10.24875/RECIC.M21000251>

# TAVI transfemoral con prótesis de balón expandible en homoinjertos aórticos degenerados



## Transfemoral TAVI with balloon-expandable valve for failing aortic root homografts

Leire Unzué<sup>a,\*</sup>, Eulogio García<sup>a</sup>, Belén Díaz-Antón<sup>b</sup>, Rodrigo Teijeiro-Mestre<sup>a</sup>, Miguel Rodríguez del Río<sup>c</sup> y Ángel González Pinto<sup>d</sup>

<sup>a</sup> Servicio de Hemodinámica y Cardiología Intervencionista, HM CIEC MADRID (Centro Integral de Enfermedades Cardiovasculares), Hospital Universitario HM Montepríncipe, HM Hospitales, Boadilla del Monte, Madrid, España

<sup>b</sup> Unidad de Imagen Cardíaca, HM CIEC MADRID (Centro Integral de Enfermedades Cardiovasculares), Hospital Universitario HM Montepríncipe, HM Hospitales, Boadilla del Monte, Madrid, España

<sup>c</sup> Servicio de Anestesia y Reanimación, HM CIEC MADRID (Centro Integral de Enfermedades Cardiovasculares), Hospital Universitario HM Montepríncipe, HM Hospitales, Boadilla del Monte, Madrid, España

<sup>d</sup> Servicio de Cirugía Cardíaca, HM CIEC MADRID (Centro Integral de Enfermedades Cardiovasculares), Hospital Universitario HM Montepríncipe, HM Hospitales, Boadilla del Monte, Madrid, España

### Sr. Editor:

La utilización de homoinjertos criopreservados como sustitutos de la raíz aórtica completa se introdujo hace más de tres décadas con ventajas considerables respecto a las prótesis biológicas, como la mayor durabilidad, el menor riesgo de endocarditis y el mejor perfil hemodinámico con mayor preservación de la función ventricular a largo plazo<sup>1</sup>. Sin embargo, la mayoría de estos injertos inician su degeneración a los 10 años de la intervención, y generalmente presentan una calcificación masiva de la pared del homoinjerto y disfunción valvular<sup>2</sup>.

La reintervención quirúrgica en este contexto conlleva un riesgo muy elevado, dada la necesidad de abordar una aorta con calcificación extensa que con frecuencia requiere una nueva sustitución completa de la raíz aórtica<sup>3,4</sup>, por lo que el implante percutáneo de válvula aórtica (TAVI, *transcatheter aortic valve implantation*) resulta en especial atractivo. Las válvulas de los homoinjertos habitualmente degeneran en forma de insuficiencia aórtica pura y la raíz aórtica suele presentar una calcificación muy extensa a nivel de los senos y de la unión sinotubular; paradójicamente, en ocasiones la calcificación del anillo es escasa<sup>3,4</sup>. Esto último puede suponer un reto para la estabilidad de las prótesis de balón expandible, de manera que hasta el momento existe escasa evidencia científica sobre su papel en este particular contexto anatómico.

Se describen los casos de 5 pacientes consecutivos (edad media: 68,4 ± 10,4 años) con homoinjerto de raíz aórtica degenerado en forma de insuficiencia aórtica aislada ([vídeo 1 del material adicional](#)) o doble lesión aórtica tratados mediante TAVI transfemoral con prótesis de balón expandible entre 2017 y 2021 en un centro hospitalario ([tabla 1](#)). En todos los casos se desestimó una nueva sustitución valvular quirúrgica por el alto riesgo de la intervención, debido a la calcificación masiva y circunferencial del homoinjerto. Los procedimientos se realizaron tras obtener el consentimiento informado de los pacientes, bajo sedación profunda (pacientes 2, 3 y 4) o anestesia general (pacientes 1 y 5, para mejorar la tolerancia

al ecocardiograma transesofágico y conseguir una mayor precisión en la colocación de la prótesis), guiados por ecocardiografía transesofágica, disponiendo de una tomografía computarizada previa a la intervención para valorar la calcificación y los diámetros del injerto. Se procedió al implante directo con inflado lento y prolongado de la prótesis en todos los casos salvo en el paciente número 5, en quien se realizó un primer inflado incompleto seguido de una posdilatación completa ([figura 1](#) y [vídeo 2 del material adicional](#)), debido a que presentaba una importante resistencia a la expansión durante el inflado inicial. En una paciente (paciente 2 de la [tabla 1](#)) se avanzó una guía para proteger la coronaria izquierda durante el implante de la prótesis ([vídeo 3 del material adicional](#)).

El implante fue exitoso en todos los pacientes, sin que ninguno presentara insuficiencia aórtica periprotésica significativa ni bloqueo auriculoventricular tras el procedimiento. Solo se identificó una complicación, un pseudoaneurisma de la arteria femoral contralateral, que se trató con compresión ecoguiada (paciente 3 de la [tabla 1](#)). El tiempo medio de estancia hospitalaria fue de 5,2 días. Tras un seguimiento medio de 20,2 ± 15,2 meses, todos los pacientes estaban libres de eventos y todas las prótesis funcionaban con normalidad.

Hasta la fecha, la mayor parte de la experiencia publicada sobre homoinjertos aórticos degenerados tratados de manera percutánea se limita al uso de prótesis autoexpandibles<sup>5,6</sup>, posiblemente por su capacidad de ser recapturadas y reposicionadas, dado el temor de embolización de la prótesis ante la escasez de calcio en el anillo valvular. Sin embargo, la utilización de prótesis de balón expandible puede presentar ventajas adicionales: *a)* garantizar una adecuada expansión de la prótesis, *b)* conseguir una menor interferencia de material metálico en la pared del homoinjerto calcificado y *c)* mantener el acceso a las coronarias en el seguimiento de los pacientes, cuya media de edad suele ser inferior a la de los pacientes tratados con TAVI.

La degeneración de homoinjertos de raíz aórtica es un escenario complejo, con escasa evidencia científica disponible. Nuestra serie de homoinjertos tratados con prótesis de balón expandible muestra que esta es una opción viable y segura para este tipo de pacientes.

\* Autor para correspondencia: Servicio de Hemodinámica y Cardiología Intervencionista-HM CIEC, Hospital Universitario HM Montepríncipe, HM Hospitales, Avda. de Montepríncipe 25, 28668 Boadilla del Monte, Madrid, España. Correo electrónico: [leireunzue@yahoo.es](mailto:leireunzue@yahoo.es) (L. Unzué).

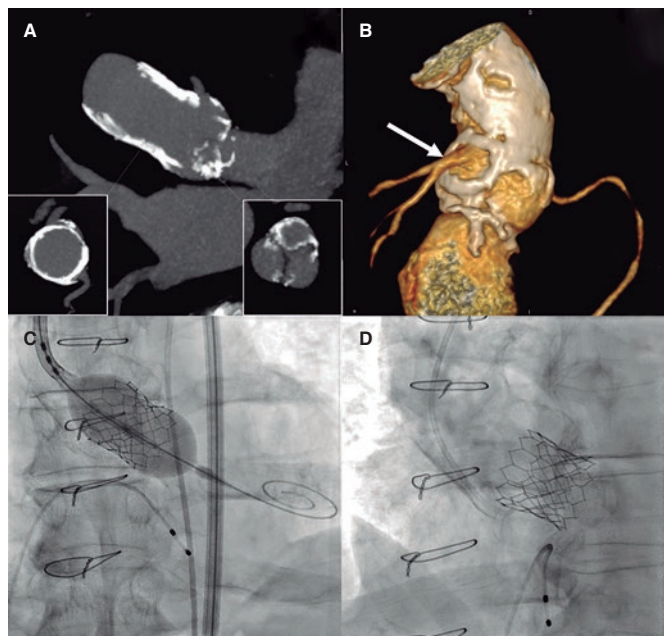
Recibido el 12 de agosto de 2021. Aceptado el 18 de octubre de 2021. Online: 24-11-2021.

2604-7306 / © 2021 Sociedad Española de Cardiología. Publicado por Permayer Publications. Este es un artículo *open access* bajo la licencia CC BY-NC-ND 4.0.

**Tabla 1.** Pacientes con homoinjerto aórtico degenerado tratados con TAVI transfemoral

	Paciente 1	Paciente 2	Paciente 3	Paciente 4	Paciente 5
<i>Características basales</i>					
Edad, años	84	70	63	69	56
Sexo	Mujer	Mujer	Mujer	Varón	Varón
EuroSCORE II (%)	23%	7%	4%	10%	5%
STS (%)	17%	5%	3%	7%	3%
Indicación de homoinjerto	VAB -AAA	VAB- AAA	El	El	VAB-AAA
Edad del homoinjerto, años	12	12	15	14	17
Tipo de disfunción	IAo grave	IAo grave	Doble lesión	IAo grave	Doble lesión
Gradiente transprotésico (mmHg)	NA	NA	80	NA	54
Agatston de la válvula	3.824	1.936	1.873	1.650	5.555
Agatston del homoinjerto	9.100	9.037	10.456	11.456	17.400
Calcificación del homoinjerto	Grave	Grave	Grave	Grave	Grave
Diámetro derivado del anillo (mm)	24,8	24,2	23,2	25,7	28,02
Perímetro del anillo (mm)	78	76	73	81	88
Diámetro máximo (mm)	24	24	22	25	26
<i>Procedimiento</i>					
Anestesia	General	Sedación	Sedación	Sedación	General
Medida del anillo por ETE (mm)	25	25	22	24	24
Prótesis Edwards	SAPIEN XT 26	SAPIEN 3 26	SAPIEN 3 23	SAPIEN 3 26	SAPIEN 3 Ultra 26
Acceso	Transfemoral	Transfemoral	Transfemoral	Transfemoral	Transfemoral
Insuficiencia periprotésica	0	0	0	0	0
Marcapasos	No	No	No	No	No
Tiempo de escopia (min)	19	23	36	29	21
Contraste (ml)	60	100	80	60	60
Complicaciones VARC-3	No	No	No	No	No
<i>Seguimiento</i>					
Tiempo seguimiento (meses)	41	35	14	10	1
Muerte al año	Ninguno	Ninguno	Ninguno	Ninguno	NA
Insuficiencia cardíaca al año	Ninguno	Ninguno	Ninguno	Ninguno	NA
ACVA al año	Ninguno	Ninguno	Ninguno	Ninguno	NA
Marcapasos al año	Ninguno	Ninguno	Ninguno	Ninguno	NA
Gradiente transaórtico (mmHg)	24	15	35	20	NA
Insuficiencia aórtica	No	No	No	No	NA
Eventos durante el seguimiento	Ninguno	Ninguno	Ninguno	Ninguno	NA

AAA: aneurisma de aorta ascendente; ACVA: accidente cerebrovascular agudo; ETE: ecocardiografía transesofágica; El: endocarditis infecciosa; IAo: insuficiencia aórtica; NA: no aplica; VAB: válvula aórtica bicúspide; VARC-3: *Valvular Academic Research Consortium-3*.



**Figura 1.** **A:** tomografía computarizada con reconstrucción multiplanar en la que se visualiza el homoinjerto calcificado (corte transversal en el cuadrante inferior izquierdo), con menor calcificación en la válvula aórtica (corte transversal en el cuadrante inferior derecho). **B:** tomografía computarizada con reconstrucción tridimensional de la raíz aórtica, con visión posterior, en la que se visualiza la calcificación grave del homoinjerto que preserva el neo-ostium del tronco izquierdo (flecha). **C:** implante de prótesis aórtica SAPIEN 3 Ultra de 26 mm (Edwards Lifesciences, Estados Unidos), con expansión parcial que se completa en un segundo inflado. **D:** imagen angiográfica final que muestra la grave calcificación del homoinjerto con la prótesis bien expandida.

#### FINANCIACIÓN

Ninguna.

#### CONTRIBUCIÓN DE LOS AUTORES

Todos los autores han contribuido en la elaboración, la redacción y la corrección de esta carta.

#### CONFLICTO DE INTERESES

No existen conflictos de intereses en relación con este trabajo.

#### MATERIAL ADICIONAL



Se puede consultar material adicional a este artículo en su versión electrónica disponible en <https://doi.org/10.24875/RECIC.M21000251>.

#### BIBLIOGRAFÍA

- González-Pinto A, Vázquez RJ, Sánchez A, et al. Homoinjerto de raíz aórtica para el tratamiento quirúrgico de las afecciones de la válvula aórtica con aorta ascendente dilatada. *Rev Esp Cardiol.* 2004;57:412-416.
- Amabile N, Bical OM, Azmoun A, Ramadan R, Nottin R, Deleuze PH. Long-term results of freestyle stentless bioprosthesis in the aortic position: a single-center prospective cohort of 500 patients. *J Thorac Cardiovasc Surg.* 2014;148:1903-1911.
- Sadowski J, Kapelak B, Bartus K, et al. Reoperation after fresh homograft replacement: 23 years' experience with 655 patients. *Eur J Cardiothorac Surg.* 2003;23:996-1000.
- Joudinaud TM, Baron F, Raffoul R, et al. Redo aortic root surgery for failure of an aortic homograft is a major technical challenge. *Eur J Cardiothorac Surg.* 2008;33:989-994.
- López-Otero D, Teles R, Gómez-Hospital JA, Balestrini CS, Romaguera R, Saiibi-Solano JF. Implante percutáneo de válvula aórtica: seguridad y eficacia del tratamiento del homoinjerto aórtico disfuncionante. *Rev Esp Cardiol.* 2012;65:350-355.
- Chan PH, Di Mario C, Davies SW, Kelleher A, Trimlett R, Moat N. Transcatheter aortic valve implantation in degenerate failing aortic homograft root replacements. *J Am Coll Cardiol.* 2011;58:1729-1730.

<https://doi.org/10.24875/RECIC.M21000254>

## Situación del Código Infarto tras la fase inicial de la pandemia de la COVID-19. Experiencia en un centro de alto volumen



### *State of the STEMI Care Network after the early phase of the COVID-19 pandemic. The experience of a high-volume centre*

Iván Gómez-Blázquez<sup>a,\*</sup>, Sergio Huertas-Nieto<sup>a</sup>, Roberto Martín-Asenjo<sup>a</sup>, Héctor Bueno<sup>a,b,c,d</sup>, Rafael Salguero-Bodes<sup>a,b,c</sup> y Fernando Sarnago-Cebada<sup>a</sup>

<sup>a</sup> Departamento de Cardiología, Hospital Universitario 12 de Octubre e Instituto de Investigación Sanitaria Hospital 12 de Octubre (imas12), Madrid, España

<sup>b</sup> Centro de Investigación Biomédica en Red de Enfermedades Cardiovasculares (CIBERCV), España

<sup>c</sup> Facultad de Medicina, Universidad Complutense de Madrid, Madrid, España

<sup>d</sup> Centro Nacional de Investigaciones Cardiovasculares (CNIC), Madrid, España

\* Autor para correspondencia: Servicio de Cardiología, Hospital Universitario 12 de Octubre, Avda. de Córdoba s/n, 28041 Madrid, España.

Correo electrónico: [igomezblazquez@gmail.com](mailto:igomezblazquez@gmail.com) [I. Gómez-Blázquez].

Online: 07-01-2022.

Full English text available from: <https://www.recintervcardiol.org/en>.

2604-7306 / © 2021 Sociedad Española de Cardiología. Publicado por Permanyer Publications. Este es un artículo open access bajo la licencia CC BY-NC-ND 4.0.