

Mixoma biauricular. Reporte de un caso

César Conde-Vela ¹, David Gálvez ¹, Jorge Rodríguez ¹, Willian Anikama ²

<i>Resumen</i>	<i>Comunicamos un caso de mixoma biauricular, en una paciente de 16 años, quien presentaba disnea de esfuerzo. El ecocardiograma transesofágico mostró una gran masa móvil, biauricular. La resección quirúrgica y el examen histopatológico identificaron la tumoración como un mixoma biauricular. La evolución postoperatoria y recuperación de la paciente fueron satisfactorias.</i>
<i>Palabras clave</i>	<i>Mixoma; neoplasmas cardíacos; cirugía cardíaca.</i>

Biatrtrial mixoma. Report of a case

Abstract

We report a case of biatrial mixoma in a 16 year-old patient who complained of exertional dyspnea. Transesophageal echocardiogram showed a large biatrial, mobile mass. Surgical resection and subsequent histopathologic examination identified a biatrial myxoma. Patient's postoperative evolution and recovery was satisfactory.

Key words: Mixoma; heart neoplasms; heart surgery.

INTRODUCCIÓN

Los tumores cardíacos primarios tienen una incidencia muy baja, según muestran los estudios realizados en series de necropsias (0,2 a 3 por mil). Aproximadamente, 75% de ellos es benigno y los restantes, malignos. En el primer grupo, 50% corresponde a mixomas, cuya forma de presentación habitual es la localización única. Los mixomas múltiples y en especial los biauriculares son extremadamente raros, representando 2,5% de los mixomas. Estos casos han sido poco descritos, por lo que su reconocimiento precoz y diagnóstico significan un reto tanto para los médicos internistas como para los cardiólogos. Es por ello que comunicamos el caso de una joven con mixoma biauricular, poniendo especial atención en la epidemiología, la presentación clínica, el diagnóstico y el tratamiento.

CASO CLÍNICO

Paciente mujer de 16 años, cuyo principal síntoma era la disnea a moderados esfuerzos, fue referida a nuestro instituto, al detectarse mediante ecocardiograma transtorácico una tumoración biauricular. La paciente no mostraba antecedentes de convulsiones, accidente vascular cerebral ni embolización periférica. Al examen, se encontraba confortable en reposo; la presión arterial fue 100/70 mmHg y la frecuencia cardíaca de 90 por minuto. No se evidenció ingurgitación yugular, ictericia, lesiones dérmicas, ni edemas de miembros inferiores. El impulso ventricular izquierdo no estaba desplazado y la auscultación cardíaca mostró ruidos cardíacos rítmicos, sin presencia de soplos. La sintomatología y los hallazgos del examen físico no se modificaron con los cambios posturales. El electrocardiograma fue normal y la radiografía de tórax posteroanterior no mostró cardiomegalia ni edema intersticial. Los análisis de laboratorio no presentaron alteraciones.

En el ecocardiograma transesofágico, se evidenció dos tumoraciones sésiles, una de 40x30 mm, adosada a la pared posterolateral de la aurícula izquierda, cerca de la válvula mitral, que ocupaba el 40% de la cavidad auricular, y otra de 50 x 43 mm, adosada a la pared posterior de la aurícula derecha, que ocupaba el 80% de la cavidad auricular. Estas tumoraciones prolapsaban a través de la válvula mitral y de la tricúspide, respectivamente, durante la diástole (Figura 1), con presencia de regurgitación mitral leve. No se encontró dilatación de cavidades.

¹ Servicio de Cardiología, Instituto Nacional del Corazón (INCOR). Lima, Perú.

² Servicio de Anatomía Patológica, Hospital Guillermo Almenara - EsSalud. Lima, Perú.

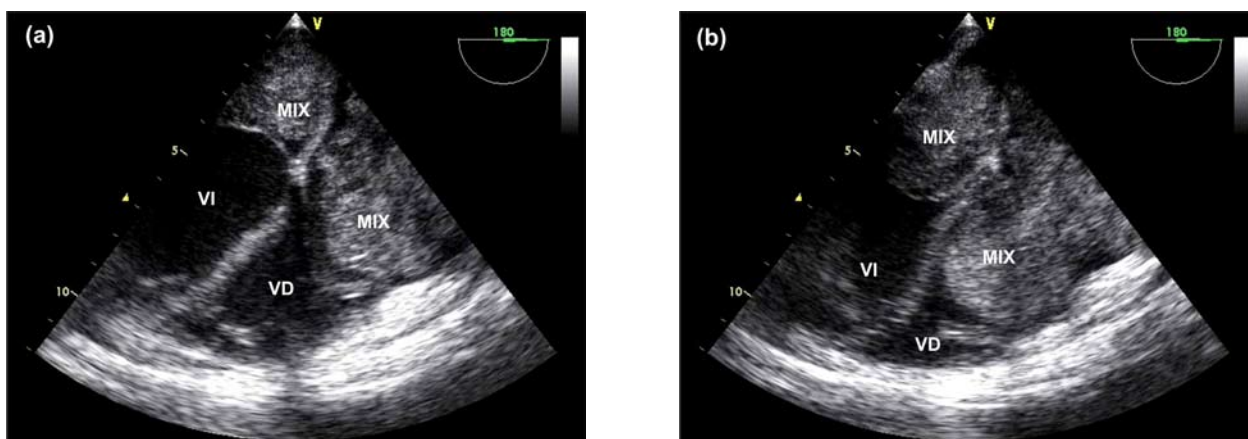


Figura 1. Imagen de ecocardiografía transesofágica a 180 grados. (a) Se aprecia en cada aurícula una gran masa tumoral, lobular, de aspecto denso móvil, que ocupa la aurícula izquierda y parte de la aurícula derecha. (b) En diástole, se aprecia el prolapso del mixoma biauricular a través de la válvula mitral y tricuspídea, hacia el ventrículo izquierdo y derecho, respectivamente. MIX: mixoma; AI: aurícula izquierda; AD: aurícula derecha; VI: ventrículo izquierdo; VD: ventrículo derecho.

Las válvulas semilunares y auriculoventriculares eran normales.

Posteriormente, la paciente fue sometida a exéresis de las tumoraciones, mediante atriotomía derecha, apertura del septo interauricular y

resección amplia de la base de implantación. Se extrajo dos tumoraciones blandas, gelatinosas, recubiertas con hemorragia periférica. El tumor auricular derecho tenía su pedículo en la pared libre y sus dimensiones eran de 70 x 50 x 50 mm, mientras que el tumor auricular izquierdo tenía su pedículo en la pared libre y sus dimensiones eran de 50 x 40 x 30 mm (Figura 2).

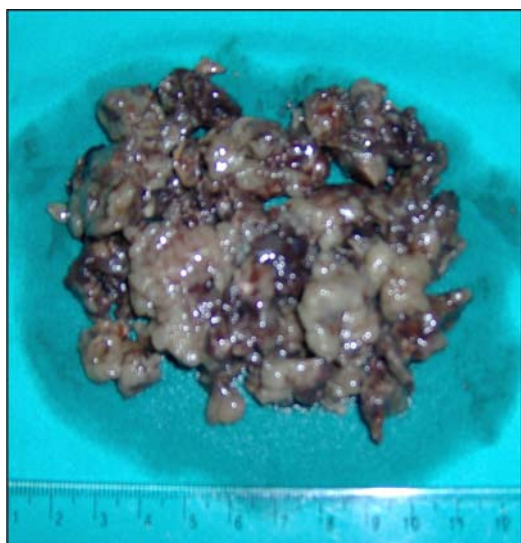


Figura 2. Mixoma biauricular. Tumoraciones de tipo polipoide, de consistencia blanda y superficie lisa, con áreas blanquecinas y zonas hemorrágicas.

El estudio anatomopatológico mostró células de aspecto mesenquimatoso, con matriz mucoide y significativo pleomorfismo, sin presencia de mitosis, y células asiladas mononucleadas, hallazgos compatibles con un mixoma biauricular (Figura 3).

La evolución postoperatoria fue satisfactoria, siendo dada de alta una semana después de la cirugía. A los seis meses de seguimiento, la paciente estaba asintomática, sin evidencia de recidiva en el estudio ecocardiográfico.

DISCUSIÓN

Los tumores cardiacos primarios tienen una incidencia de 0,002% a 0,3%, en varias series de autopsias. Alrededor de 75% de los tumores cardiacos primarios son benignos y el resto maligno.

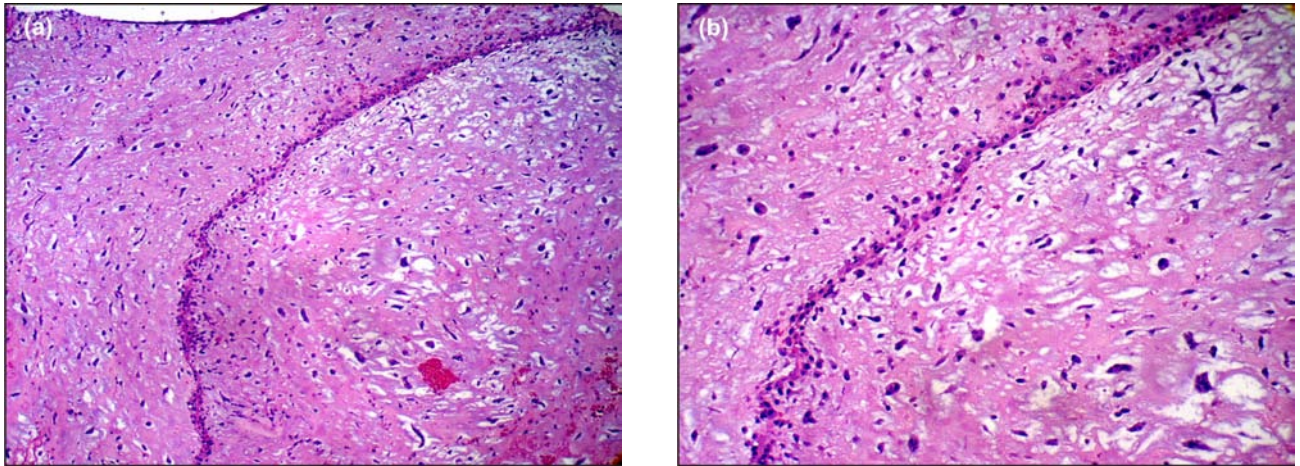


Figura 3. Microscopia del mixoma biauricular. (a) Magnificación x 10 (coloración hematoxilina-eosina) mostrando abundante matriz extracelular (mixoide), conteniendo numerosos vasos sanguíneos y células poligonales sin atipia. (b) Magnificación x 40 (coloración hematoxilina-eosina); se aprecia mejor las numerosas células poligonales.

nos. De los tumores benignos, 50% corresponde a mixomas (1,2). Los mixomas múltiples constituyen menos de 5% de los casos, siendo la mitad de ellos biauriculares (3-5).

Los pacientes con mixomas generalmente son asintomáticos. En el caso descrito, la única manifestación clínica fue la disnea a moderados esfuerzos, la cual se presentaba como parte del cuadro obstructivo valvular que producía la tumoración debido a su gran tamaño y movilidad (también se pueden presentar síncope y muerte súbita). Otros síntomas -como los fenómenos embólicos por desprendimiento de tejido tumoral o de trombos formados en la superficie, así como artralgias, mialgias, debilidad muscular, fatiga, fiebre y fenómeno de Raynaud, asociados a mecanismos autoinmunes mediados por el aumento sérico de interleuquina-6 proveniente del tejido mixomatoso-, no fueron observados en este caso (6,7).

Si bien la ecocardiografía transtorácica tiene una alta sensibilidad y especificidad para el diagnóstico de mixoma, a nuestra paciente se le realizó una ecocardiografía transesofágica, ya que actualmente se considera que este estudio ofrece información más detallada sobre el tamaño, lugar y tipo de implantación, e incluso sobre las caracte-

terísticas de la superficie y riesgo de embolización en algunos pacientes (8,9).

En los casos de mixomas múltiples resulta importante descartar la presencia de mixomas familiares. El presente caso no constituye un caso de mixoma familiar, ya que no presenta historia familiar característica. Cabe precisar que el descarte de este cuadro es importante, por la alta recurrencia posquirúrgica (10 a 20%) y por la posibilidad de encontrarse asociado a ciertos síndromes clínicos, de los cuales el más conocido es el síndrome de Carney. Este síndrome es un trastorno autosómico dominante, caracterizado por la presencia de mixomas cardíacos, tumores fibromixoides cutáneos y mamarios, así como pigmentación puntiforme cutánea (10).

La cirugía es considerada segura y con una mortalidad muy baja. En los mixomas únicos, el pronóstico a largo plazo es bueno, con un riesgo de recurrencia de 1 a 3% (11), debido al crecimiento de un foco tumoral no identificado más que a una resección incompleta. Sin embargo, los mixomas múltiples, como el caso de nuestra paciente, son más propensos a recurrencias, por lo que el seguimiento ecocardiográfico es mandatorio.

REFERENCIAS BIBLIOGRÁFICAS

1. Reynen K. Frequency of primary tumors of the heart. *Am J Cardiol.* 1996;77:107.
2. Basso C, Valente M, Poletti A, Casarotto D, Thiene G. Surgical pathology of primary cardiac and pericardial tumors. *Eur J Cardiothorac Surg.* 1997;12:730-8.
3. Rocha AS, Ferreira ME, Dutra PR, Rocha NN, Tinoco SM, Nascimento C, et al. Myxoma of the mitral valve. *Arq Bras Cardiol.* 1999;72:621-6.
4. Gabe ED, Rodríguez Correa C, Vigliano C, San Martino J, Wisner JN, González P, et al. Cardiac myxoma. Clinical-pathological correlation. *Rev Esp Cardio.* 2002;55:505-13.
5. Bjessmo S, Ivert T. Cardiac myxoma: 40 years' experience in 63 patients. *Ann Thorac Surg.* 1997;63:697-700.
6. De Carli S, Sechi LA, Ciani R, Barillari G, Dolcetti G, Bartoli E. Right atrial myxoma with pulmonary embolism. *Cardiology.* 1994;84:368-72.
7. Séguin JR, Beigbeder JY, Hvass U, Langlois J, Grolleau R, Jourdan M, et al: Interleukin-6 production by cardiac myxomas may explain constitutional symptoms. *J Thorac Cardiovasc Surg.* 1992;103:599-600.
8. Ha JW, Kang WC, Chung N, Chang BC, Rim SJ, Kwon JW, et al. Echocardiographic and morphologic characteristics of left atrial myxoma and their relation to systemic embolism. *Am J Cardiol.* 1999;83:1579-82.
9. Srivastava R, Hsiung MC, Fadel A, Nanda NC. Transesophageal echocardiographic demonstration of biatrial myxoma. *Echocardiography.* 2004;21:187-8.
10. Carney JA. The Carney complex (myxomas, spotty pigmentation, endocrine overactivity, and schwannomas). *Dermatol Clin.* 1995;13:19-26.
11. McCarthy PM, Piehler JM, Schaff HV, Pluth JR, Orszulak TA, Vidaillet HJ Jr, et al. The significance of multiple, recurrent, and "complex" cardiac myxomas. *J Thorac Cardiovasc Surg.* 1986;91:389-69.

Manuscrito recibido el 22 de junio de 2007 y aceptado para publicación el 05 de setiembre de 2007.

Correspondencia:

Dr. César Conde-Vela

Departamento Académico de Cirugía

Facultad de Medicina - UNMSM

Lima 1, Perú

Correo-e: cncondevela@hotmail.com