

# Avulsión mesentérica traumática y sepsis en un perro. Reporte de un caso.

## Traumatic mesenteric avulsion and sepsis in a dog. A case report.

Carlos A Hernández López<sup>1</sup>

Recibido el 02 de octubre de 2008 y aceptado el 27 de noviembre de 2008

### Resumen

Un paciente canino macho de raza fox terrier fue atropellado y presentó trauma abdominal cerrado. Durante las primeras horas el paciente permaneció estable y no se detectaron evidencias radiológicas ni ecográficas de lesiones en órganos sólidos, vejiga o vías biliares, y tampoco se detectó acumulación de líquido peritoneal. Pasadas doce horas la condición del paciente se deterioró y se detectó la presencia de una efusión abdominal. Al análisis del líquido peritoneal, se encontró la presencia de un exudado inflamatorio indicativo de una peritonitis aguda por lo cual el paciente fue sometido a laparotomía exploratoria. Se localizó una avulsión mesentérica en un segmento yeyunal con necrosis intestinal del fragmento sin vascularización. Al paciente se le realizó una resección de la porción intestinal afectada y una enteroanastomosis, sin embargo falleció dos horas posteriores a la cirugía con un diagnóstico presuntivo de peritonitis aguda y sepsis subsecuente. En los pacientes con trauma abdominal cerrado debe descartarse una avulsión mesentérica en caso de presentar un deterioro progresivo de la condición, sin indicios de lesión en órganos sólidos ni ruptura vesical.

### Palabras clave

Avulsión, enteroanastomosis, mesenterio, sepsis, trauma.

### Abstract

A male canine fox terrier was attended after an abdominal blunt trauma, after being hit by a car. During the first hours the patient remained stable and no evident radiologic or ultrasonographic alterations were detected in solid organs, bladder or gallbladder and no accumulation of free abdominal fluid was found. After 12 hours, the patient condition worsened and abdominal effusion was noticed. The abdominal fluid analysis showed the presence of an inflammatory exudate suggesting an acute peritonitis and the patient underwent an exploratory laparotomy. A mesenteric avulsion in a yeyunal segment with intestinal necrosis in the avascular portion was found. Intestinal resection and enteroanastomoses were performed; however the dog died two hours after it got out of surgery affected by an acute peritonitis and sepsis. Patients that suffered a blunt abdominal trauma must be carefully monitored and a mesenteric avulsion must be suspected when the dog's condition worsen without evidence of vesical rupture or solid organ injury.

### Key words

Avulsion, enteroanastomosis, mesentery, sepsis, trauma.

<sup>1</sup>Universidad CES, Facultad de Medicina Veterinaria y Zootecnia, Grupo de Investigación INCA-CES, Médico Veterinario Esp Clin; MSc (C), Calle 10ª N°22-04 Medellín, Colombia. chernandez@ces.edu.co

## Introducción

En zonas urbanas resultan muy frecuentes los accidentes automovilísticos en los cuales se ven involucrados los perros. El trauma abdominal cerrado, con daño sobre los órganos es una secuela importante de estos accidentes, en los cuales se reporta con mayor frecuencia hemoabdomen, uroabdomen y peritonitis biliar<sup>(10)</sup>. Las avulsiones mesentéricas originadas por traumas abdominales son secuelas poco comunes en este tipo de trauma y han sido escasamente reportadas en los perros<sup>(6,10)</sup>. A continuación

## Evaluación del Paciente

### Anamnesis

Paciente de raza fox terrier, de 13 meses de edad con planes de salud vigentes y sin reporte alguno de enfermedad previa. El perro se recibió en los servicios de emergencias de una clínica veterinaria, luego de haber sido atropellado por sus propietarios quienes aseguraron que una de las ruedas del vehículo pasó sobre el paciente.

### Examen físico y hallazgos de laboratorio

Al momento de la valoración clínica el paciente se encontraba decaído, presentaba dolor generalizado, extremidades frías y taquipnea. El perro tenía un tiempo de llenado capilar de 2 segundos, una temperatura de 37.9 °C y su frecuencia respiratoria superaba las 100 respiraciones por minuto, mientras que la cardíaca era de 140 latidos por minuto.

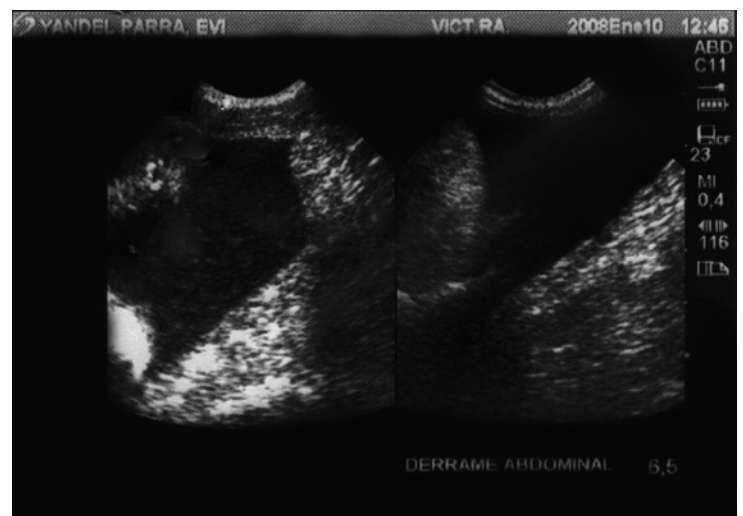
No se detectaron heridas abiertas ni fracturas aparentes en sus extremidades y su estado neurológico era normal. En las radiografías torácicas no se apreciaron fracturas de costillas, alteraciones en el espacio pleural ni alteraciones pulmonares o diafragmáticas. En la evaluación radiológica abdominal simple no fue evidente la presencia de una efusión y no se notaban alteraciones radiológicas evidentes en los órganos sólidos. En la orina, obtenida mediante sonda uretral, no se observó sangre (macroscópicamente).

El paciente recuperó su temperatura corporal y normalizó su frecuencia cardíaca y respiratoria una vez se infundieron líquidos intravenosos y se estableció una terapia inicial con ketoprofeno 1mg/kg IV, clorhidrato de tramadol 0,5 mg/kg IM y ampicilina a 30 mg/kg/8 horas IV. El paciente es dejado en observación esperando evolución mientras permanecía tranquilo.

se presenta el caso de un paciente de raza Fox terrier, el cual fue atropellado y tras su evaluación inicial no se detectaron lesiones en órganos sólidos, vejiga ni vesícula biliar y permaneció clínicamente estable hasta 12 horas posteriores al trauma, tiempo después del cual la condición del paciente comenzó a deteriorarse. Una vez se demostró una efusión peritoneal inflamatoria, el paciente fue sometido a laparotomía exploratoria encontrándose una avulsión mesentérica con necrosis de un segmento intestinal, el cual fue resecado, sin embargo el paciente murió a causa de una sepsis aguda.

Pasadas 12 horas el paciente empezó a presentar episodios de vómito, se notó débil y su temperatura corporal se encontró por debajo del rango normal (36°C). Su tiempo de llenado capilar era de 4 segundos y las mucosas se encontraban pálidas por lo cual se sospechó una hipotensión. El Hemograma (véase Tabla 1) reveló un ligero aumento en el hematocrito y la hemoglobina, no obstante haber permanecido con un goteo permanente de Hartmann a 50 ml/kg/día durante las doce horas previas. El leucograma demostró un incremento de los neutrófilos en banda (véase Tabla 2), las transaminasas hepáticas se encuentran considerablemente aumentadas y la urea y la creatinina se encuentran en valores normales (véase Tabla 3). La ecografía abdominal determinó la presencia de una efusión peritoneal, con una estructura hepática y esplénica sin alteraciones evidentes y con una integridad renal y vesical (véase Figura 1). La vesícula biliar se encontraba normalmente llena.

**Figura 1. En la ecografía fue evidente la acumulación de fluido peritoneal libre.**



**Tabla 1. Parámetros hematológicos**

Parámetro	Resultados	Unidades	Valores de referencia
Hematocrito	58,3	%	37 – 55
Hemoglobina	19,4	g/dL	12 – 18
Glóbulos rojos	7,84	10 <sup>6</sup> /μL	5.5 - 8.5
Globulos blancos	10,3	10 <sup>3</sup> /μL	6 - 17
MCV	74	fL	60-75
MCH	24,6	pg	20-25
MCHC	33.2	g/dL	32-36
I.D.E.	14,1	%	12-15
Plaquetas	251	10 <sup>3</sup> /μL	120 - 500

**Tabla 2. Recuento leucocitario diferencial**

Parámetro	Resultados Valores absolutos	Unidades	Valores de referencia	Resultados Valores relativos	Unidades	valores de referencia
Neutrófilos	7,1	10 <sup>3</sup> /μL	3-11,5	69	%	60 - 77
Linfocitos	1,8	10 <sup>3</sup> /μL	1-4,8	17	%	12 - 30
Eosinófilos	0,3	10 <sup>3</sup> /μL	1-1,25	3	%	2-10
Monocitos	0,5	10 <sup>3</sup> /μL	0,15-1,35	5	%	3-10
Bandas	0,6	10 <sup>3</sup> /μL	0-0,3	6	%	0-4

**Tabla 3. Perfil bioquímico y proteínas totales**

Se realizó una abdominocentesis obteniendo líquido serosanguinolento y su valoración determinó la presencia de un exudado inflamatorio (véase Tabla 4). El estado del paciente continúa deteriorándose y persiste el vómito, además comienza con episodios de diarrea sanguinolenta, lo cual hizo sospechar de una lesión intestinal o mesentérica. Se decidió realizar laparotomía exploratoria urgente.

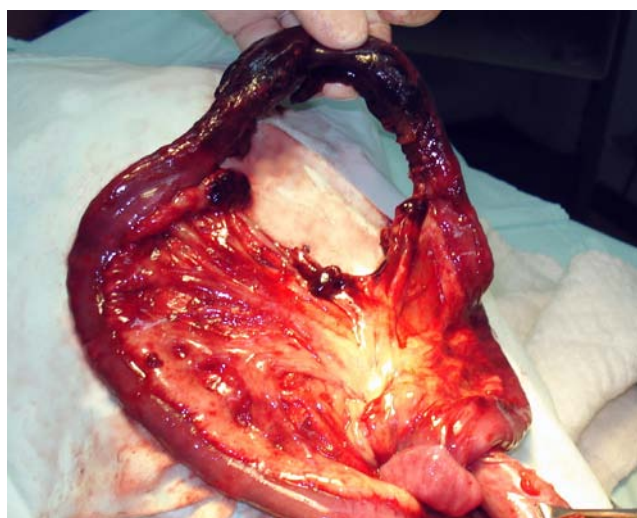
**Tabla 4. Evaluación de líquido abdominal.**

Evaluación	Resultados	Unidades
Color	Hemoglobinúrico	
Aspecto	Turbio	
Olor	Inoloro	
Recuento	48.500	Leu/mm <sup>3</sup>
pH	8,0	
Densidad	1.040	
Diferencial		
Polimorfonucleares	92	%
Mononucleares	8	%
Proteínas totales	58	g/L
Rivalta	Negativo	
Gram		
Bacterias	Ausentes	
Reacción leucocitaria	Media	
Eritrocitos	Media	

### Enfoque del tratamiento

#### *Hallazgos quirúrgicos y evolución*

El paciente recibió fluidos a 50 ml/kg/hora hasta obtener un mejor tiempo de llenado capilar y posteriormente se realizó una inducción anestésica con propofol y un mantenimiento anestésico con isoflurano, al igual que se mantuvo una infusión permanente de dopamina a 5 µg/kg/min. La exploración abdominal determinó la presencia de una avulsión mesentérica en un segmento yeyunal con necrosis de un segmento intestinal de aproximadamente 14 cm (véase Figura 2). No se detectaron alteraciones en los órganos parenquimatosos ni en el tracto urinario, y el intestino mostró algunos hematomas relacionados con el trauma, pero conservó su vascularización. Igualmente los epiplones se encontraban con signos de trauma. Se procedió a realizar una resección del segmento intestinal afectado y una enteroanastomosis termino-terminal.



**Figura 2.** Se aprecia la avulsión sobre el mesenterio y la subsecuente necrosis del segmento intestinal afectado en el yeyuno.

En las 2 horas posteriores a la cirugía el paciente permaneció hipotérmico a pesar de los esfuerzos por subir su temperatura y con signos de hipotensión. El paciente se tornó taquicárdico y taquipneico y fallece tras 2 reanimaciones cardiopulmonares. El diagnóstico presuntivo final fue un estado de sepsis y choque vascular.

## Discusión

Las avulsiones mesentéricas son complicaciones poco reportadas como consecuencia de trauma abdominal cerrado en los pequeños animales <sup>(10)</sup>. En seres humanos estas lesiones resultan más habituales que en los perros, sin embargo también suceden con poca frecuencia y se sabe que una de las causas más comunes en la actualidad es el trauma causado por los cinturones de seguridad <sup>(7,11,12)</sup>.

El autor no conoce datos recientes de casuística en los pequeños animales mientras que en pacientes humanos sometidos a laparotomía por trauma abdominal cerrado la frecuencia de presentación de traumas intestinales y mesentéricos varía entre el 3 y el 5% <sup>(3)</sup>. En un estudio realizado hace varios años de 600 accidentes automovilísticos en perros en Estados Unidos, se reportaron 2 avulsiones mesentéricas de 31 perros sometidos a laparotomía o necropsia <sup>(6)</sup>. En nuestro medio no hay datos reportados de esta complicación en trauma abdominal, sin embargo el autor conoció otro caso no reportado de avulsión de la arteria y vena mesentérica anterior en otro paciente atropellado con múltiples lesiones en otros órganos abdominales.

El diagnóstico de lesión intestinal y mesentérica es ocasionalmente difícil y con frecuencia su dictamen, en seres humanos con trauma cerrado abdominal, es demorado <sup>(9,12)</sup> y probablemente este sea el mismo caso para los pacientes caninos. Este diagnóstico está basado usualmente en los signos clínicos además de los hallazgos por imagen y acumulación de efusión peritoneal. En los seres humanos se presentó hipotensión en 75% de los pacientes que tuvieron un diagnóstico inmediato de avulsión mesentérica, mientras que en pacientes con diagnóstico demorado el dolor abdominal fue el signo clínico más común <sup>(7)</sup>. En el presente caso es probable que se haya presentado hipotensión como primer signo asociado dadas las características clínicas (hipotermia, llenado capilar lento, taquicardia) sin embargo la presión no se midió.

En los servicios de urgencias de hospitales, la ecografía es considerada actualmente de poca utilidad para determinar lesiones intestinales o mesentéricas, sin embargo resulta de utilidad para la detección de fluido peritoneal libre <sup>(9,11)</sup>. Igualmente en perros es particularmente útil la ecografía para la detección de efusiones peritoneales, incluso se han analizado técnicas para clínicos veterinarios sin un entrenamiento profundo en ultrasonografía demostrando una alta sensibilidad para la detección del líquido peritoneal <sup>(2)</sup>.

En la actualidad el método de aproximación diagnóstica más utilizado en los seres humanos es la tomografía computarizada <sup>(3)</sup>, sin embargo la disponibilidad de este método de diagnóstico en pequeños animales es limitado.

La obtención de efusión peritoneal mediante abdominocentesis o lavado peritoneal se considera de gran utilidad <sup>(11)</sup> y es un método práctico en pacientes caninos <sup>(2,5)</sup>. Este permite detectar la presencia de hemorragias, contenido intestinal o hallazgos compatibles con peritonitis. El análisis de las muestras recolectadas debe incluir la evaluación citológica, conteo celular, evaluación bioquímica y cultivo <sup>(2)</sup>. En el presente caso la detección de una efusión en las 12 horas subsecuentes indicó la realización de una abdominocentesis con evaluación del líquido. La presencia de un recuento de 48.500 Leu/mm<sup>3</sup> reveló una marcada irritación peritoneal. Conteos de 1000 a 2000 células/ $\mu$ l indican una irritación media a moderada mientras que conteos superiores a 2000 células/ $\mu$ l indican una peritonitis severa <sup>(5)</sup>.

Una concentración baja de glucosa en el fluido (<50 mg/dl) también puede sugerir una efusión séptica <sup>(10)</sup>. La comparación de la glucosa del líquido obtenido por abdominocentesis con la glucosa sanguínea, puede indicar una efusión séptica si existe una diferencia de más de 20 mg/dL <sup>(2)</sup>. En el presente caso no se midió la glucosa en el fluido peritoneal. La peritonitis séptica tiene un mal pronóstico con tasas de mortalidad entre 44-68%. En general la muerte es ocasionada por falla orgánica múltiple y choque séptico <sup>(5)</sup>.

La laparotomía exploratoria estará indicada en casos donde se encuentre una cantidad importante de fluido intraperitoneal sin la presencia de lesiones en órganos sólidos <sup>(12)</sup> y en caso de sospechar rupturas intestinales o avulsión mesentérica y peritonitis secundaria <sup>(5)</sup>. En un caso reportado en un perro <sup>(10)</sup> y en seres humanos el diagnóstico de avulsión mesentérica y la decisión de laparotomía pueden ser retrasados por la presentación clínica del cuadro. En estos casos los signos asociados a peritonitis pueden no ser determinantes hasta 5 a 7 días posteriores al trauma, sin embargo en el presente caso los signos asociados a un choque séptico se dieron 12 horas posteriores al trauma.

El manejo quirúrgico de una avulsión mesentérica requerirá una resección del segmento intestinal afectado y la realización de una enteroanastomosis. En los seres humanos los vasos sanguíneos más frecuentemente afectados son la arteria y vena mesentérica. Igualmente en los seres humanos el mesenterio del intestino delgado sufre daños con una frecuencia cinco veces mayor que en el intestino grueso <sup>(4,9,12)</sup>. La reparación vascular de la arteria y vena mesentérica se ha realizado con éxito en los seres humanos, e incluso se reportó un caso de una reparación de pequeños vasos yeyunales e ileales <sup>(1,8)</sup>.

## Conclusiones

La avulsión mesentérica, a pesar de ser una secuela poco común en los traumas abdominales cerrados en los perros, debe ser considerada en cualquier caso en el que los pacientes traumatizados presenten un deterioro progresivo de su condición a pesar de no mostrar evidencias contundentes de lesión sobre órganos sólidos y de haber descartado ruptura del tracto urinario y biliar. Tal y como sucedió en este caso, el deterioro progresivo sumado a la presencia de un exudado abdominal inflamatorio fueron indicativos para realizar una laparotomía exploratoria, sin embargo el desarrollo de una peritonitis y una posible sepsis bacteriana llevaron al paciente a la muerte a pesar de una pronta intervención y de la realización de una resección quirúrgica del segmento afectado.

## Bibliografía

1. Aydin U, Unalp OV, Yazici P, Guler A. 2007. Success of microvascular surgery; repair mesenteric injury and prevent short bowel syndrome: a case report. *BMC Emergency Medicine*. 7:11.

2. Beal MW. 2005. Approach to the Acute Abdomen. *Vet Clin Small Anim*; 35: 375-396.

3. Brofman N, Atri M, Hanson JM, Grinblat L, Chughtai T, et al. 2006. Evaluation of bowel and mesenteric blunt trauma with multidetector CT. *RG*; 26:1119-1131.

4. Brownstein MR, Bunting T, Meyer AA, Fakhry SM. 2000. Diagnosis and management of blunt small bowel injury: a survey of the membership of the American Association for the Surgery of Trauma. *J Trauma*; 48:402-407.

5. Fossum TW. Surgery of the abdominal cavity: peritonitis. En: Fossum TW. 1997. *Small Animal Surgery*. St. Louis: Mosby; p. 193-198.

6. Kolata RJ and Johnston DE. 1975. Motor vehicle accidents in urban dogs: A study of 600 cases. *J Am Vet Med Assoc*; 167:938-941.

7. Nolan BW, Gabram SGA, Schwartz RJ et al. 1995. Mesenteric injury from blunt abdominal trauma. *Am Surg*; 61:501-506.

8. Pennington CJ, Gwaltney N, Sweitzer D. 2000. Microvascular repair of jejunal and ileal vessels for near complete mesenteric avulsion after seat-belt injury. *J Trauma*; 48:327-329.

9. Richards JR, McGahan JP, Simpson JL, Tabar P. 1999. Bowel and mesenteric injury: Evaluation with emergency abdominal US. *Radiology*; 211: 399-403.

10. Rollings C, Rozanski EA, deLaforcade A, Kowaleski M, Rush J. 2001. Traumatic mesenteric avulsion and subsequent septic peritonitis in a dog. *J Vet Emerg Crit Care*; 11: 211-215.

11. Stassen N, Lukan JK, Carrillo EH, Spain DA, Richardson D. 2002. Abdominal seat belt marks in the era of focused abdominal sonography for trauma. *Arch Surg*; 137: 718-722.

12. Wang R, Chong C, Hsu H, Wang T, Chen C. 2006. Mesenteric injury caused by minor blunt abdominal trauma. *Emerg Med J*; 23:27