

# TPLO - OSTEOTOMÍA NIVELADORA DEL PLATO TIBIAL. TRATAMIENTO QUIRÚRGICO PARA LA ROTURA DEL LIGAMENTO CRUZADO ANTERIOR EN CANINOS

## TPLO – TIBIAL PLATEAU LEVELING OSTEOTOMY. SURGICAL TREATMENT FOR CRANIAL CRUCIATE LIGAMENT RUPTURE IN DOGS

Alina María Berrío Betancur<sup>1</sup>, Juan José Ochoa Vélez<sup>2</sup>

Recibido el 17 de junio de 2009 y aceptado el 20 de noviembre de 2009

### Resumen

La rotura del ligamento cruzado anterior, como consecuencia de trauma o de procesos degenerativos en la articulación de la rodilla, es una de las causas más comunes de claudicación en miembro posterior en caninos. Entre las diferentes técnicas quirúrgicas para reparar esta disfunción, se destaca la osteotomía niveladora de la meseta tibial (TPLO, por su sigla en inglés), la cual parte del principio de restablecer la estabilidad de la rodilla eliminando el empuje tibial craneal por medio de una modificación en la geometría del aspecto proximal de la tibia. Esta técnica se ha convertido en una de las más difundidas entre los ortopedistas veterinarios en el mundo, debido a la rápida recuperación del paciente, el retorno a su actividad atlética normal y la reducción del avance de la enfermedad degenerativa articular en la rodilla.

### Palabras clave

TPLO, osteotomía niveladora meseta tibial, ligamento cruzado anterior, LCA.

### Abstract

Cranial cruciate ligament rupture, following trauma or a degenerative process in the stifle joint, is one of the main causes of hind limb lameness in dogs. Among the different surgical techniques to address this dysfunction, a leading procedure is the Tibial Plateau Leveling Osteotomy (TPLO), which works on the principle of restituting the stability of the knee by eliminating the tibial cranial thrust by means of a change in the geometry of the proximal aspect of the tibia. This technique has become widespread worldwide among veterinary orthopedic surgeons, due to fast recovery rates, quick return to normal athletic activities and reduction of knee joint degenerative diseases.

### Key words

TPLO, tibial plateau leveling osteotomy, cranial cruciate ligament CCL.

### Introducción

La rotura del ligamento cruzado anterior (LCA) es uno de los problemas ortopédicos más frecuentes en caninos, al igual que una de las causas más comunes de claudicación del miembro posterior y enfermedad articular degenerativa en la rodilla<sup>(19, 23, 2, 9)</sup>.

De acuerdo con estudios realizados en caninos con rotura de LCA, el problema puede ser causado por traumas y procesos degenerativos relacionados con la edad, raza y conformación anatómica de las extremidades posteriores<sup>(13)</sup>. Esta lesión puede ser total o parcial<sup>(23)</sup>, y se manifiesta

<sup>1</sup>Estudiante. Facultad de Medicina Veterinaria y Zootecnia. Universidad CES. Medellín - Colombia. Correo electrónico: [alinaberrio@une.net.co](mailto:alinaberrio@une.net.co)

<sup>2</sup>Ingeniero Mecánico, MSc Ingeniería Biomédica. University of Surrey, UK. Correo electrónico: [juanjochoa@une.net.co](mailto:juanjochoa@une.net.co)

con claudicaciones de grado variable, signos de inestabilidad articular y cambios degenerativos que se evidencian en el transcurso de las semanas siguientes a la lesión <sup>(24)</sup>.

El tratamiento quirúrgico de las enfermedades de LCA tiene como finalidad recuperar la funcionalidad la rodilla y desacelerar la degeneración articular <sup>(17)</sup>. Existe una variedad de técnicas quirúrgicas intra y extra articulares, cuyos resultados han mostrado tener éxito a través de los años <sup>(23)</sup>.

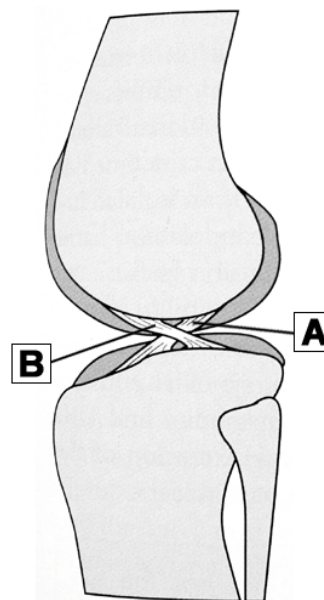
Recientemente, la osteotomía niveladora de la meseta tibial (TPLO) se ha convertido en uno de los procedimientos más difundidos entre cirujanos ortopedistas veterinarios en el mundo <sup>(23)</sup>, en tanto que reduce el avance de la osteoartrosis, recupera la función de la extremidad más rápidamente que otros procedimientos, y permite que el paciente retorne a la actividad atlética normal en pocos meses. Contrario a otros tratamientos, busca dar solución a los problemas biomecánicos de la articulación, en lugar de reparar el daño del LCA <sup>(17)</sup>. Esta técnica ha mostrado ser tan exitosa en caninos, que otras especies animales se han beneficiado de ella con iguales resultados, como es el caso de llamas <sup>(25)</sup> y alpacas <sup>(30)</sup>.

La presente revisión bibliográfica se enfoca en los distintos aspectos de la TPLO, desde su principio biomecánico de funcionamiento hasta la técnica quirúrgica, incluyendo consideraciones clínicas y manejo del paciente.

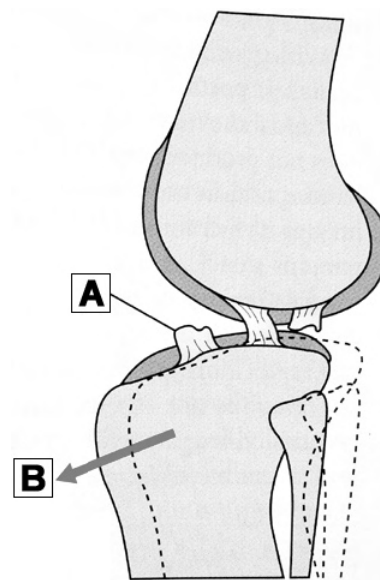
## ROTURA DE LIGAMENTO CRUZADO ANTERIOR

La rodilla es la articulación más compleja de la anatomía canina. De las estructuras anatómicas que la conforman, el LCA es el que más problemas ortopédicos presenta <sup>(17,24)</sup> (ver figura 1). Una lesión del LCA se puede presentar como una rotura parcial o total <sup>(23)</sup>, o una avulsión en el origen o la inserción (ver figura 2). Posibles causas incluyen procesos degenerativos, anomalías en la conformación anatómica, artropatías inmunomediadas, obesidad y luxaciones patelares <sup>(11, 13, 23)</sup>, al igual que eventos traumáticos generados por rotación interna de la tibia o por hiperextensión accidental de la rodilla durante la marcha <sup>(24)</sup>.

**Figura 1.** A. Ligamento cruzado anterior en posición normal. B. Ligamento cruzado posterior <sup>(11)</sup>.



**Figura 2.** A. Rotura de ligamento cruzado anterior. B. Dirección del movimiento anormal de la tibia hacia craneal <sup>(11)</sup>.



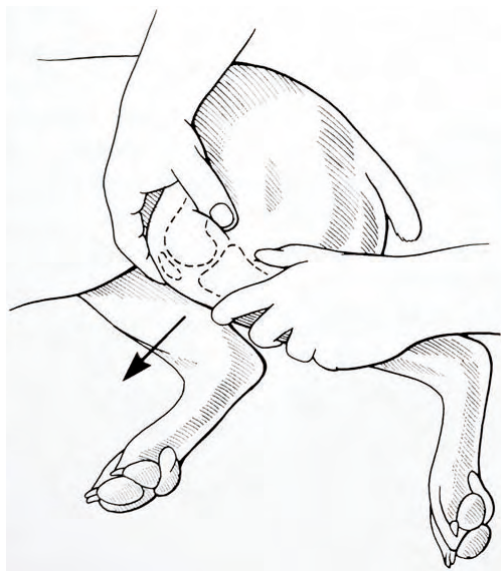
Cuando la rotura es total, el paciente presenta una claudicación marcada. Si se trata de una rotura parcial, la claudicación es leve, con mínimos signos de inestabilidad articular, acompañada de osteoartrosis progresiva detectable en las radiografías <sup>(23)</sup>; por lo general una rotura parcial precede una total <sup>(11)</sup>. La condición puede presentarse en perros de cualquier edad o raza. Sin embargo, es más común en perros jóvenes, activos y de talla grande <sup>(11,24)</sup>. Lesiones en el LCA no son comunes en gatos <sup>(11)</sup>.

## Examen físico y diagnóstico

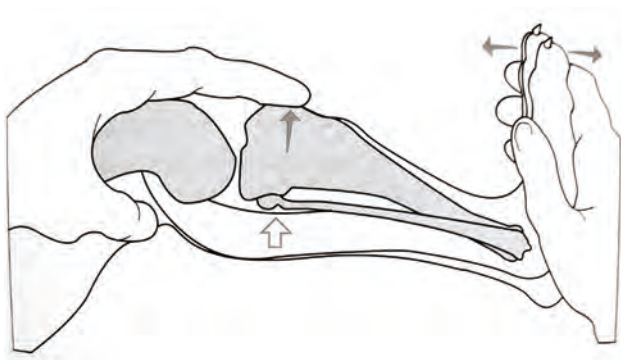
El examen físico comienza con observación a distancia del paciente, en la cual se evalúa la conformación anatómica, el grado de claudicación, temores, inflamación de la articulación y tejidos blandos, atrofia muscular, alineación de las extremidades y condición general de marcha <sup>(24)</sup>. Posteriormente se palpan ambas extremidades simultáneamente para detectar trauma, inflamación, neoplasia, cambios articulares degenerativos, defectos congénitos y atrofas musculares <sup>(15)</sup>.

Para el diagnóstico definitivo de rotura de LCA se utilizan principalmente dos técnicas. En primer lugar, la prueba de movimiento de cajón (ver figura 3), la cual es positiva cuando se evidencia el excesivo movimiento cráneo-caudal de la tibia con respecto al fémur. En segundo lugar, el test de compresión tibial (ver figura 4), el cual evalúa el empuje tibial craneal, positivo cuando la tibia avanza cranealmente con respecto al fémur <sup>(11, 15)</sup>.

**Figura 3.** Prueba de movimiento de cajón <sup>(11)</sup>.



**Figura 4.** Test de compresión tibial <sup>(11)</sup>.



Adicional a las pruebas clínicas existen otras ayudas diagnósticas que facilitan el correcto diagnóstico de la rotura del LCA. Las imágenes radiográficas puede ser de ayuda para confirmar el diagnóstico, porque permiten identificar la causa de la claudicación y excluir lesiones del hueso o anomalías en tejidos adyacentes <sup>(15)</sup>. La resonancia magnética, técnica de última generación, permite hacer diagnóstico definitivo y certero el estado del LCA; por sus altos costos no es de uso común.

La artroscopia permite evaluar la integridad de la articulación afectada, al igual que el cartílago y el menisco <sup>(11)</sup>. Por medio de ésta se puede detectar la presencia de lesiones del LCA y de osteoartrosis primaria o secundaria <sup>(27)</sup>. La ultrasonografía no es usada como método diagnóstico para la evaluación de la rotura de LCA, debido a que las imágenes de estas estructuras son difíciles de obtener <sup>(8)</sup>.

## Diagnósticos diferenciales

Para obtener un diagnóstico definitivo de rotura de LCA, se deben descartar diversas condiciones patológicas causantes de claudicación y cambios articulares en la rodilla del canino, tales como luxación patelar, lesión del ligamento cruzado posterior, daño primario de menisco, osteoartritis primaria o secundaria <sup>(11)</sup>, coagulopatías, osteosarcoma y sarcoma de las células sinoviales <sup>(15, 14)</sup>. En estos dos últimos están indicadas la artrocentesis y la biopsia como ayudas diagnósticas <sup>(15)</sup>.

## Tratamiento

En perros menores de 10 Kg se pueden instaurar métodos conservadores, basados en la restricción de movimiento y administración de antiinflamatorios no esteroideos, con resultados evidentes a las 6 semanas. Sin embargo, la inestabilidad articular persiste, la enfermedad degenerativa secundaria avanza y puede presentarse la rotura del LCA del miembro contralateral <sup>(7)</sup>.

El tratamiento quirúrgico está indicado en pacientes de cualquier tamaño y tiene como objetivo remover el remanente del ligamento cruzado, reparar el daño presente en el menisco, reestablecer la estabilidad de la rodilla y asegurar el óptimo funcionamiento de la extremidad afectada <sup>(31)</sup>. Las técnicas quirúrgicas se pueden agrupar en tres categorías: reconstrucciones intra-capsulares, reconstrucciones extra-capsulares <sup>(23)</sup> y osteotomías correctivas <sup>(9, 11, 24)</sup>.

Los procedimientos intracapsulares tienen como finalidad hacer un reemplazo anatómico del LCA por medio de implantes autólogos o materiales sintéticos. Los procedimientos extracapsulares buscan restablecer la estabilidad de la rodilla por medio de la fijación de suturas alrededor de la articulación para reemplazar la función del ligamento afectado <sup>(11, 24)</sup>. Entre las técnicas de osteotomía correctiva se encuentran el avance de la tuberosidad tibial (Tibial Tuberosity Advancement), osteotomía tibial en cuña (Tibial Wedge Osteotomy), osteotomía tibial triple (Triple tibial osteotomy) y la TPLO <sup>(17)</sup>.

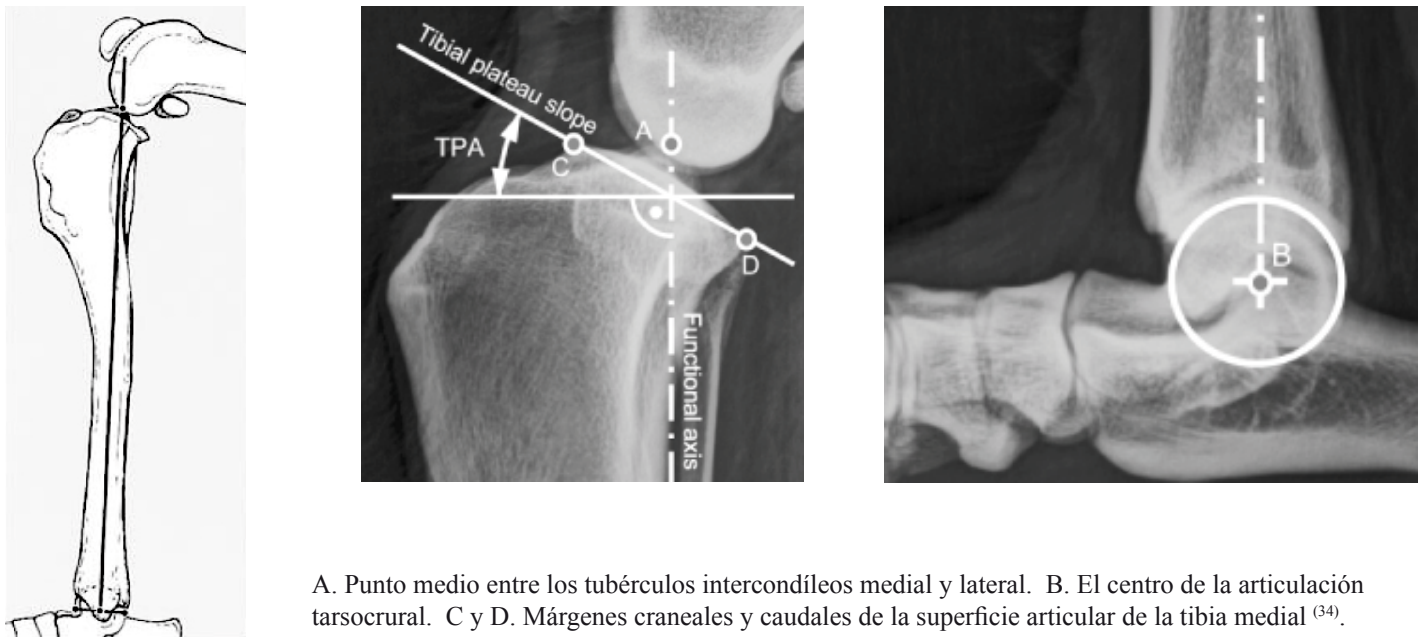
## TPLO - OSTEOTOMÍA NIVELADORA DEL PLATO TIBIAL

### *Principio biomecánico de la TPLO*

Para explicar el mecanismo de lesión del LCA y su tratamiento mediante TPLO bajo el punto de vista biomecánico es necesario definir varios aspectos geométricos de la articulación de la rodilla, todos ellos en una proyección radiográfica sagital (ver figura 5).

En primer lugar, el eje funcional de la tibia está definido por una línea entre el centro de la eminencia intercondílea del plato tibial (A) y el centro de la tróclea del talus (B), la cual define la dirección de la fuerza de compresión en la tibia. En segundo lugar, la dirección del platillo tibial está definida por una línea que une un pequeño saliente en la meseta tibial en dirección craneal (C) y el punto de inserción del ligamento cruzado posterior en dirección caudal (D). Por último, el ángulo de la meseta tibial se define como el ángulo formado entre el platillo tibial y una línea perpendicular al eje funcional de la tibia <sup>(34)</sup>.

**Figura 5.** Radiografía mediolateral del aspecto proximal y distal de la tibia.



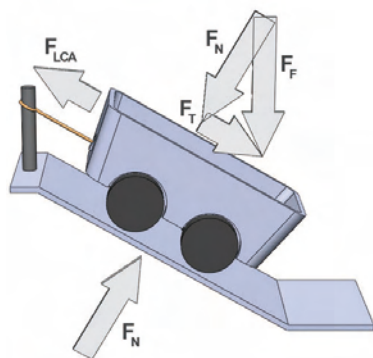
A. Punto medio entre los tubérculos intercondíleos medial y lateral. B. El centro de la articulación tarsocrural. C y D. Márgenes craneales y caudales de la superficie articular de la tibia medial <sup>(34)</sup>.

El ángulo de la meseta tibial varía de un individuo a otro. El promedio para todas las razas ha sido reportado entre  $23.5^\circ - 27^\circ \pm 5^\circ$ , pero puede variar entre  $15^\circ$  y  $65^\circ$  <sup>(19)</sup>. Incluso para el mismo individuo, se presentan diferencias entre el ángulo medido por distintos observadores (de  $0.8^\circ$  a  $4.18^\circ$ ) y diferencias entre mediciones realizadas por el mismo observador (de  $1.5^\circ$  a  $3.14^\circ$ ) <sup>(26)</sup>.

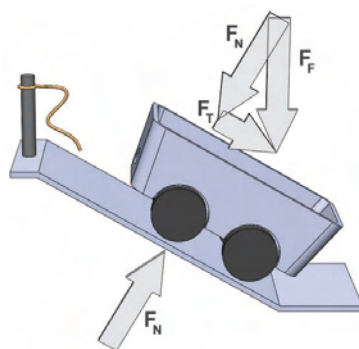
El hecho de que la meseta tibial no es perpendicular al eje funcional de la tibia tiene una implicación importante: la fuerza que se transmite entre el fémur y la tibia genera en la tibia una componente de fuerza en la dirección del platillo tibial (caudo-craneal) que debe ser contrarrestada por la acción del ligamento cruzado anterior. Esta fuerza fue descrita por Slocum en 1982, quien la denominó empuje tibial craneal <sup>(24)</sup>. En términos prácticos, la articulación de la rodilla en los caninos es inherentemente inestable debido al ángulo de la meseta tibial, y esta inestabilidad es contrarrestada por la reacción pasiva del ligamento cruzado anterior.

El siguiente modelo permite simplificar la interacción entre la fuerza del fémur, el platillo tibial y el ligamento cruzado anterior (ver figura 6): considérese un carrito en una superficie inclinada, atado a un poste mediante una cuerda; debido al ángulo de la superficie, el peso del carrito  $F_F$  (en dirección vertical) genera una componente tangencial  $F_T$  a lo largo de la superficie inclinada, la cual debe ser contrarrestada por la cuerda mediante una tensión  $F_{LCA}$  si se quiere que el carrito se mantenga en equilibrio (ver figura 6A).

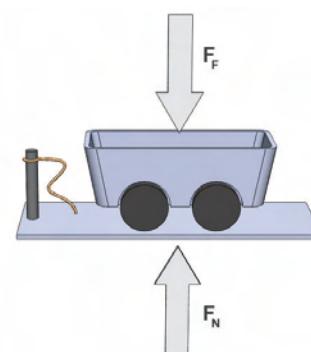
**Figura 6.** Modelo que ilustra la inestabilidad inherente de la rodilla y su corrección mediante TPLO.



**Figura 6A**



**Figura 6B**



**Figura 6C**

En este modelo la superficie representa el platillo tibial y su respectiva inclinación, el carrito y su peso representan el fémur y la fuerza que éste le transmite a la tibia, y la cuerda que sostiene el carrito representa el ligamento cruzado anterior.

En casos donde los músculos flexores de la rodilla están debilitados, o cuando las fuerzas entre el fémur y la tibia son excesivamente altas (por ejemplo, en el evento de un trauma), la fuerza transmitida al ligamento cruzado anterior puede causar su rotura parcial o total <sup>(24)</sup>. Como consecuencia, la rodilla se vuelve inestable en sentido cráneo-caudal, como ocurriría con el carrito en caso de que se rompiera la cuerda que lo sostiene (ver figura 6B).

La TPLO tiene como principio restaurar la estabilidad de la rodilla mediante un cambio en la geometría de la misma en lugar de restaurar la función del ligamento cruzado anterior <sup>(24)</sup>, de igual forma que el carrito puede recuperar su condición de equilibrio si en lugar de estar en una superficie inclinada se coloca en un plano horizontal, aún cuando la cuerda no sea reparada (ver figura 6C).

## Historia de la técnica

En 1978 Henderson y Milton <sup>(16)</sup>, describieron una teoría para analizar los problemas de LCA en caninos, por medio de la cual explicaban cómo la acción de los músculos extensor (cuadriceps) y flexor (gastrocnemio) de la rodilla generaban una fuerza que producía un empuje de la tibia en sentido craneal, la cual estaba directamente relacionada con el ángulo formado por la meseta tibial y el LCA <sup>(10)</sup>.

Con base en esta teoría, Slocum, en 1982, introdujo el concepto de empuje tibial craneal <sup>(23)</sup>; a partir de este concepto, diseñó el procedimiento quirúrgico de osteotomía niveladora del platillo tibial para controlar esta fuerza y sus efectos adversos <sup>(24)</sup>. En poco tiempo, esta técnica mostró su efectividad en la mayoría de los perros intervenidos quirúrgicamente. El procedimiento fue patentado a finales de la década de los 80, se dio a conocer en 1993 y comenzó a ser difundido entre veterinarios ortopedistas de todo el mundo a partir de mayo de 2005, fecha en la cual expiró la vigencia de la patente <sup>(29)</sup>.

## Selección del paciente

Hasta hace poco, la TPLO era un procedimiento exclusivo para perros de talla grande, puesto que existían limitaciones relacionadas con el instrumental requerido (sierras e implantes) para razas pequeñas. En la actualidad la técnica se ha hecho popular <sup>(23)</sup> y existen los elementos necesarios para realizar la cirugía en caninos de cualquier talla. Sin embargo el procedimiento es indicado únicamente en pacientes mayores de 6 meses de edad y en los cuales el ángulo del plato tibial es superior a 15° <sup>(12)</sup>. Otros autores afirman que el procedimiento está contraindicado en pacientes menores de 9 meses por el daño que puede causar la osteotomía en la línea fisaria proximal de la tibia del cachorro <sup>(22)</sup>.

## Radiografías

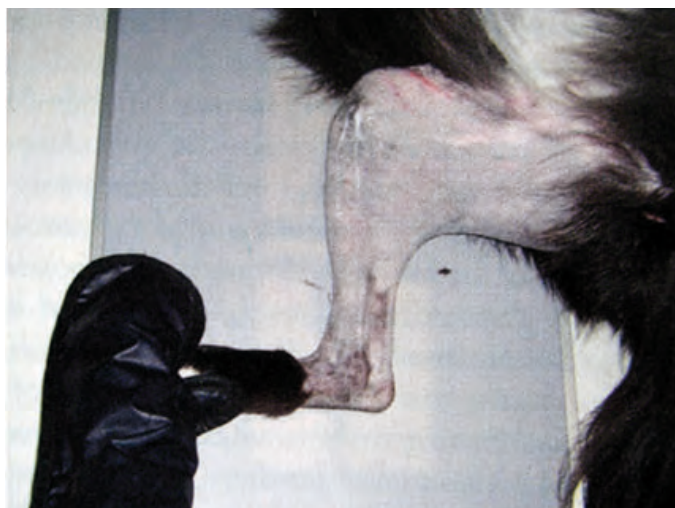La radiografía es el recurso fundamental para tomar las mediciones prequirúrgicas, tales como el ángulo del platillo tibial, el tamaño de la sierra birradial requerida y el ángulo de rotación de la meseta tibial.

Es indispensable tener por lo menos dos proyecciones de la articulación de la rodilla, una medio-lateral y otra antero-posterior o postero-anterior, tanto del miembro afectado como miembro contralateral. El paciente debe

estar bajo sedación, con la extremidad afectada sobre la placa. El rayo central debe incidir perpendicularmente en el miembro a nivel de la meseta tibial <sup>(11)</sup>.

En la proyección medio-lateral, la articulación de la rodilla debe estar flexionada a 90° <sup>(6)</sup> (ver figura 7). La radiografía debe abarcar el tercio distal del fémur con los cóndilos femorales perfectamente alineados o con una diferencia máxima de 2 mm entre sí. La tibia debe registrarse completa, y la articulación del tarso debe aparecer con los bordes trocleares del talus superpuestos <sup>(11)</sup>.

**Figura 7.** Posicionamiento del paciente para tomar la radiografía mediolateral del miembro posterior para TPLO <sup>11</sup>.



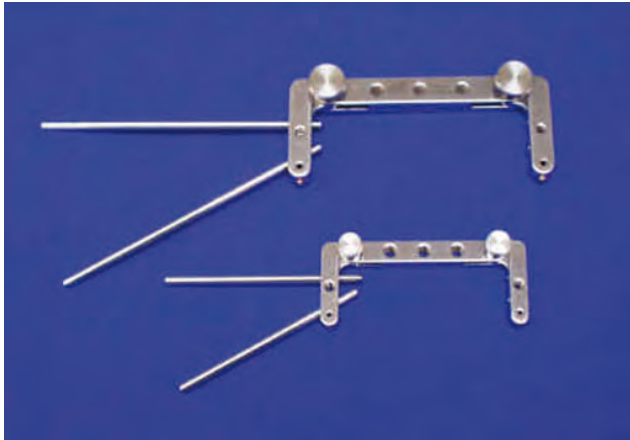
La radiografía antero-posterior o postero-anterior se utiliza para evaluar las posibles deformidades que pueda presentar la tibia. Ésta debe aparecer completamente vertical y es indispensable que incluya desde el tercio distal del fémur hasta la articulación tibiotarsal. La patela debe estar posición central con respecto al fémur <sup>(12)</sup>.

## Preparación quirúrgica

Los planes preoperatorios incluyen la preparación del paciente, del instrumental y del quirófano; para la primera se requiere exámenes prequirúrgicos, preparación anestésica, analgésica y terapia antibiótica. Adicionalmente es necesario el estudio radiográfico previo y las respectivas mediciones prequirúrgicas. Para el segundo, además de los elementos convencionales de un procedimiento ortopédico, se requieren herramientas e instrumental específicos para la técnica, tales como: una plantilla de guía (ver figura 8), la sierra birradial para la osteotomía (ver figura 9) y las platinas para fijación tibial proximal (ver figura 10).

La preparación del quirófano incluye la dotación del mismo y la implementación de los procedimientos de asepsia e instrumentación; para realizar esta cirugía el ortopedista requiere una certificación específica en la técnica, y el personal de quirófano entrenamiento especial para cumplir funciones específicas <sup>(23)</sup>.

**Figura 8.** Plantilla guía para alineación de los huesos en TPLO (33).



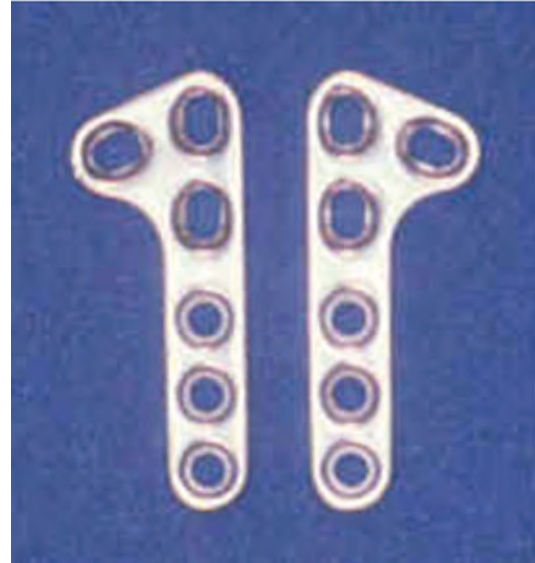
Mantiene la alineación de los huesos durante la cirugía y facilita la rotación del plato tibial una vez se ha hecho la osteotomía.

**Figura 9.** Hoja de sierra birradial para TPLO (32).



Permite que ambos lados de la osteotomía sean congruentes, produce una superficie de contacto y compresión que favorece la cicatrización ósea y da estabilidad a la fractura.

**Figura 10.** Placas de fijación tibial proximal para TPLO (28).



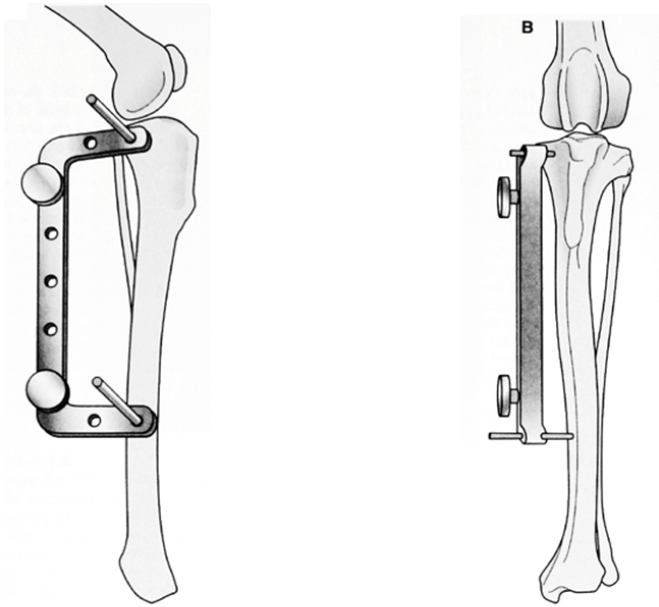
Permiten la reducción de la osteotomía en el aspecto proximal de la tibia.

### ***Técnica quirúrgica***

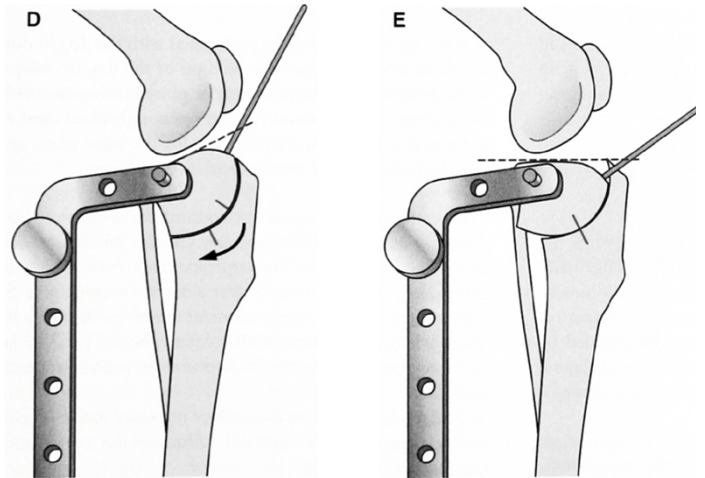
De acuerdo con la técnica descrita por Slocum y Devine en 1993, la cirugía se inicia con una incisión parapatelar craneomedial, seguida de una artrotomía medial parapatelar <sup>(11, 23, 24)</sup>. Los fragmentos del ligamento cruzado anterior son retirados, al igual que el menisco medial; si éste permanece intacto, se libera con el fin de prevenir futuras lesiones. Posteriormente se hace una aproximación medial en el aspecto proximal de la tibia, se localizan y se inciden las inserciones de los músculos grácilis, semitendinoso y sartorio, dejando expuesto el ligamento colateral medial.

La plantilla se fija en el aspecto medial y proximal de la tibia (ver figura 11). La osteotomía se realiza con la sierra birradial (ver figura 12) y el fragmento obtenido se rota con la ayuda de la plantilla (ver figura 13) hasta alcanzar un ángulo aproximado de 5° de la meseta tibial. Finalmente el fragmento rotado se estabiliza con una placa de fijación para TPLO (ver figura 14) <sup>(24)</sup>.

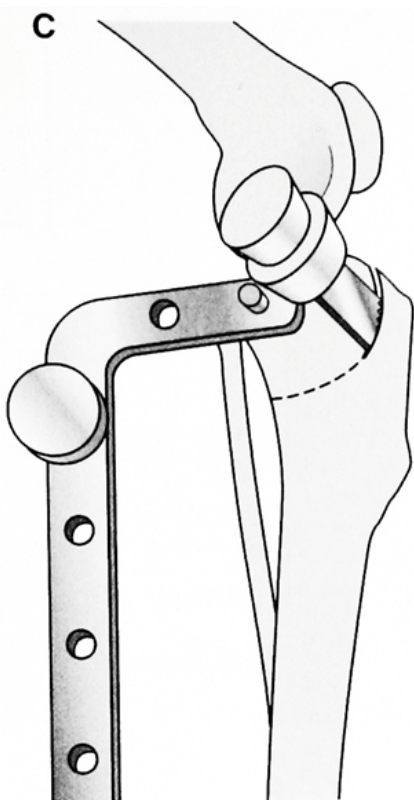
**Figura 11.** La plantilla se posiciona perpendicular al eje de la tibia <sup>(11)</sup>.



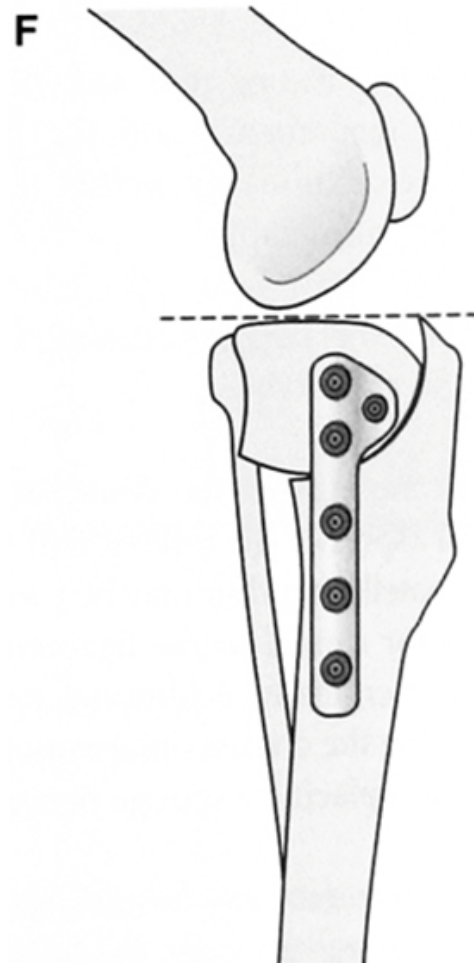
**Figura 13.** Se rota el fragmento utilizando la plantilla para obtener los 5° de inclinación de la meseta tibial <sup>(11)</sup>.



**Figura 12.** Se realiza la osteotomía con la sierra birradial en el tercio proximal del la tibia <sup>(11)</sup>.



**Figura 14.** Se fija la osteotomía con la platina para TPLO <sup>(11)</sup>.





## Cuidados postoperatorios

Durante los 7 días posteriores a la cirugía se debe restringir todo tipo de movimiento al paciente. La actividad física se limita a ejercicios relacionados con la rehabilitación y debe ser controlada en las siguientes 5 semanas o hasta que las radiografías muestren una adecuada cicatrización ósea. En perros jóvenes, el proceso puede ocurrir a la cuarta semana, mientras que en adultos la unión ósea ocurre entre la semana 8 y 12. Se recomienda, por lo tanto, realizar un control radiográfico entre la 6ª y 8ª semana posterior a la cirugía <sup>(24)</sup>.

La atrofia muscular es un problema común en caninos después de una cirugía de LCA; por esto se sugiere un programa de rehabilitación que incluya hidroterapia, la cual permite fortalecer la musculatura de la extremidad afectada, mientras la osteotomía cicatriza correctamente <sup>(21)</sup>; esta actividad está permitida siempre y cuando se vigile la entrada y salida del paciente de la piscina <sup>24</sup>. Estudios recientes demuestran que la hidroterapia es más benéfica para el paciente que terapias tradicionales hechas en casa; de igual forma, revelan que una fisioterapia intensiva induce el mejoramiento del rango de movimiento de la articulación de la rodilla <sup>(21)</sup>.

Alrededor del 95% de los caninos que son sometidos a una TPLO recuperan el funcionamiento de su extremidad <sup>(21)</sup>, y regresan a sus actividades atléticas normales entre los 4 y los 6 meses <sup>(24)</sup>.

## Complicaciones

La TPLO es una técnica de rutina con buenos resultados para cualquier tipo de problema de LCA. Las complicaciones asociadas son mínimas cuando el procedimiento es realizado bajo las técnicas de asepsia, manipulación de tejidos y aplicación de principios de fijación interna y biomecánica <sup>(18)</sup>. En este sentido, la experiencia del cirujano tiene un impacto considerable en la ocurrencia de complicaciones <sup>(23)</sup>.

Las complicaciones más frecuentes en la cirugía de TPLO son causadas por el mal posicionamiento u orientación de la osteotomía <sup>(18)</sup>. La posición incorrecta de la osteotomía puede causar el adelgazamiento excesivo de la tuberosidad tibial o el sitio de inserción del ligamento patelar y predisponer su fractura. Una osteotomía excesivamente distal genera cambios en la biomecánica articular que producen un incremento en la tensión del ligamento patelar. El incremento, a su vez,

puede desencadenar una serie de complicaciones como desmitis del ligamento patelar, fractura de la tuberosidad tibial e incremento en la fuerza compresiva en el sitio de la osteotomía.

Un aumento en el esfuerzo de contacto en el sitio de la osteotomía está asociado a fallas en la fijación del material de osteosíntesis, cicatrización retardada y fractura del aspecto proximal de la fibula, entre otras complicaciones. Si el eje de la osteotomía no es perpendicular al plano de la articulación, se produce una desalineación del eje funcional de la tibia en valgo o en varo. La traslación medial o lateral del fragmento proximal de la tibia durante la rotación puede igualmente generar desalineación de la tibia y luxación patelar <sup>(18)</sup>.

Aunque poco frecuente, la hemorragia intraoperatoria por lesión de la vasculatura adyacente puede ser profusa y difícil de controlar, debido a que usualmente está comprometida más de una rama vascular. Reportes de complicaciones intraquirúrgicas señalan como causas de hemorragia el daño inadvertido de venas y arterias durante la manipulación de los músculos periarticulares y la lesión directa de los vasos con la sierra de osteotomía <sup>(6)</sup>. Entre las principales complicaciones posquirúrgicas se reporta el desarrollo de infección y osteomielitis, reacciones tisulares y neoplasias asociadas con el material de fijación <sup>20</sup> y retraso en la cicatrización ósea <sup>(23)</sup>.

La infección es una complicación potencialmente seria pero poco común <sup>3</sup>. Los procesos inflamatorios avanzados son de pronóstico pobre y pueden desencadenar deterioro acelerado del cartílago y fibrosis periarticular. Una terapia antibiótica de amplio espectro pre y posoperatoria reduce este riesgo. La posibilidad de prescribir un tratamiento antibiótico acertado se incrementa si durante la cirugía se tiene la posibilidad de tomar muestras para cultivo microbiológico <sup>(18,24)</sup>.

La osteomielitis postraumática, como complicación de la TPLO, tiene como causas la diseminación de agentes patógenos por vía sanguínea y migración de la infección de tejidos blandos a tejido óseo <sup>(23)</sup>. En varios casos estudiados se reportan reacciones tisulares adversas atribuibles a defectos de las placas implantadas, principalmente la composición metalúrgica incorrecta y la consecuente pérdida de resistencia a la corrosión <sup>(18)</sup>. Más específicamente, se reporta la posible asociación entre el uso de las placas de fijación para TPLO y el desarrollo de neoplasias en el aspecto proximal de la tibia y distal del fémur <sup>(6)</sup>.

El retraso en la cicatrización ósea se presenta cuando el paciente ha recibido terapias con corticoides o quimoterapéuticos <sup>(23)</sup> o cuando no se ha restringido su actividad física durante el periodo de recuperación.

## Conclusiones

La TPLO es una técnica para el tratamiento de lesiones del LCA en caninos, por medio de la cual se neutraliza la fuerza de empuje tibial craneal, responsable de la rotura o lesión progresiva del LCA <sup>(23)</sup>. El objetivo no es reparar la integridad del ligamento, sino devolver la funcionalidad al miembro posterior mediante modificaciones en la geometría de la articulación.

A diferencia de técnicas quirúrgicas tradicionales para la solución de problemas de LCA, la TPLO ha mostrado importantes resultados en cuanto al retraso del desarrollo de enfermedad articular degenerativa en la rodilla, aspecto importante a tener en cuenta en pacientes jóvenes.

El éxito de la cirugía depende en igual medida de la experiencia del cirujano ortopedista y del cuidado post-operatorio por parte del propietario. El dominio la técnica y el conocimiento fisiológico, anatómico y biomecánico del paciente por parte del cirujano son requisitos para una aplicación exitosa del procedimiento. El propietario, por su parte, tiene en sus manos la tarea de cumplir cada una de las recomendaciones relacionadas

con recuperación y rehabilitación del paciente. De este trabajo en equipo dependen los resultados exitosos por los cuales es conocida la TPLO.

La técnica es ampliamente difundida y practicada en Europa y Norte América, lo cual se puede verificar por la información disponible en publicaciones especializadas de veterinaria y ortopedia en pequeños animales.

La implementación de la TPLO en Colombia es perfectamente factible, pero no inmediata. Si bien existen varios centros de veterinaria especializados, con la infraestructura técnica necesaria para realizar intervenciones quirúrgicas de este tipo, la ejecución de la TPLO de acuerdo con los estándares internacionales requiere, por un lado, el entrenamiento y certificación de veterinarios ortopedistas en la técnica, y por otro lado, la inversión económica inicial para adquirir el instrumental específico de cirugía, así como el desarrollo de la logística requerida para el suministro del material especial de osteosíntesis.

Al momento de estudiar la factibilidad económica para la implementación de la TPLO, se debe contemplar no solo aspectos cuantificables como el costo del entrenamiento del personal o el costo inicial del instrumental, sino beneficios intangibles, pero igualmente importantes, como el progreso académico y técnico resultante de la implementación de un procedimiento quirúrgico de talla mundial.

## BIBLIOGRAFÍA

1. Abel SB, Hammer DL, Shott S. 2003. Use of the proximal portion of the tibia for measurement of the tibial plateau angle in dogs. *Am J Vet Res*; 64(9): 1117-1123.
2. Arthurs GI, Langley-Hobbs SJ. 2007. Patellar luxation as a complication of surgical cruciate ligament rupture in dogs. *Vet Comp Orthop Traumatol*; 20: 204–210
3. Bergh SM, Rajala-Schultz P, Johnson KA. 2008. Risk Factors for Tibial Tuberosity Fracture After Tibial Plateau Leveling Osteotomy in Dogs. *Vet Surg*; 37: 374–382
4. Boudrieau R, McCarthy R, Sisson R. 2005. Sarcoma of the proximal portion of the tibia in a dog 5.5 years after tibial plateau leveling osteotomy. *J Am Vet Med Assoc*; 227(10):1613-7
5. Boudrieau R, McCarthy R, Sprecher C, Kunzler T, Keating J, Milz S. 2006. Material properties of and tissue reaction to the Slocum TPLO plate. *Am J Vet Res*; 67:1258–1265
6. Boudrieau RJ. 2009. Tibial plateau leveling osteotomy or tibial tuberosity advancement?. *Vet Surg*; 38(1):1-22
7. Boute N, Fusco J, Radasch R. 2009. Age, Tibial Plateau Angle, Sex, and Weight as Risk Factors for Contralateral Rupture of the Cranial Cruciate Ligament in Labradors. *Vet Surg*; 38(4):481–489.
8. Bruin T, Rooster H, Bosmans T, Duchateau L, Bree H, Gielen I. 2007. Radiographic assessment of the progression of osteoarthritis in the contralateral stifle joint of dogs with a ruptured cranial cruciate ligament. *Veterinary Record*; 161, 745-750
9. Conzemius MG, Evans RB, Besancon F, Gordon W, Horstman C, Hoefle W, Nieves MA, Wagner SD. 2005. Effect of surgical technique on limb function after surgery for rupture of the cranial cruciate ligament in dogs. *J Am Vet Med Assoc*; 226:232–236
10. Corr SA, Brown C. 2007. A comparison of outcomes following tibial plateau leveling osteotomy and cranial tibial wedge osteotomy procedures. *Vet Comp Orthop Traumatol*; 20(4): 312-9
11. Fossum T. 2007. *Small Animal Surgery*. 3ª ed. Estados Unidos: Mosby.
12. Fox D. 2008. TPLO principles, patient selection and preoperative planning. International Congress of the Italian Association of Companion Animal Veterinarians. [Acceso: 10 de septiembre de 2009]. [http://www.ivas.org/proceedings/scivac/2008/fox6\\_en.pdf?LA=1](http://www.ivas.org/proceedings/scivac/2008/fox6_en.pdf?LA=1)

13. Guastella DB, Fox DB, Cook JL. 2008. Tibial plateau angle in four common canine breeds with cranial cruciate ligament rupture, and its relationship to meniscal tears. *Vet Comp Orthop Traumatol*; 21(2): 125-128
14. Harasen G, Simko E. 2008. Histiocytic sarcoma of the stifle in a dog with cranial cruciate ligament failure and TPLO treatment. *Vet Comp Orthop Traumatol*; 21: 375–377
15. Harasen G. 2002. Diagnosing rupture of the cranial cruciate ligament. *Can Vet J*; 43(6): 475–476.
16. Henderson R., Milton J. 1978. Tibial Compression Mechanism: A Diagnostic Aid in Stifle Surgeries. *Journal of American Animal Hospital Association*; 14: 474-479
17. Kim SE, Pozzi A, Kowaleski MP, Lewis DD. 2008. Tibial osteotomies for cranial cruciate ligament insufficiency in dogs. *Vet Surg*; 37(2): 111-125
18. Lozier S. 2004. TPLO complications, causes and solutions. 12th ESVOT Congress, Munich. [Acceso: 10 de septiembre de 2009]. <http://www.ivis.org/proceedings/esvot/2004/SA/lozier2.pdf>
19. Moeller EM, Cross AR, Rapoff AJ. 2006. Change in tibial plateau angle after tibial osteotomy in dogs leveling plateau. *Vet Surg*; 35(5): 460-464
20. Moles A, Glyde M. 2009. Anatomical investigation of the canine cranial tibial artery A potential source of severe haemorrhage during proximal tibial osteotomies. *Vet Comp Orthop Traumatol*; 22:
21. Monk M, Preston C, McGowan C. 2006. Effects of early intensive postoperative physiotherapy on limb function after tibial plateau leveling osteotomy in dogs with deficiency of the cranial cruciate ligament. *Am J Vet Res*;67:529–536
22. Odders J, Jessen C, Lipowitz. 2004. Sequential measurements of the tibial platea angle in large-breed, growing dogs. *Am J Vet Res* 2004;65:513–518
23. Pacchiana P, Morris E, Gillings S, Jessen CR, Lipowitz A. 2003. Surgical and postoperative complications associated with tibial plateau leveling osteotomy in dogs with cranial cruciate ligament rupture: 397 cases (1998–2001). *J Am Vet Med Assoc*; 222:184–193
24. Piermattei D, Flo G, DeCamp C. 2006. *Handbook of Small Animal Orthopedics and Fracture Repair*. 4<sup>a</sup> ed. Estados Unidos: Elsevier.
25. Ray WM, Gustafson SB, Huber MJ. 2004. Tibial plateau leveling osteotomy in a llama with a ruptured cranial cruciate ligament. *J Am Vet Med Assoc*; 1;225(11): 1739-1742.
26. Robinson D, Mason D, Evans R, Conzemius M. 2006. The Effect of Tibial Plateau Angle on Ground Reaction

- Forces 4–17 Months After Tibial Plateau Leveling Osteotomy in Labrador Retrievers. . Vet Surg; 5: 294–299
27. Sanderson RO, Beata C, Flip RM, Genevois JP, Macias C, Tacke S, Vezzoni A, Innes JF. 2009. Systematic review of the management of canine osteoarthritis. Veterinary Record; 164, 418-424
28. Slocum TPLO Plates. Slocum Enterprises Inc. [Acceso: 10 de septiembre de 2009]. [http://www.slocumenterprises.com/Products/tplo\\_plates1.htm](http://www.slocumenterprises.com/Products/tplo_plates1.htm)
29. Slocum, B. Proximal, tibial osteotomy for leveling a tibial plateau. US Patent 4677973 (Patent) 1987.
30. Smith T, Girard N, O’Riordan J, Fitzpatrick N. 2009. Tibial plateau leveling osteotomy in an alpaca. Vet Comp Orthop Traumatol; 22(4): 332-335.
31. Theyse L. 2008. Cranial cruciate ligament disease; new surgical developments. Scientific. European Veterinary Conference Voorjaarsdagen. [Acceso: 10 de septiembre de 2009]. <http://www.ivis.org/proceedings/voorjaarsdagen/2008/orthopedics/187.pdf>
32. TPLO Biradial Saw Blade. Slocum Enterprises Inc. [Acceso: 10 de septiembre de 2009]. [http://www.slocumenterprises.com/Products/tplo\\_biradial\\_saw\\_blade.htm](http://www.slocumenterprises.com/Products/tplo_biradial_saw_blade.htm)
33. TPLO Jig. Slocum Enterprises Inc. [Acceso: 10 de septiembre de 2009]. [http://www.slocumenterprises.com/Products/tplo\\_jig1.htm](http://www.slocumenterprises.com/Products/tplo_jig1.htm)
34. Windolf M, Leitner M, Schwieger K, Pearce S, Zeiter S, Schneider E, Johnson K. 2008. Accuracy of Fragment Positioning After TPLO and Effect on Biomechanical Stability. . Vet Surg;37: 366–373