

## Artículos Especiales

# Nueva clasificación de las fracturas de trazo unilateral del tercio medio facial

Francisco Avello <sup>1</sup>, Allan Avello <sup>2</sup>

### Resumen

Las fracturas de trazo unilateral del tercio medio facial son las más frecuentes de las fracturas del macizo óseo-facial, en general. Dentro de estas, son las que afectan al maxilar superior y al malar las de mayor incidencia. Se producen como consecuencia de traumatismos severos, siendo la determinación de este tipo de fractura, por edad, sexo y agente causal importante para su manejo. Se pueden presentar en forma combinada con otro tipo de fractura facial. Tienen una mayor incidencia en el sexo masculino, afectando mayormente a individuos entre 20 y 40 años de edad. Los accidentes de tránsito y las agresiones por robo son las principales causas.

El tercio medio del macizo óseo-facial está conformado por un complejo de huesos unidos unos a otros, dentro de los que tenemos principalmente a los maxilares superiores, huesos propios nasales, malar y temporales. Razón por la que se ha querido elaborar una clasificación, que incluya las estructuras óseas mencionadas, que a la vez sea comprensible y de fácil aplicación.

### Palabras clave

Fracturas maxilares; traumatismos maxilo-faciales; hueso nasal; huesos faciales; hueso temporal.

## New classification of the facial middle third unilateral outline fractures

### Abstract

The facial middle third unilateral outline fractures are in general the most frequent fractures of the bony-face bulk, and the superior maxillary and malar having the larger incidence. They occur as a result of severe traumatism. Age, sex and causing agent are the most important factors to determine handling. In some cases they combine with other face fractures. There is more incidence in males, affecting individuals mainly 20 to 40 year-old. Traffic accidents and burglar aggressions are main causes.

The facial middle third of the bony-face bulk is conformed by a complex of bones united, mainly the superior maxillary, nasal, malar and temporal bones. We elaborate a classification that includes all mentioned bony structures, comprehensible and for easy application.

Key words: Maxillary fractures; maxillofacial injuries; nasal bone; facial bones; temporal bone.

## INTRODUCCIÓN

Las fracturas del tercio medio facial corresponden a una patología frecuente dentro de la especialidad de cirugía de cabeza, cuello y máxilo-facial, como consecuencia de traumatismos severos en la región. La determinación de este tipo de fractura, por edad, sexo y agente causal, es importante para su manejo. Así mismo, una clasificación adecuada y práctica se hace necesaria para su fácil aplicación y un mejor estudio, así como para una mejor planificación de la cirugía a realizar.

En la producción de este tipo de fracturas, se requiere la acción de un traumatismo de regular o mayor intensidad, generalmente producido por objetos contusos, du-

<sup>1</sup> Médico Asistente del Servicio de Cirugía Cabeza, Cuello y Máxilo-Facial del Hospital Nacional Dos de Mayo. Profesor Contratado del Departamento de Cirugía de la Universidad Nacional Mayor de San Marcos. Miembro de la Academia Peruana de Cirugía.

<sup>2</sup> Doctor en Medicina. Profesor Principal del Departamento de Cirugía de la Universidad Nacional Mayor de San Marcos. Presidente de la Academia Peruana de Cirugía.

rante peleas o agresiones por robo. Pero, en la mayoría de los casos, las causas de estas fracturas son los accidentes de tránsito; las caídas en forma casual o por estado de ebriedad son importantes, pero en menor frecuencia. Se debe tener en cuenta las heridas por proyectil de arma de fuego y explosivos, como indicador del aumento de la violencia en nuestro país. Afectan mayormente al sexo masculino y en especial entre los 20 y 40 años de edad <sup>(1,2)</sup>.

El cuadro clínico variará según el complejo óseo-facial afectado, teniendo en cuenta la edad del paciente y los signos locales inherentes a todo traumatismo: hematoma y edema facial. Generalmente, estas fracturas son cerradas. El diagnóstico se basa en el cuadro clínico y se confirma mediante estudios radiológicos por imágenes, especialmente tomografía axial computarizada o helicoidal multicorte con reconstrucción tridimensional <sup>(2)</sup>.

Las secuelas y complicaciones de las fracturas del tercio medio facial están condicionadas a diversas circunstancias, teniendo en cuenta la edad del paciente, la demora en el tratamiento, una mala técnica empleada, mala colaboración del paciente (especialmente en los niños) y una falla en la consolidación, por la falta de formación del callo óseo (seudoartrosis), sobre todo en pacientes de edad avanzada, desnutridos, con alguna enfermedad sistémica concomitante o con un cuadro infeccioso local (osteomielitis) <sup>(1,2)</sup>.

El tercio medio facial es la estructura de mayor complejidad. Comprende principalmente los maxilares superiores, huesos propios nasales, huesos malares y temporales. El maxilar superior contribuye a la formación de estructuras, como las órbitas, fosas nasales y cavidad oral (reborde alveolar y paladar).

Debido a la complejidad de su estructura y de las fracturas que en ésta tienen lugar, en el presente trabajo se ha creído conve-

niente clasificar las fracturas unilaterales del tercio medio facial dividiéndolo en tres complejos; así, tenemos el complejo naso-maxilar, el complejo máxilo-malar y el complejo témporo-malar.

El complejo naso-maxilar (color azul, en Figuras 1, 2 y 3) comprende los huesos propios nasales y la apófisis ascendente del maxilar superior. El complejo máxilo-malar (color rojo, en Figuras 1, 2, 3 y 4) comprende el maxilar superior, excepto su apófisis ascendente y la porción orbitaria del hueso malar (reborde orbitario y apófisis marginal). El complejo témporo-malar (color amarillo, en Figuras 1, 2, 3 y 4) comprende la apófisis cigomática del malar y del temporal; en ambos casos, desde la base de su nacimiento.

Se verá así que, estos tres complejos tienen relación directa con las zonas de traumatismo facial del tercio medio, delimitando de esta forma las estructuras óseas comprometidas y no cada hueso en forma aislada. Por vecindad, en los traumatismos severos del tercio medio facial, puede haber compromiso del hueso frontal, estructura ósea correspondiente al tercio superior; incluso, en profundidad, por traumatismos del complejo naso-maxilar puede verse afectado el etmoides, pasando por el unguis o lacrimal. Estas fracturas en ocasiones son conminutas, con múltiples fragmentos, pudiendo comprometer más de un complejo.

De acuerdo a nuestra experiencia, las fracturas de trazo unilateral del tercio medio facial pueden ser clasificadas de la siguiente forma:

1.- Fracturas del complejo naso-maxilar (pirámide nasal):

- a) Huesos nasales propios.
- b) Apófisis ascendente del maxilar superior.

2.- Fracturas del complejo máxilo-malar:

- a) Antral o pared anterior del maxilar.
- b) Impactación malar.

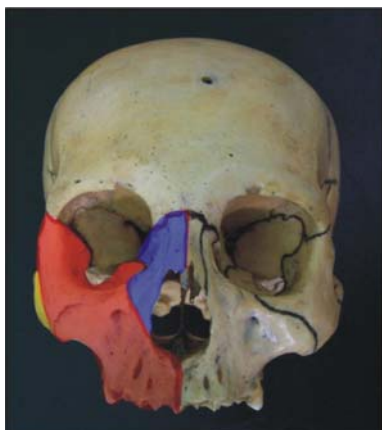


Figura 1. Complejo naso-maxilar (color azul), complejo máxilo-malar (color rojo) y complejo témporo-malar (color amarillo).

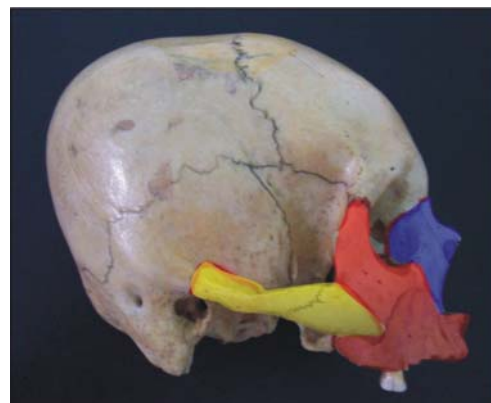

Figura 2. Complejo naso-maxilar (color azul), complejo máxilo-malar (color rojo) y complejo témporo-malar (color amarillo).

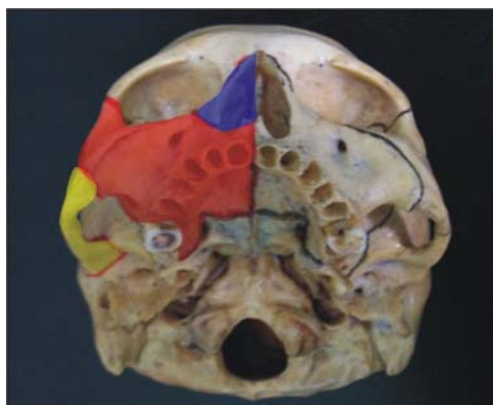

Figura 3. Complejo naso-maxilar (color azul), complejo máxilo-malar (color rojo) y complejo témporo-malar (color amarillo).

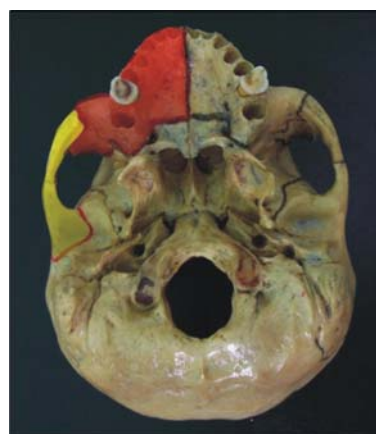

Figura 4. Complejo máxilo-malar (color rojo) y complejo témporo-malar (color amarillo).

- c) Piso de órbita (*blow-out*).
- d) Reborde alveolar (parcial o total).
- e) Dento-alveolar.

### 3.- Fracturas del complejo témporo-malar (arco cigomático):

- a) Anterior o malar.
- b) Posterior o temporal.
- c) Media (en 'M').

El complejo máxilo-malar es el que se afecta con mayor frecuencia, y dentro de este grupo tiene una incidencia mayor la impactación malar dentro del seno maxilar. La fractura antral o de pared anterior del maxilar no es frecuente verla aislada; acompaña generalmente a la impactación malar y

cuando se presenta en forma aislada puede no ser diagnosticada y no recibir tratamiento, sin mayores problemas posteriores. La fractura del piso de órbita tampoco es frecuente verla aislada, producida por impacto directo al globo ocular (*blow-out*); por lo general, acompaña también a la impactación malar. La fractura del reborde alveolar puede afectarlo total o parcialmente, desde incisivos hasta molares, movilizándolo el segmento comprometido en bloque. Su límite superior corresponde a un plano óseo paralelo al plano oclusal dental, el mismo que estaría entre la espina nasal anterior y la tuberosidad maxilar (borde posterior del maxilar superior) adyacente o con relación a los alvéolos dentarios. La fractura dento-

alveolar se produce generalmente por un traumatismo directo sobre una pieza dental, comprometiendo conjuntamente al hueso alveolar que la contiene, es decir, al movilizarse la pieza dental afectada se moviliza con el hueso alveolar que rodea su raíz (tabla interna - tabla externa).

## DISCUSIÓN

Las fracturas de trazo unilateral del tercio medio facial son frecuentes dentro de la especialidad. Es importante para su manejo una buena clasificación de las mismas; nos ayudará a un buen planeamiento de la cirugía y a la aplicación de una técnica adecuada. Ayudará también a elaborar protocolos de atención en los servicios de emergencia competentes, dependiendo directamente del tipo de fractura, la edad y el agente causal.

La clasificación de Leipziger y Manson<sup>(3)</sup>, para las fracturas naso-órbito-etmoidales, consiste en:

**Tipo I:** Fractura con fragmento único central; se encuentra preservada la inserción del ligamento cantal medial.

- a. Incompleta unilateral
- b. Completa unilateral
- c. Completa bilateral en 'monobloque'.

**Tipo II:** Fractura con segmento único o conminución externa a la inserción del ligamento cantal medial, el mismo que se encuentra adherido a algún fragmento óseo de buen tamaño.

- a. Unilateral
- b. Bilateral.

**Tipo III:** Conminución del fragmento central, que compromete la inserción del ligamento cantal medial, con línea de fractura que pasa justo por debajo de este; por lo general, se encuentra adherido a varios fragmentos óseos muy pequeños.

- a. Unilateral
- b. Bilateral.

La clasificación de Knight y North<sup>(4,5)</sup>, para las fracturas órbito-malares, correlaciona el tratamiento y pronóstico en función de la anatomía de la fractura:

- Grupo I: Sin desplazamiento significativo.
- Grupo II: Fracturas del arco cigomático.
- Grupo III: Fracturas del cuerpo no rotadas.
- Grupo IV: Fracturas del cuerpo rotadas medialmente.
- Grupo V: Fracturas del cuerpo rotadas externamente.
- Grupo VI: Fracturas complejas del cuerpo.

La clasificación de Manson y col.<sup>(6,7)</sup>, para las fracturas órbito-malares, según desplazamiento evidenciado en la tomografía axial computarizada (publicada en el año 1990), es la siguiente:

- I) Fracturas de baja energía: Desplazamiento mínimo o sin él.
- II) Fracturas de media energía: Desplazamiento leve a moderado, grado variable de conminución.
- III) Fracturas de alta energía: Desplazamiento severo, grave conminución. La mayoría de estos casos se encuentra dentro de las fracturas panfaciales.

Según Goñi<sup>(8)</sup>, en "Traumatismo de cara y cuello", del Manual de Patología Quirúrgica de Cabeza y Cuello (Pontificia Universidad Católica de Chile), las fracturas del tercio medio de la cara corresponden a aquellas del hueso malar o cigomático (con o sin compromiso del piso de la órbita del ojo), del arco cigomático, de la maxila y de la arcada dentaria superior (ósea y dental).

Según Madariaga y col.<sup>(9)</sup>, en su trabajo sobre "Fracturas faciales complejas", de la Sociedad Española de Cirugía Plástica, Reparadora y Estética; hablan de un segmento central (fronto-naso-maxilar) y dos laterales (fronto-cigomático-maxilar). El segmento central comprende los huesos propios nasales, apófisis ascendente del maxi-

lar superior, pared orbitaria interna, pudiéndose extender al tabique nasal, arcada dental superior y seno frontal. El segmento lateral comprende los huesos maxilar, malar, frontal y ala mayor del esfenoides.

La clasificación de Honig y Mesten <sup>(10,11)</sup>, para fractura del arco cigomático (publicada en el año 2004), es la siguiente:

**Clase I** Fractura aislada del arco cigomático en trípode.

**Clase II** Fractura en tallo del arco cigomático.

**Clase III** Fractura combinada del hueso malar con el arco cigomático.

La clasificación más usada en nuestro medio <sup>(1,2)</sup> para las fracturas del tercio medio de la cara de trazo unilateral, y a su vez la que ha servido de base para la clasificación que se postula en el presente trabajo, es la siguiente:

- 1.- Fracturas del maxilar superior:
  - Antrales con impactación del complejo cigomático-malar.
  - Antrales con impactación del complejo cigomático-malar y con compromiso del piso de órbita.
  - Fractura aislada del piso de la órbita (*blow-out*).
  - Fractura del reborde alveolar.
- 2.- Fracturas del arco cigomático.
- 3.- Fracturas de la pirámide nasal.

Las clasificaciones de las fracturas faciales han cambiado conforme ha avanzado la radiología, es decir, con la aparición de la tomografía axial computarizada y sus mejoras, hasta la helicoidal con reconstrucción tridimensional. Esto ha permitido hacer un diagnóstico más preciso de las estructuras óseas afectadas, pero a su vez más complejo y poco práctico para su aplicación. Realmente, lo que necesitamos es que de lo complejo y complicado de estas fracturas podamos llevarlo a un ámbito más simple, comprensible y práctico, obviamente sin olvidar

el grado de complejidad del caso. Este concepto se debe tener presente en todos los campos de la medicina, actualmente.

## REFERENCIAS BIBLIOGRÁFICAS

1. Avello A. Cirugía de Cabeza, del Cuello y Maxilofacial. Lima: MAD Corp SA.; 2002.
2. Avello F. Epidemiología y clasificación de las fracturas máxilo-faciales. Hosp. Nac. Dos de Mayo. Tesis de especialidad en Cirugía de Cabeza, Cuello y Máxilo-Facial. Lima: Universidad Nacional Mayor de San Marcos, Facultad de Medicina; 2002.
3. Leipziger LS, Manson PN. Nasoethmoid orbital fractures. Current concepts and management principles. Clin Plast Surg. 1992;19:167-93.
4. Knight JS, North JF. The classification of malar fractures: an analysis of displacement as a guide to treatment. Br J Plast Surg. 1961;13:325-32.
5. García-Roco O. Fracturas orbitocigomáticas, valor de la clasificación de Knight y North en su terapéutica. Rev Cubana Estomatol [revista en Internet]. 2006;43(2) [citado 07 Febrero 2007]: p.0-0. Disponible en: [http://scielo.sld.cu/scielo.php?script=sci\\_arttext&pid=S0034-75072006000200002&lng=es&nrm=iso](http://scielo.sld.cu/scielo.php?script=sci_arttext&pid=S0034-75072006000200002&lng=es&nrm=iso)
6. Manson PN, Markowitz B, Mirvis S, Dunham M, Yaremchuk M. Toward CT-based facial fracture treatment. Plast Reconstr Surg. 1990;85:202-12.
7. Manson PN. Traumatismos de la cara. En: Mc Carthy JG, editor. Cirugía plástica: La cara I. Madrid: Ed. Panamericana; 1992. p. 1-268.
8. Goñi I. Traumatismo de cara y cuello. Manual de Patología Quirúrgica de Cabeza y Cuello. Pontificia Universidad Católica de Chile; 2004.
9. Madariaga N, Iglesias C, Legorburu MM, Gabilondo FJ. Fracturas faciales complejas. Manual de Cirugía Plástica. Sociedad Española de Cirugía Plástica, Reparadora y Estética.
10. Honig JF, Mesten HA. Classification system and treatment of zygomatic arch fractures in the clinical setting. J Craniofac Surg. 2004;15(6):986-9.
11. Merino C, Albornoz C, Siré A, Queipo G. Fractura bilateral del arco cigomático, a propósito de un caso. Revista Archivo Médico de Camagüey [revista en Internet]. 2005;9(6) [citado 07 Febrero 2007]: p.0-0. Disponible en: <http://www.amc.sld.cu/amc/2005/v9-n6-2005/1097.htm>

Manuscrito recibido el 01 de marzo de 2007 y aceptado para publicación el 23 de marzo de 2007.

Correspondencia: Francisco Avello Canisto  
Servicio de Cirugía de Cabeza, Cuello y Máxilo-Facial  
Hospital Nacional Dos de Mayo  
Av. Grau cuadra 13. Parque Historia de la Medicina.  
Lima 1, Perú.  
Correo-e: favelloc@hotmail.com