

Síndrome hemofagocítico como forma de presentación de histoplasmosis diseminada

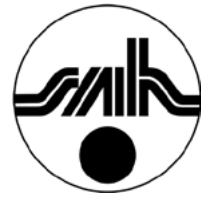Hemophagocytic syndrome as form of presentation of disseminated histoplasmosis

Borchichi S¹, Calvo A²

¹Hematología Pediátrica y ²Pediatría, Sanatorio Caminos, Posadas, Misiones, Argentina.

sandraborchichi@hotmail.com

Fecha recepción: 24/12/2018
Fecha aprobación: 10/04/2019



IMÁGENES
EN HEMATOLOGÍA

HEMATOLOGÍA
Volumen 23 n° 1: 78-80
Enero - Abril 2019

Palabras claves: síndrome hemofagocítico, histoplasmosis diseminada, síndrome febril prolongado.

Keywords: hemophagocytic syndrome, disseminated histoplasmosis, prolonged febrile syndrome.

Resumen

Se presenta una niña de 2 años de edad con fiebre prolongada, hepatoesplenomegalia y pancitopenia, con sospecha de síndrome hemofagocítico. El extendido de médula ósea mostró elementos compatibles con infección micótica y hemofagocitosis secundaria.

Abstract

We report a 2 years old girl with prolonged fever, hepatosplenomegaly and pancytopenia, with suspicion of hemophagocytic syndrome. Bone marrow smear showed elements compatible with fungal infection and a secondary hemophagocytosis.

Introducción

La histoplasmosis es una enfermedad infecciosa poco frecuente producida por el *Histoplasma capsulatum*, debido a la inhalación de polvo con heces de murciélagos o restos de plumas de aves. Es cosmopolita y en personas sanas la infección cursa mayoritariamente de forma asintomática o como un síndrome seudogripal, con sintomatología respiratoria y evolución autolimitada.

La histoplasmosis se disemina en pacientes con deficiencia de la inmunidad celular y en niños inmunocompetentes menores de 2 años. La evolución de la forma diseminada puede ser fatal sin un tratamiento precoz y correcto.

Caso clínico

Niña de 2 años sin antecedentes patológicos personales ni familiares de relevancia, con vacunación completa, procedente de un medio rural, con cría de aves para consumo familiar y padre dedicado al cultivo de tabaco. Presentaba 2 meses de evolución con fiebre diaria, astenia y anorexia. Había sido medicada con diferentes antibióticos orales sin respuesta y se internó en un centro del interior de Misiones por una anemia grave. Fue transfundida y derivada a Posadas. Al examen físico presentaba fiebre, desnutrición marcada, petequias en miembros inferiores y tronco, hematomas en zonas de extracción, pequeñas adenopatías cervicales, esplenomegalia hasta fosa iliaca derecha y marcada hepatomegalia. Al laboratorio: 2.900

leucocitos/mm³, con 290 neutrófilos/mm³, 6 gramos de hemoglobina/dL, 23.000 plaquetas/mm³, hepatograma normal, urea: 51 mg/dL, albúmina de 2,2 g/dL, triglicéridos: 125 mg/dL. Ferritina: 2.000 ng/mL. Serología para Leishmaniasis visceral (rK 39) negativa. Hemocultivos negativos. Líquido cefalorraquídeo normal.

Se efectuó una punción aspiración de médula ósea que mostró una celularidad normal, con preservación de la hemopoyesis y presencia de macrófagos cargados con elementos formes, redondos a ovoides, de núcleo violeta oscuro y citoplasma azul tenue, casi incoloro, simulando una cápsula, los cuales correspondían a *H. capsulatum*. Se observaron además macrófagos con eritrocitos en su interior (Figuras 1 y 2).

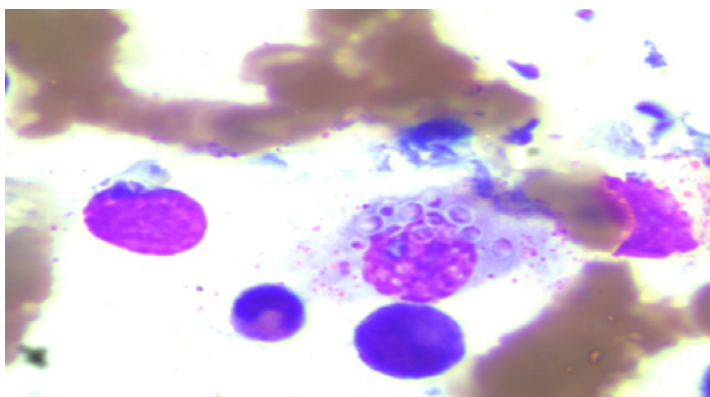


Figura 1. May Grunwald Giemsa X 1000. Se observa macrófago cargado de levaduras de *Histoplasma capsulatum*: elementos ovalados de 3 a 5 μm de diámetro, rodeados de un halo claro y núcleo teñido en forma semilunar.

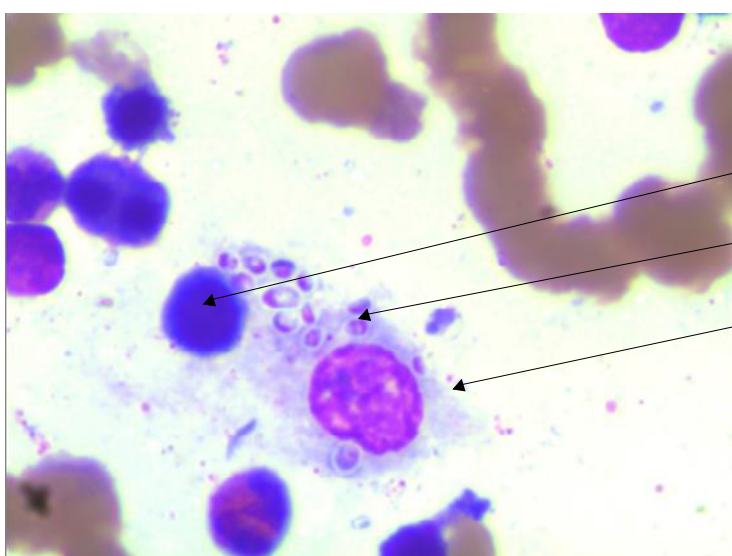


Figura 2. May Grunwald Giemsa X 1000. Se observa un macrófago con hemofagocitosis y levadura de *H. capsulatum*.

Se evaluó con el Servicio de Micología y, por las características morfológicas de estos elementos, se efectuó el diagnóstico de *H. capsulatum*. Dada la presencia de criterios de síndrome hemofagocítico (fiebre más de 7 días, esplenomegalia, tricitemia, triglicéridos aumentados, hiperferritinemia y signos de hemofagocitosis en MO) se asumió como un síndrome hemofagocítico secundario a infección micótica. Fue medicada con anfotericina liposomal y prednisona a 2 mg/kg/día durante 10 días. A las 72 hs presentó sangrados no coercibles en los sitios de punción, con alteración del coagulograma, por lo que fue transfundida con glóbulos rojos y plasma fresco congelado. Se recuperó progresivamente, a

las 48 hs dejó de tener fiebre y 15 días después fue dada de alta.

Discusión

La histoplasmosis diseminada es una enfermedad rara en nuestro medio (salvo en HIV), en la que un diagnóstico tardío lleva a la muerte. De hecho, los reportes encontrados en la literatura de casos ocurridos en niños son en su gran mayoría post mortem.

Es importante reconocer al hongo en los extendidos de médula ósea para poder tratar a tiempo al paciente, debido a que los cultivos son tardíos y la serología, si bien es específica, no es solicitada sin una orientación diagnóstica previa.

Declaración de conflictos de interés: La Dra Sandra Borchichi declara haber recibido honorarios por parte de Genzyme y Novonordisk por concepto de conferencias y actividades educativas en las que ha participado. El resto de los autores declara no poseer conflictos de interés.

Bibliografía

1. Gómez J y otros. Histoplasmosis diseminada. *An Pediatr (Barc)*. 2005;63(3):249-52.
2. Negroni R y otros. Histoplasmosis clásica en pacientes inmunocomprometidos. *Med Cutan Iber Lat Am*. 2010;38(2):59-69.
3. Elorza M y otros. Histoplasmosis diseminada en niños competentes: reporte de 2 casos en el Departamento de Antioquia y revisión de la literatura. *Infectio*. 2011;15(3):191-97.