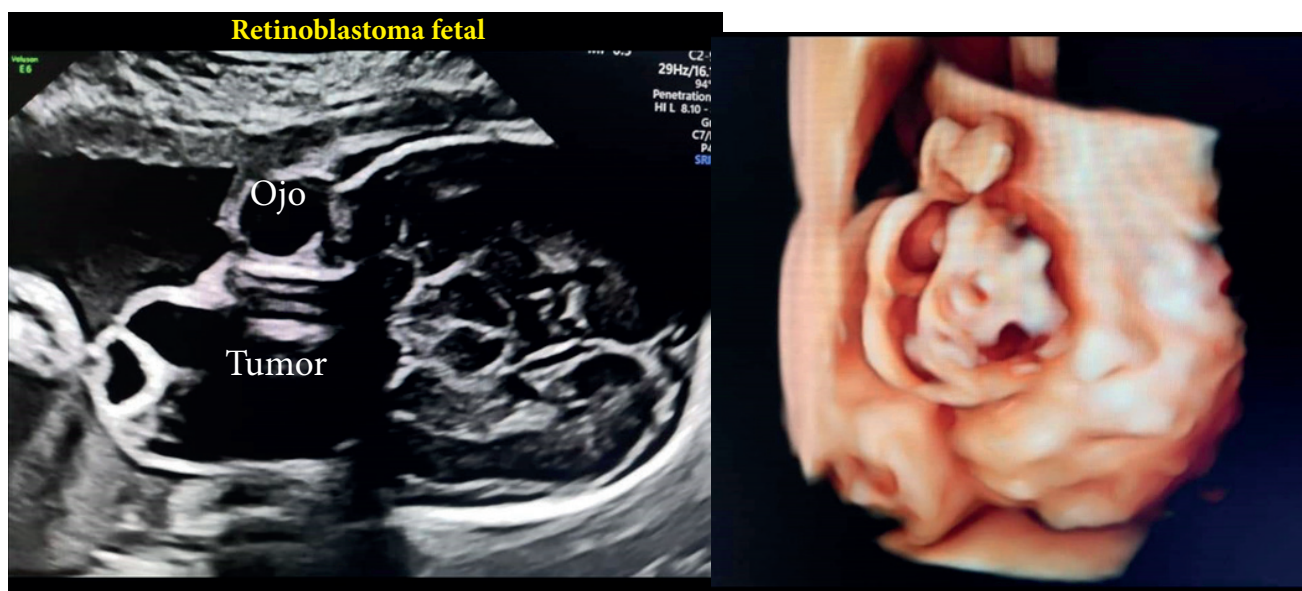


# Retinoblastoma Fetal por Ultrasonografía

Fetal Retinoblastoma by Ultrasonography

Patricia Alegre Andrade<sup>1</sup>, Diogenes Alexander Arrieta Gil<sup>2</sup>



## Descripción

Retinoblastoma fetal es un tipo de cáncer ocular que afecta a la retina, la capa interna del ojo. Las células nerviosas de la retina captan la luz y envían imágenes al cerebro. En el corte coronal del cráneo y parte del macizo facial, se observa protrusión de masa semisólida de predominio quístico hacia anterior que ocupa toda la cavidad orbitaria derecha, acompañada de desplazamiento en forma y estructura del globo ocular derecho. En la imagen 3D, desde el punto de corte coronal. Se evidencia deformación de la estructura del globo ocular derecho con exteriorización de la masa que agranda el mismo de la lesión de manera irregular, con desplazamiento de los párpados y a su borde medial.

<sup>1</sup> Médico Anestesiólogo – Hospital Obrero N° 2 Caja Nacional de Salud, Cochabamba, Bolivia. <https://orcid.org/0000-0002-0810-618X>

<sup>2</sup> Médico Ginecólogo y Perinatólogo – Clínica San Luis Bucaramanga - Colombia <https://orcid.org/0000-0001-9366-0750>

\*Correspondencia a: Patricia Alegre Andrade  
Correo electrónico: [wonderful122.paa@gmail.com](mailto:wonderful122.paa@gmail.com)

Recibido el 18 de julio de 2020. Aceptado el 29 de agosto de 2020.