

BOCIO INTRATORÁCICO. PRESENTACIÓN DE CASO Y REVISIÓN BIBLIOGRÁFICA

INTRATHORACIC GOITER. CASE PRESENTATION AND BIBLIOGRAPHIC REVIEW

BÓCIO INTRATORÁCICO. APRESENTAÇÃO DO CASO E REVISÃO BIBLIOGRÁFICA

ANDRÉS CEDEÑO RUIZ, GABRIELA SUÁREZ ESPINOZA, MARÍA BELÉN FLORES PINOS, JHON JAIRO GÓMEZ TABARES, ROSSANA APOLO SARMIENTO, TATIANA REY ALEJANDRO

¹ Clínica Guayaquil; Guayaquil, Ecuador

Resumen

La definición de Katlic es la que mejor describe el bocio intratorácico, entidad que incluye un pequeño subgrupo (1-4%) de los pacientes con bocio multinodular que generalmente se presentan con síntomas compresivos graves y requieren atención especializada en centros de referencia. El estudio preoperatorio debe incluir técnicas de imagen torácicas para planificar la intervención más adecuada. La cirugía debe ser la tiroidectomía total y en más del 95% de los casos el bocio se puede extraer por vía cervical. Es necesario un abordaje cervical amplio y la identificación del nervio recurrente cerca de la unión cricotiroides lo cual facilita la liberación del tiroides de todas sus fijaciones cervicales antes de traccionar suavemente hacia arriba del componente torácico para su extracción. Los bocios intratorácicos que requieren esternotomía para su extracción son los recidivados, los que presentan cáncer avanzado, algunos de los que alcanzan la carina y los bocios posteriores izquierdos que se extienden hacia la cavidad pleural derecha. Con este artículo se pretende realizar una revisión de la literatura médica, tanto del diagnóstico como del tratamiento de esta enfermedad.

PALABRAS CLAVE: bocio Intratorácico, nervio laríngeo recurrente, mediastino, glándula tiroides, glándulas paratiroides.

Abstract

The Katlic definition is the one that best describes intrathoracic goiter, an entity that includes a small subgroup (1-4%) of patients with multinodular goiter who generally present with severe compressive symptoms and require specialized care at referral centers. The preoperative study should include thoracic imaging techniques to plan the most appropriate intervention. Surgery should be total thyroidectomy and in more than 95% of cases, the goiter can be removed cervically. A broad cervical approach and identification of the recurrent nerve near the cricothyroid junction are necessary, which facilitates the release of the thyroid from all its cervical fixations before gently pulling up on the thoracic component for removal. Intrathoracic goiters that require a sternotomy for removal are recurrent, those with advanced cancer, some of which reach the carina, and the left posterior goiters that extend into the right pleural cavity. This article aims to review the medical literature, both the diagnosis and treatment of this disease.

KEYWORDS: goiter substernal, recurrent laryngeal nerve, mediastinum, thyroid gland, parathyroid gland.

Resumo

A definição de Katlic descreve o bócio intratorácica, como uma entidade que inclui um pequeno subconjunto (1-4%) de pacientes com bócio multinodular apresentando geralmente com sintomas graves e à compressão necessitam de cuidados especializados em centros de referência. O estudo pré-operatório deve incluir técnicas de imagem torácica para planejar a intervenção mais apropriada. A cirurgia deve ser tireoidectomia total e em mais de 95% dos casos o bócio pode ser removido pela via cervical. Uma ampla abordagem cervical a identificação do nervo recorrente perto da junção cricotireóidea o que facilita a libertação da tiroide de todas as suas fixações cervicais antes de puxar antes de puxar suavemente o componente torácico para remoção. Bócio intratorácicas que requerem esternotomia para extração são bócios recorrentes, aqueles com câncer avançado, alguns dos quais alcançar a carina e bócios posteriores esquerdos que se estendem para a cavidade pleural direita. Este artigo tem como objetivo revisar a literatura médica, tanto no diagnóstico como no tratamento desta doença.

PALABRAS-CHAVE: bócio substernal, nervo laríngeo recorrente, mediastino, glândula tireóide, glândula paratireóide.

INTRODUCCIÓN

La glándula tiroides pesa alrededor de 25 g, ligeramente mayor en mujeres que en hombres; el crecimiento inadecuado de la misma a causa de su incapacidad para sintetizar hormona tiroidea en cantidad suficiente para satisfacer las necesidades corporales, es lo que se denomina bocio. En las fases iniciales de la enfermedad, el bocio es difuso y de consistencia firme. En las fases más avanzadas, tras ciclos sucesivos de hiperplasia e involución de los folículos, se produce la evolución hacia la nodularidad y la autonomía, con zonas más o menos duras. El bocio multinodular es la fase final, una patología que frecuentemente requiere cirugía. (Foroulis CN, 2009) En su evolución, puede alcanzar un tamaño extraordinario y ocasionar molestias locales. El crecimiento intratorácico es relativamente frecuente y puede causar, a veces signos y síntomas de compresión. Se reporta que 1% de los bocios evoluciona a neoplasias, cuya incidencia aumenta hasta el 10% en bocios intratorácicos; (BIT), de ahí la importancia del tratamiento quirúrgico (Karol de Aguiar-Quevedo, 2010).

Normalmente la glándula está situada en la parte inferior y antero lateral del cuello, pero en ocasiones (3% - 12%) se prolongan o se encuentran en su mayor volumen hacia la cavidad torácica; según (Katlic y cols) que lo considera como tal si más del 50% del bocio se encuentra en el tórax. Bajo esta definición se puede subdividir en cervico-mediastínico (una parte es cervical pero más del 50% es torácico) o mediastínico propiamente (cuando se encuentra completamente torácico). (Rios A R. J., 2004).

Los síntomas y signos están presentes entre el 70% - 80% de los BIT, principalmente son el aumento de volumen cervical y los síntomas relacionados con la compresión de la vía aérea, esófago y de estructuras vasculares como el síndrome de vena cava superior.

CASO CLÍNICO

Paciente de sexo femenino, 79 años de edad, evaluado en la consulta externa de la Clínica Guayaquil el 10 de octubre de 2014, que incluye valoración quirúrgica por presencia de masa a nivel de cuello; presenta antecedentes patológicos personales de hipertensión arterial diagnosticada hace 10 años y tratada con losartán 100mg cada día. Antecedentes quirúrgicos: cesárea segmentaria por 4 ocasiones, apendicectomía hace 40 años.

Paciente refiere cuadro clínico de 1 mes de evolución caracterizado por presentar palpitaciones de aparición brusca, disnea de medianos esfuerzos, náuseas que no llegan al vómito; cuadro se acompaña de disfagia de igual tiempo de evolución más dolor torácico que se irradia a la región retroesternal tercio superior, seguido de debilidad muscular, fatiga y mareos. Actualmente presenta disnea de pequeños esfuerzos, disfonía, disfagia y dificultad respiratoria, seguido de diaforesis, frialdad y palidez generalizada.

RESULTADO DE EXÁMENES DE LABORATORIO

Calcio iónico: 2.21 mEq/l, % de calcio iónico: 56.7%, magnesio: 2.38 mg/dl, T3 libre tiroides: 3.46 pg/ml, T4 libre tiroides: 0.73 ng/dl, TSH: 1.400 uU/ml.

Imágenes diagnósticas, (Figura 1-5).

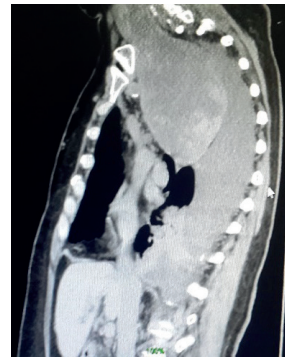


Figura 1. TAC de tórax lateral

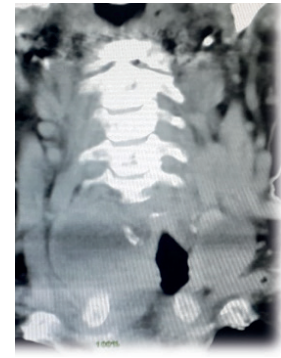


Figura 2. TAC de columna cervical.

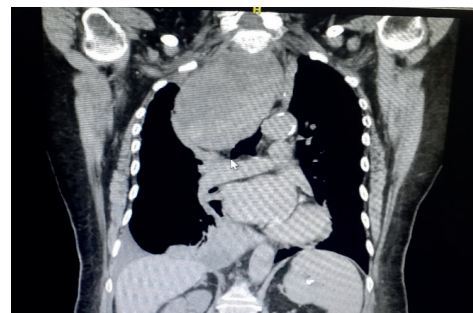


Figura 3. TAC de tórax anteroposterior.

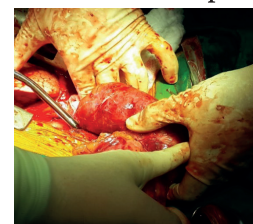


Figura 4. Exceresis de bocio intratorácico por abordaje cervical transverso + esternotomía.

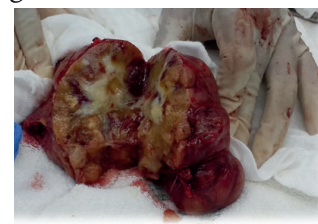

Figura 5. Composición interna de bocio intratorácico.

Procedimiento quirúrgico

TRATAMIENTO QUIRÚRGICO

Ya que con frecuencia son pacientes ancianos con comorbilidad significativa y suelen ser bocios grandes, está muy dificultada la identificación del nervio laríngeo recurrente y de las glándulas paratiroides, por lo que suele presentarse un mayor índice de complicaciones quirúrgicas. El único tratamiento alternativo en pacientes no subsidiarios de cirugía y sin riesgo inminente de obstrucción de la vía aérea, es el yodo radiactivo (Vadasz P, 1998).

ABORDAJE CÉRVICO – MEDIASTÍNICO

Entre el 2 y el 5% de los BIT requieren apertura esternal para su extirpación; sin embargo, no es fácil predecir estos casos y generalmente la decisión se toma intraoperatoriamente (Sand ME, 1983).

Los bocios recidivados, con componente mediastínico posterior, que llegan hasta la carina, o que asocian un cáncer tiroideo, tienen una probabilidad del 30 - 40% de precisar esternotomía. En estos casos la TAC con reconstrucción en 3D puede ayudar a planificar la operación.

En el bocio recidivado la identificación del nervio laríngeo recurrente en el cuello puede ser casi imposible debido a la cicatrización; por ello, ante la duda se debe realizar una esternotomía de inicio y localizarlo por debajo de la arteria subclavia en el lado derecho o por encima y detrás del arco aórtico en el lado izquierdo (MA., 1977). En estos casos la parte cervical de la operación se realiza en primer lugar, dejando la esternotomía para un segundo tiempo; así se acorta el tiempo de exposición de la herida torácica y se reduce el riesgo de infección de la misma.

En los casos de síndrome de vena cava superior la esternotomía de inicio puede ser necesaria para descomprimir las venas del cuello (Rios A R. J., 2004). En todos los casos es preferible una esternotomía total a una parcial. Se deben tomar precauciones para evitar una dehiscencia de la esternotomía, ya que con frecuencia son mujeres de edad avanzada con huesos osteoporóticos frágiles.

POSOPERATORIO INMEDIATO DEL PACIENTE

Paciente sale de quirófano con ventilación mecánica invasiva; se decide mantener sedada las siguientes 12 horas del postoperatorio, presenta 1 dren de tórax que contiene escaso contenido hemático y conectado a bomba de

succión a 15 cm de H₂O; hemodinámicamente estable, se realizaron controles de gases arteriales los cuales demostraron (pH: 7.20, PCO₂: 45, PO₂: 291, HCO₃: 17) control de electrolitos demostraron (Na: 144, K: 3.7, Cl: 104) se procede a realizar corrección de potasio y bicarbonato, control de hemoglobina 11.3g/dl, hematocrito 36.2%, glóbulos blancos de 6.900, plaquetas 129.000.

Se realiza cobertura microbiana con ampicilina/sulbactam 1.5g vía intravenosa cada 6 horas durante 7 días y no presentó alza térmica.

Los niveles de calcio sérico y calcio iónico se mantuvieron dentro de los límites normales. Por su parte los niveles de hormonas tiroideas descendieron excepto la TSH (T₃: 1.58ng/dl, T₄: 0.42ng/dl, TSH: 4.600 uU/ml) agregando de esta manera Levotiroxina 50 mcg una vez al día, en ayunas.

La paciente es dada de alta a los 7 días del postoperatorio en condiciones hemodinámicamente estable, tanto la disnea, disfonía, disfagia y dificultad respiratoria desaparecieron. Se indica el alta con visitas a consulta externa durante 3 meses durante las cuales no se observaron alteraciones en su estado general ni en los niveles de hormonas tiroideas.

DISCUSIÓN

El BIT es multinodular con proliferación benigna de folículos hiperplásicos, nódulos adenomatosos, y quistes, que causan aumento del volumen del tiroides (Zambudio AR, 2004). Desde el punto de vista quirúrgico, es útil distinguir tres tipos de BIT en función de su origen anatómico:

BIT primario (<1%): es congénito, a partir de tejido tiroideo ectópico mediastínico, generalmente anterior (solo el 10 - 15% se localiza en el mediastino posterior o central). No suele tener conexión con la glándula tiroidea cervical, y su aporte sanguíneo proviene principalmente de vasos mediastínicos. Estos bocios requieren para su exéresis un abordaje torácico.

BIT secundario (80-90%): corresponde a la extensión endotorácica de un bocio cervical, favorecida por la presión intratorácica negativa y la gravedad. Generalmente reciben su irrigación de las arterias tiroideas superior e inferior.

Bocio recidivado (10-20%): se desarrolla a partir de los restos de la glándula tiroides tras una tiroidectomía parcial. Los bocios recidivados tienen a menudo una prolongación medias-tínica debido a que la expansión lateral y medial puede estar limitada por la cicatriza-ción previa. Requieren esternotomía para su extirpación un porcentaje mayor que los BIT sin cirugía previa.

RECOMENDACIONES

El BIT es una entidad definida por criterios poco uniformes y no existe consenso para de-limitar dicho concepto, lo cual hace que cada autor presente entidades diferentes, general-mente no comparables (Sancho JJKJ, 2006). La definición de Katlic es la que mejor describe el bocio intratorácico, entidad que incluye un pequeño subgrupo (1-4%) de los pacientes con bocio multinodular que generalmente se presentan con síntomas compresivos graves y requieren atención especializada en centros de referencia. El estudio preoperatorio debe incluir técnicas de imagen torácicas para planificar la intervención más adecuada. La cirugía debe ser la tiroidectomía total y en más del 95% de los casos el bocio se puede extraer por vía cervical (Huysmans DA, 1994). Es necesario un abordaje cervical amplio y la identificación del nervio recurrente cerca de la unión cricotiroidea facilita la liberación del tiroides de todas sus fijaciones cervicales antes de traccionar suavemente hacia arriba del componente torácico para su extracción. Los bocios intratorácicos que requieren es-ternotomía para su extracción son los bocios recidivados, los que presentan cáncer avanza-do, algunos de los que alcanzan la carina y los bocios posteriores izquierdos que se extienden hacia la cavidad pleural derecha (Hsu B, 1996). Suelen presentar una tasa de complicaciones postoperatorias superior a la que ocurre tras una tiroidectomía por un bocio cervical, por lo que se aconseja que estos pacientes se remitan a centros especializados.

CONCLUSIONES

El bocio intratorácico responde poco al trata-miento con tiroxina, por lo tanto, la cirugía es el tratamiento de elección, y es de preferencia la resección total de la glándula, la que puede, en su mayoría, removerse por abordaje cervi-

cal, aunque el abordaje torácico puede usarse en bocios ectópicos de localización posterior. En pacientes de alto riesgo puede realizarse tratamiento con yodo radioactivo.

REFERENCIAS BIBLIOGRÁFICAS

1. Al-Mufarrej F, M. M. (2008). thoracoscopic approach to posterior mediastinal goiters: Report of two cases. *J Cardiothorac Surg.*, 3:55.
2. E., M. (1995). Management of patients with substernal goiters. . *Surg Clin North Am.*, 75:377-9.
3. Foroulis CN, R. K. (2009). Primary intrathoracic goiter: A rare and potentially serious entity. *Thyroid*, 19:213-8.
4. Hsu B, R. T. (1996). Recurrent substernal nodular goiter: Incidence and management. *Surgery.*, 120:1072-5.
5. Huysmans DA, H. A. (1994). Large, compressive goiters treated with radioiodine. *Ann Intern Med.*, 121:757-62.
6. Karol de Aguiar-Quevedo, J. C.-N.-A.-M.-B.-Z.-G. (2010). Bocio intratorácico. Revisión de la literatura médica. *CIRUGÍA ESPAÑOLA*, 142-145.
7. Kroenke, D., & Auer, D. (2009). *Database Concepts*. New Jersey: Prentice Hall.
8. MA., D. A. (1977). A review of 128 cases of posterior mediastinal goiter. . *World J Surg.*, 1:789-97.
9. Pieracci FM, F. I. (2007). Substernal thyroidectomy is associated with increased morbidity and mortality as compared with conventional cervical thyroidec-tomy. *JAmColl Surg.*, 205:1-7.
10. Ríos A, R. J. (2004). Tratamiento quirúrgico del bocio multinodular en pacientes geriátricos. . *Cir Esp.*, 75:85-90. .
11. Ríos A, R. J. (2004). Resultados del tratamiento quirúrgico en 247 pacientes con bocio multinodular con componente intratorácico. . *Cir Esp*, 75:140-5.
12. Sancho JJKJ, S. .-B. (2006). Increased mortality and morbidity associated with thyroidectomy for intrathoracic goiters reaching the carina tracheae. *Arch Surg*, 141:82-5.
13. Sand ME, L. H. (1983). Substernal and intrathoracic goiter. Reconsideration of surgical approach. . *Am Surg*, 49:196-202.
14. Stair, R., & Reynolds, G. (2001). *Principles of Infor-mation Systems*. Boston: Course Technology.
15. Vadasz P, K. L. (1998). Surgical aspects of 175 mediastinal goiters. *Eur J Cardiothorac Surg.*, 14:393-7.
16. Zambudio AR, R. J. (2004). Prospective study of postoperative complications after total thyroidectomy for multinodular goiters by surgeons with experience in endocrine surgery. *Ann Surg.* , 240:18-25.