



Revista EIA  
ISSN 1794-1237  
e-ISSN 2463-0950  
Año XIX/ Volumen 19/ Edición N.37  
Enero-Junio de 2022  
Reia37004 pp. 1-15

Publicación científica semestral  
Universidad EIA, Envigado, Colombia

**PARA CITAR ESTE ARTÍCULO /  
TO REFERENCE THIS ARTICLE /**

Escobar Vidarte, O. A.; Orozco Mera, J.; Ordóñez Castillo, J. A. (2022).  
Precisión en implantación de electrodos para estimulación cerebral profunda para manejo de trastornos del movimiento.  
Revista EIA, 19(37), Reia37004. pp. 1-15.  
<https://doi.org/10.24050/reia.v19i37.1480>

 *Autor de correspondencia:*


Ordóñez Castillo, J. A. (Jorge Alberto):  
Neurocirujano, Especialista en Cirugía Funcional y de epilepsia. Universidad del Valle, Cali, Colombia.  
Correo electrónico:  
[ordonez.jorge@correounivalle.edu.co](mailto:ordonez.jorge@correounivalle.edu.co)

**Recibido:** 02-11-2020  
**Aceptado:** 27-04-2021  
**Disponibile online:** 01-01-2022

# Precisión en implantación de electrodos para estimulación cerebral profunda para manejo de trastornos del movimiento.

OSCAR ANDRÉS ESCOBAR VIDARTE<sup>1</sup>

JAVIER OROZCO MERA<sup>1</sup>

 JORGE ALBERTO ORDÓÑEZ CASTILLO<sup>1</sup>

1. Universidad del Valle, Cali, Colombia.

## Resumen

En la implantación de electrodos cerebrales profundos el gran reto del cirujano es la más precisa implantación de electrodos en el lugar seleccionado, presentamos el análisis de la técnica quirúrgica estándar internacional y análisis de una cohorte de pacientes implantados en términos de precisión lograda en un estudio observacional descriptivo retrospectivo de doce pacientes, se analizó la precisión en implantación de electrodos con la técnica quirúrgica estándar internacional, comparando la posición de los electrodos en el post operatorio inmediato con la posición de los electrodos planeada antes del procedimiento quirúrgico. El estudio incluye doce pacientes con Enfermedad de Parkinson (9), distonía cervical (1), síndrome tardío (1) y Enfermedad de Gilles de la Tourette (1), implantados con técnica quirúrgica estándar internacional. Todos los pacientes fueron implantados bilateralmente, para un total de 24 electrodos implantados. En la medición de la distancia entre el blanco quirúrgico planeado en el preoperatorio y la localización final del electrodo, encontramos una distancia promedio de 0.89 milímetros, con un rango entre 0 y 2.5 milímetros. Encontramos que la implantación de electrodos cerebrales por estereotaxia, imágenes, software y microregistro, en paciente despierto, con micro y macro estimulación, es un procedimiento preciso y seguro con diferencia promedio 0,89 milímetros.

**Palabras Claves:** Estimulación cerebral profunda, Estereotaxia, Implantación, Precisión.

# Precision in implantation of electrodes for deep brain stimulation for management of movement disorders.

## Abstract

In the implantation of deep brain electrodes, the great challenge for the surgeon is the most precise implantation of electrodes in the selected place. We present the analysis of the international standard surgical technique and analysis of a cohort of implanted patients in terms of precision achieved in an observational study. descriptive retrospective of twelve patients, the precision in electrode implantation was analyzed with the international standard surgical technique, comparing the position of the electrodes in the immediate postoperative period with the position of the electrodes planned before the surgical procedure. The study includes twelve patients with Parkinson's disease (9), cervical dystonia (1), late syndrome (1) and Gilles de la Tourette's disease (1), implanted with international standard surgical technique. All patients were implanted bilaterally, for a total of 24 implanted electrodes. In the measurement of the distance between the planned surgical target in the preoperative period and the final location of the electrode, we found an average distance of 0.89 millimeters, with a range between 0 and 2.5 millimeters. We found that the implantation of brain electrodes by stereotaxy, images, software and microregistration, in an awake patient, with micro and macro stimulation, is a precise and safe procedure with an average difference of 0.89 millimeters.

**Key Words:** *Deep brain stimulation, Stereotaxy, Implantation, Accuracy.*

## Introducción

La Enfermedad de Parkinson, el Temblor Esencial, varias clases de distonías y otros trastornos funcionales del movimiento, en estadíos avanzados y cuando se tornan refractarios al mejor manejo médico disponible, con deterioro severo de la calidad de vida y la funcionalidad de los pacientes, han sido susceptibles de ser manejados con cirugía (Medical Advisory Secretariat, 2005). El conocimiento de la existencia de una disfunción en la fisiología normal de los ganglios basales y el sistema tálamo cortical en estas enfermedades, permitió en la segunda mitad del siglo pasado la realización de cirugías ablativas en las que la destrucción parcial por radiofrecuencia de algunas estructuras del circuito motor ganglio-basal o del circuito motor tálamo-cortical producía mejoría significativa de los síntomas, con mejoría también de la calidad de vida y funcionalidad de los pacientes.

Para la década de los noventa del siglo pasado, la cirugía para movimientos anormales dio un salto técnico y tecnológico con el advenimiento de una nueva técnica quirúrgica llamada estimulación cerebral profunda (ECP), en la cual en vez de lesionar estructuras profundas de los circuitos motores, se realiza una implantación en ellas de electrodos cerebrales profundos, los cuales se conectan a través de extensiones subcutáneas a un generador de pulso interno cargado de energía, implantado como un marcapaso cardiaco en un bolsillo torácico, capaz de generar impulsos eléctricos que se conducen hasta las estructuras cerebrales profundas de los circuitos motores ence-

fálicos, produciéndose una modulación de la forma de disparo neuronal del paciente enfermo, modulación que se traduce en una mejoría de los síntomas motores de la enfermedad (Itakura, 2014). Esta técnica revolucionó el mundo de la neurocirugía funcional, pues permitió por primera vez modular segura y continuamente el funcionamiento electrofisiológico de los circuitos cerebrales gracias a un marcapaso cerebral, en pro de mejores resultados clínicos en el control de síntomas de enfermedades anteriormente sin más esperanzas de tratamiento en casos severamente refractarios.

La estimulación cerebral profunda permitió además de mejorar los resultados de la cirugía ablativa, disminuir los riesgos de lesión accidental de otras estructuras motoras adyacentes al sitio de la lesión por radiofrecuencia, disminuyendo por ende la morbilidad perioperatoria, y mejorando la seguridad del procedimiento. Además de ello, esta nueva técnica quirúrgica permitió mantener por más tiempo el efecto positivo del control de los síntomas de la enfermedad operada.

En la actualidad y teniendo en cuenta las guías de práctica clínica basadas en la evidencia, para mejorar los síntomas de la Enfermedad de Parkinson los blancos quirúrgicos preferidos por su efectividad y seguridad para ser implantados con electrodos cerebrales profundos son el Núcleo Subtalámico y el Globo Pálido Interno (Mao et al., 2019), para mejorar el Temblor Esencial el Núcleo Ventral Intermedio del Tálamo (Holslag et al., 2018) y para las distonías de nuevo el Globo Pálido Interno (Tolleson et al., 2015), sin embargo la definición del blanco quirúrgico puede cambiar entre centros quirúrgicos y centros universitarios y académicos. Lo interesante es que estas estructuras anatómicas están localizadas en lo profundo del encéfalo, rodeadas de otras estructuras neurales y vasculares de vital importancia para el funcionamiento cerebral, y su tamaño oscila entre los 3 y los 5 milímetros. Por todo lo anterior, la cirugía para implantación de electrodos cerebrales es un procedimiento que se realiza utilizando imágenes cerebrales de última generación, un sistema guía para el posicionamiento conocido como marco de estereotaxia (aditamento que permite llegar a cualquier parte del encéfalo con precisión sub-milimétrica), un software para planeación de las coordenadas de los blancos quirúrgicos, un micro-registro de la actividad eléctrica cerebral in vivo para mapear electrofisiológicamente los sitios anatómicos seleccionados y pruebas neurológicas intra operatorias (Itakura, 2014).

Desde el punto de vista neuroquirúrgico, el gran reto del cirujano en este procedimiento es la más precisa implantación de los electrodos cerebrales en el lugar seleccionado, utilizando para ello la tecnología disponible y la mejor técnica quirúrgica, puesto que una diferencia de más de dos milímetros entre el lugar de implantación planeado y el sitio final de localización de él o los electrodos cerebrales profundos (Li et al., 2016), determina una probabilidad importante de falla en los efectos deseados en términos de pobre control de síntomas.

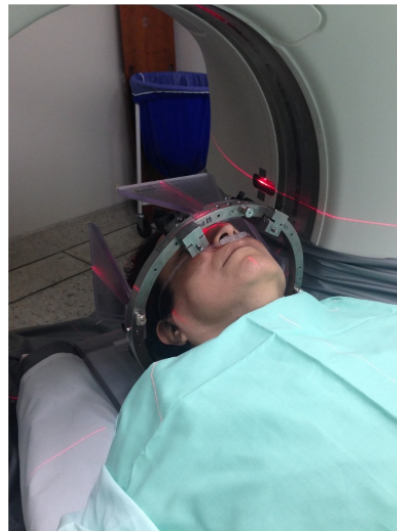
Presentamos a continuación el análisis de la técnica quirúrgica estándar internacional para la implantación de electrodos cerebrales profundos, y el análisis de una cohorte de pacientes implantados en términos de la precisión lograda en la localización final de los electrodos, factor fundamental para obtener con este procedimiento los mejores resultados clínicos post operatorios.

## Materiales y métodos

Doce pacientes con diverso tipo de trastornos funcionales del movimiento, severos y refractarios, fueron llevados a Estimulación Cerebral Profunda como manejo de su enfermedad, luego de haber sido discutidos y autorizados por junta multidisciplinaria de decisiones, procedimiento durante el cual se implantaron electrodos cerebrales profundos en los blancos seleccionados según cada patología. Se realizó un estudio observacional descriptivo retrospectivo de corte trasversal en el que se analizó la precisión de la implantación de los electrodos con la técnica quirúrgica estándar internacional, comparando en el software de planeación quirúrgica de alta precisión la posición de los electrodos en el post operatorio inmediato con la posición de los electrodos planeada antes del procedimiento quirúrgico.

Cada paciente fue llevado antes de cirugía a toma de resonancia magnética (RM) de cerebro simple, utilizando la secuencia T2 axial con cortes de 2mm, estudio que se utiliza el día de la cirugía para planear la trayectoria de los electrodos para llegar a los blancos seleccionados. El día del procedimiento se inicia con técnica neuro-anestésica con anestesia general, para posicionar sobre la cabeza del paciente el anillo estereotáctico, posterior a lo cual se despierta el paciente y en estado consciente es llevado a tomografía para realización de tomografía (TC) cerebral contrastada, axial, con cortes de 2mm, con el anillo de estereotaxia fijado al cráneo del paciente y sosteniendo marcas fiduciales (Fig.#1). Luego de ello el paciente es trasladado a quirófano mientras los cirujanos inician la planeación de las trayectorias de los electrodos.

**Figura 1.** Toma de tomografía cerebral intra-operatoria con medio de contraste. (2020).

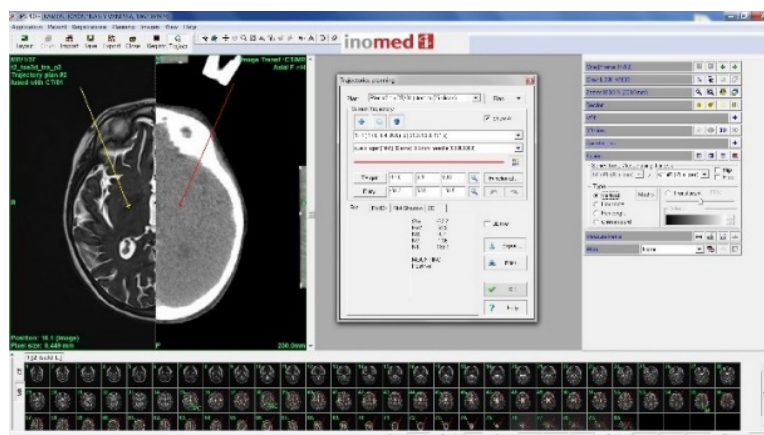


Tomografía cerebral con medio de contraste intra-operatoria en paciente con dispositivo estereotáctico fijado al cráneo (anillo de estereotaxia del marco de estereotaxia). Nótese las fiducias sobre el anillo estereotáctico, estas marcarán el espacio milimetrado dentro del cual se encuentra la cabeza del paciente para poder asignar a cualquier punto del encéfalo una coordenada específica.

En software de planeación estereotáctica de alta precisión Praezis se introducen las imágenes tomadas al paciente, y se procede a realizar el proceso de reconocimien-

to del software de la tomografía estereotáctica, lo que le permitirá al sistema tener el cráneo del paciente dentro de plano cartesiano milimetrado (el espacio milimetrado se encuentra entre los marcadores fiduciales) para asignar a cualquier punto dentro del mismo una coordenada determinada. Luego del reconocimiento se realiza una fusión con precisión submilimétrica entre la tomografía estereotáctica y la resonancia cerebral tomada antes de la cirugía, lo que permitirá planear las trayectorias en la resonancia que es el estudio en que mejor se observa la anatomía del paciente, pero con posibilidad de asignarle a tales trayectorias una coordenada estereotáctica dada por la tomografía con fiducias (Fig.#2).

**Figura 2.** Fusión de imágenes del paciente (tomografía cerebral con medio de contraste con resonancia magnética de cerebro secuencia T2 cortes axiales) y realización en ella de la trayectoria de los electrodos cerebrales en el software de planeación estereotáctica de alta precisión desde el punto de entrada en el cráneo hasta los blancos quirúrgicos seleccionados bilateralmente.

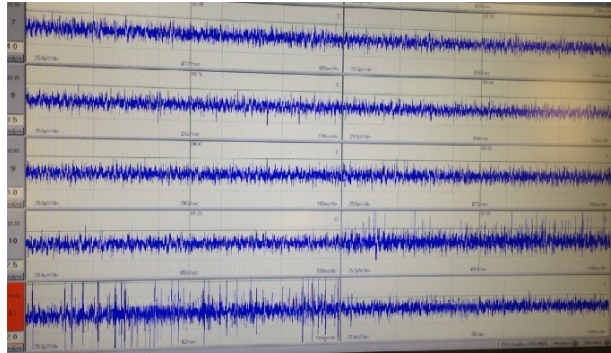


Trayectoria de electrodos cerebrales profundos hasta el globo pálido interno bilateralmente, uno de los blancos más utilizados para tratamiento quirúrgico de la Enfermedad de Parkinson y las distonías.

Finalmente se planea en el software la entrada de los electrodos cerebrales siempre pre coronal para proteger el área motora, con dirección hacia el blanco anatómico seleccionado, usando para dar la máxima precisión a esta trayectoria las clásicas coordenadas de las estructuras cerebrales profundas de los atlas estereotácticos y la anatomía del blanco seleccionado en la resonancia.

En quirófano, con sedación superficial y paciente despierto y confortable, y utilizando el arco de estereotaxia Riechert-Mundinguer como sistema guía para llevar los electrodos cerebrales profundos al blanco quirúrgico seleccionado y habiendo comprobado en un marco fantasma la precisión absoluta de la trayectoria planeada se procede previa incisión en piel y previa realización de agujeros de trépano bifrontales a nivel de los sitios de entrada planeados, a introducir tres a cinco microelectrodos, los cuales se posicionan entre 7 a 10mm antes de llegar al blanco seleccionado, posición a partir de la cual se inicia gracias a estos microelectrodos conectados a un software de micro-registro, a registrar la actividad eléctrica in vivo y en paciente despierto de las estructuras cerebrales profundas, hasta encontrar y mapear la actividad eléctrica propia del blanco seleccionado, situación que confirma y perfecciona la futura posición de los electrodos cerebrales profundos (Fig.#3).

**Figura 3.** Sistema para registro de la actividad eléctrica cerebral in vivo en paciente despierto (micro-registro cerebral).



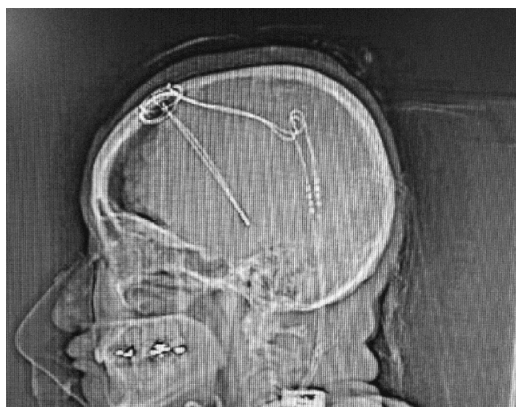
Este registro permite mapear electrofisiológicamente los blancos quirúrgicos, para aumentar de esta manera la seguridad y precisión de la implantación de electrodos cerebrales profundos. Este sistema se conoce internacionalmente como microregistro. Obsérvese el registro eléctrico que inicia varios milímetros antes del blanco quirúrgico (primeros cuatro registros con puntas de poca amplitud) hasta llegar a este mismo, en este caso, al núcleo subtalámico, con un registro eléctrico clásico con puntas irregulares de alta frecuencia y amplitud (registro final a la izquierda del lector).

Con los mismos microelectrodos se realiza micro-estimulación del blanco seleccionado con valores de voltaje eléctrico ascendente, buscando generar efectos clínicos positivos inmediatos en el paciente (control intraoperatorio de síntomas) y buscando evaluar la tolerancia del paciente al estímulo eléctrico y la presencia de efectos adversos con la estimulación. Una vez mapeado electrofisiológicamente el blanco seleccionado, y determinado según su anatomía electrofisiológicamente el lugar en el que se obtuvo con la micro-estimulación los mejores resultados clínicos con los menores efectos adversos, se retiran los microelectros y se introduce el electrodo cerebral profundo definitivo o macroelectrodo hasta la mejor trayectoria encontrada con el micro-registro y la micro-estimulación.

Una vez posicionado el macro-electrodo se procede a realizar de nuevo estimulación eléctrica cerebral profunda con paciente despierto (macro-estimulación), buscando determinar si esta estimulación obtiene los mismos resultados obtenidos con la micro-estimulación, con los máximos efectos positivos de control de síntomas y con los mínimos efectos adversos posibles. Luego de verificada la respuesta, los electrodos se fijan al cráneo del paciente y sus terminales distales se guardan en pequeños bolsillos subcutáneos en los sitios de entrada originales. Se retira luego de ello el arco y en anillo de estereotaxia del cráneo del paciente.

Finalmente, de nuevo bajo anestesia general, se realiza bolsillo torácico derecho infraclavicular, se exponen de nuevo los electrodos en su porción distal extracraneana, se tunelizan extensiones desde el bolsillo torácico hasta las heridas craneales, se conectan extensiones a los electrodos y a un generador de pulso interno bicameral recargado de energía eléctrica, y se introducen los extremos distales de los electrodos conectados a las extensiones a los pequeños bolsillos craneales y se introduce el generador de pulso conectado a las extensiones al bolsillo torácico, para finalmente cerrar todas las heridas por planos (Fig.#4).

**Figura 4.** Sistema de estimulación cerebral profunda implantado.



Electrodos para estimulación cerebral profunda implantados, los cuales se conectan a través de dos extensiones a un generador de pulso interno bicameral que se implanta en un bolsillo torácico, el cual genera la energía eléctrica que se transmite al tejido neural.

En nuestra escuela dejamos encendido el equipo para iniciar la estimulación en el post operatorio inmediato con parámetros mínimos, y procedemos además a realizar el mismo día o máximo el siguiente, RM de cerebro simple, secuencia T2, cortes axiales de 2mm postoperatoria.

Para completar nuestro estudio, cada resonancia post operatoria se introdujo de nuevo al software de planeación estereotáctica de alta precisión, y se fusionó con precisión sub-milimétrica con la resonancia preoperatoria de cada paciente con las trayectorias planeadas antes de cirugía, y procedió a medir la distancia entre el centro de la trayectoria planeada y el centro de la trayectoria final del electrodo, analizándose la concordancia o discordancia entre ambas localizaciones, determinándose de este modo qué tan precisa fue la ubicación final del electrodo respecto del planeamiento pre operatorio inicial.

El análisis estadístico se realizó utilizando el paquete Stata X3, se estimaron la media y desviación estándar para las variables continuas, incluyendo la distancia en milímetros entre el objetivo quirúrgico y la posición del electrodo. Se comparó el promedio de la distancia entre la planeación y el resultado quirúrgico entre los electrodos que se posicionaron al inicio del acto quirúrgico y los que se posicionaron en segundo lugar.

## Resultados

En este estudio fueron incluidos doce pacientes con diverso tipo de trastorno del movimiento, que tuvieran cuadros severos, crónicos y refractarios al mejor manejo médico disponible. Los pacientes tenían edades entre los 42 y 75 años, con una edad promedio de 63 años; y el 58% de los casos fueron hombres. Se operaron pacientes con cuadros refractarios de Enfermedad de Parkinson (9 casos), distonía cervical (1 caso), síndrome tardío (1 caso) y Enfermedad de Gilles de la Tourette (1 caso).

Los pacientes fueron implantados con técnica quirúrgica estándar internacional guiada por estereotaxia, software y micro-registro, y los blancos quirúrgicos seleccio-

nados fueron el Núcleo Subtalámico para todos los casos Enfermedad de Parkinson, y el Globo Pálido Interno para los pacientes con distonía, síndrome tardío y Enfermedad de Gilles de la Tourette. Todos los pacientes fueron implantados con electrodos bilateralmente, para un total de 24 electrodos implantados.

Al realizar la medición de la distancia entre el blanco quirúrgico planeado en el preoperatorio y la localización final del electrodo en los 24 casos, se encontró una distancia promedio de 0.89 milímetros, con un rango de distancia entre 0 y 2.5 milímetros. De los 24 electrodos implantados solo uno tenía una distancia blanco preoperatorio – electrodo postoperatorio mayor a 2mm, otro tenía una distancia de 2mm, y el resto de los electrodos tenían una distancia de menos de 2mm. A su vez la distancia blanco preoperatorio – electrodo postoperatorio de los electrodos implantados en primer lugar fue de 0.55 milímetros, mientras en los electrodos implantados en segundo lugar fue de 1.36 milímetros. Teniendo en cuenta el estándar internacional de tener una diferencia entre el plan preoperatorio y el resultado final postoperatorio de 2 milímetros o menos, en esta serie de casos el 95% de las implantaciones cumplieron este estándar, medida que busca asegurar al máximo posible el mejor efecto electrofisiológico positivo en los pacientes.

## Discusión

La ECP apareció por primera vez en la literatura en 1991 como un posible tratamiento quirúrgico para trastornos del movimiento en humanos, específicamente para el temblor en la Enfermedad de Parkinson y el Temblor Esencial (Benabid et al., 1991). Hasta este punto, el tratamiento quirúrgico para trastornos del movimiento eran procedimientos ablativos, que consistían en realizar una lesión destructiva en un objetivo cerebral específico que se creía estaba involucrado en la fisiopatología de los síntomas motores; estos procedimientos fueron destructivos, irreversibles y en muchos casos, generaron complicaciones irreversibles como hemiplejias, hemianestias o alteraciones cognitivas y del lenguaje cuando se realizaban bilateralmente.

Aunque el mecanismo exacto de acción de la estimulación cerebral profunda no se conoce, tiene efectos locales tanto excitatorios como inhibitorios y pueden dar como resultado una mejoría sintomática en una enfermedad en particular. La estimulación cerebral profunda se ha convertido en una opción de tratamiento para muchos trastornos del movimiento y hoy en día enfermedades psiquiátricas cuando las terapias farmacológicas no controlan adecuadamente los síntomas, no se tolera el tratamiento médico por efectos secundarios o en trastornos del movimiento en que existen complicaciones motoras.

Desde la aprobación por la FDA de la ECP para el tratamiento del Temblor Esencial y la Enfermedad de Parkinson en 1997 y 2002 respectivamente (Gielen, 2003), ha sido un campo de estudio como tratamiento para distintas enfermedades de trastornos del movimiento refractarias al manejo médico, incluso los estudios actualmente están apuntando al tratamiento de trastornos neuropsiquiátricos o neurodegenerativos, como el trastorno obsesivo compulsivo y la depresión severos y refractarios al mejor manejo médico disponible y la Enfermedad de Alzheimer (Abelson et al., 2005; Sankar et al., 2015). Este método de tratamiento invasivo se basa en la transmisión de pulsos eléctricos programados enviados a un electrodo implantado, que se utiliza para modular actividades neuronales en las profundidades del cerebro.

Una estimulación eficaz depende de la adecuada implantación de los electrodos en el objetivo trazado en el planeamiento quirúrgico, guiado por un sistema estereotáxico, para esto se han desarrollado distintas técnicas robóticas, fusión de imágenes y más recientemente la navegación óptica y resonancia magnética intervencionista,



haciendo que la implantación de electrodos sea cada vez más precisa (Holloway et al., 2005; Starr et al., 2010; Smith and Bakay, 2011).

Sin embargo, la precisión en la implantación de los electrodos, que es fundamental para el adecuado resultado clínico en términos de control de síntomas, no ha sido profundamente estudiada, apareciendo pocas publicaciones al respecto, destacándose un estudio sistemático publicado en 1994 por Maciunas y colaboradores (Maciunas, Galloway and Latimer, 1994). En este estudio se realizó un análisis del error sistemático con cuatro dispositivos estereotácticos utilizados en ese entonces (Brown-Roberts-Wells, Cosman-RobertsWells, Kelly-Goerss COMPASS Todd Wells modificado y Leksell), incluyéndose más de 21,500 mediciones de prueba de precisión con 11,000 tomografías computarizadas. Los resultados sugirieron un grado de error potencialmente significativo en la precisión de la aplicación de todos los instrumentos incluyendo imágenes preoperatorias, el software de estereotaxia, y la utilización de marco fantasma, todas situaciones que podrían introducir factores de imprecisión mecánica. En otro artículo de revisión reciente solo se describió el procedimiento para la implantación de los electrodos de ECP, sin embargo no se reportaron datos específicos sobre la precisión durante los procedimientos (Abosch et al., 2013).

No existe actualmente un ensayo clínico que compare el rendimiento de varios sistemas estereotácticos utilizados en la era moderna la ECP. Sin embargo, en distintas publicaciones de expertos se ha observado la evolución del estándar internacional de precisión para la implantación de los electrodos, pasando de permitirse como estándar internacional una distancia entre el blanco preoperatorio y la posición final del electrodo de 2-3 milímetros hasta actualmente exigirse como medida de precisión en pro de los mejores resultados clínicos una distancia entre 1 y 2 milímetros.

En 2016 Zhe Li y colaboradores publican una revisión sistemática de la literatura con una serie de 1.765 pacientes implantados con electrodos cerebrales profundos, con 2.931 electrodos implantados encontrándose un error promedio de 1 milímetro, con una desviación estándar de 0.5 milímetros (Li et al., 2016). Este estudio muestra como para principios de la década del 2.000 el error promedio de implantación estaba alrededor de los 4 milímetros, mejorándose este error para 2.006 con un error promedio de 3mm, para finalmente en los últimos años observar una tendencia hacia la posibilidad de implantar electrodos a 1 milímetro del blanco original planeado en el preoperatorio. En nuestro estudio, se logró una precisión promedio de 0.89 milímetros, con un solo electrodo fuera de rango según el estándar internacional establecido, utilizando técnica quirúrgica guiada por estereotaxia, imágenes, software, microregistro y pruebas electrofisiológicas intraoperatorias.

La implantación de los electrodos para ECP ha ido mejorando en el tiempo gracias a la aparición de nuevas tecnologías y a la estandarización de secuencias estrictas en cirugía para llevar a cabo tal procedimiento, para intentar afectar lo menos posible la precisión final (Bjartmarz and Rehnrona, 2007; Balachandran et al., 2010; Holl et al., 2010; Laxton et al., 2010; Starr et al., 2010; Zrinzo, 2012; Sabour, 2013; Sharma et al., 2014).

La implantación de un electrodo cerebral como se describió en la técnica quirúrgica requiere para lograr la máxima precisión de un dispositivo estereotáctico, de imágenes cerebrales de alta calidad, de un software de planeación estereotáctica, de un mapeo electrofisiológico intraoperatorio en paciente despierto y de unas pruebas de estimulación eléctrica del blanco seleccionado. Si durante la cirugía cualquiera de estos factores falla, se produce un error quirúrgico, y los errores en esta clase de procedimiento se acumulan a lo largo de la cirugía, afectando negativamente la precisión final de la implantación del electrodo. A lo largo del tiempo se han introducido pasos a la técnica quirúrgica original para aumentar la precisión del procedimiento:

- Utilización de resonancia magnética cerebral estereotáctica preoperatoria, que muestra mejor que cualquier otro estudio la anatomía de los núcleos cerebrales profundos, sin embargo, es un estudio que puede distorsionar la imagen y podría introducir un factor de error (22).
- La fusión de imágenes entre resonancia magnética cerebral estereotáctica y la tomografía cerebral estereotáctica con el marco fijado al cráneo del paciente y marcadores fiduciales, procedimiento que permite usar la alta resolución anatómica de la resonancia y la alta precisión geométrica de la tomografía (Fitzpatrick et al., 2005; O’Gorman et al., 2009; Pezeshkian et al., 2011; Smith and Bakay, 2011).
- Los métodos para disminuir la fuga de líquido cefalorraquídeo, lo cual evita que el cerebro entre en movimiento, se deforme y se desplace de su posición original, que es la que está registrada por las imágenes preoperatorias (cera ósea o adhesivo de fibrina sobre los agujeros de trépano, control del neuromoencéfalo, irrigación continua con SSN sobre los agujeros de craneotomía) (Bjartmarz and Rehncrona, 2007; Patel, Plaha and Gill, 2007; D’Haese et al., 2010; van den Munckhof et al., 2010; Pezeshkian et al., 2011; Contarino et al., 2013).
- La precisión y seguridad submilimétrica de los marcos de estereotaxia modernos, del software de planeación estereotáctica, del microregistro y de las pruebas electrofisiológicas intraoperatorias (Zrinzo et al., 2009; Konrad et al., 2011).
- El control sobre la migración o desplazamiento del electrodo de su trayectoria original con los sistemas de fijación del electrodo al cráneo del paciente (Starr et al., 2010; Pezeshkian et al., 2011; Contarino et al., 2013).

En la actualidad la neurocirugía funcional, apoyada en dispositivos para cirugía estereotáctica, en las neuroimágenes y en los software de planeación de alta precisión, ha logrado desarrollar y estructurar técnicas quirúrgicas que permiten llegar literalmente a cualquier estructura encefálica con máxima precisión. Las neurociencias en continua evolución, los modelos animales y los modelos de neuroimágenes funcionales en humanos han permitido el conocimiento profundo y extenso de las redes neuronales que manejan y regulan nuestro movimiento y nuestro comportamiento. La unión entre la producción científica alrededor de los sistemas neuronales y su funcionamiento y la producción clínico quirúrgica de la neurocirugía funcional ha permitido modular con implantes de electrodos cerebrales el funcionamiento anormal de redes neuronales cerebrales enfermas en varios trastornos del movimiento y varios trastornos psiquiátricos severos refractarios que no tenían hasta hace algunos años alternativas de tratamiento, con la posibilidad real de mejoría de estos trastornos hasta ahora no logradas de ninguna otra manera. El poder ofrecer una nueva frontera terapéutica ha sido posible gracias a el posicionamiento con precisión submilimétrica y seguro de electrodos cerebrales en estructuras encefálicas que hacen parte de nuestras redes encefálicas reguladoras y controladoras. El panorama quirúrgico neuromodulador que la cirugía funcional ha abierto al mundo y a esta clase de pacientes incluye cirugía para los siguientes trastornos:

- Enfermedad de Parkinson (Cury et al., 2017; Martini, Mocco and Panov, 2019): puede ser manejada con estimulación cerebral profunda del núcleo subtalámico, el globo pálido interno y el núcleo pedúnculo pontino.

- Distonías primarias y secundarias (Aires et al., 2018; Elia et al., 2018; Magown et al., 2018): pueden ser manejadas con estimulación cerebral profunda del globo pálido interno en primera instancia, en ciertos casos con cirugía del núcleo subtalámico.
- Temblor esencial (Cury et al., 2017; Rebelo et al., 2018; Altinel et al., 2019): puede ser tratado con estimulación cerebral profunda del núcleo ventral intermedio del tálamo en primer lugar, dejando como alternativa la cirugía del núcleo subtalámico.
- Síndrome de Gilles de la Tourette: este síndrome de tics generalizados severamente discapacitante puede ser manejado con cirugía del globo pálido interno, el globo pálido externo, varios núcleos talámicos y el núcleo accumbens.
- Síndromes tardíos (Macerollo and Deuschl, 2018): corresponden a exceso de movimiento, distónico o disquinético, inducido por medicamentos, persistente a pesar de la suspensión de los mismos. Responden muy bien a la cirugía del globo pálido interno.
- Trastorno obsesivo compulsivo (Dougherty, 2018; Kohl and Baldermann, 2018): en casos severos refractarios existe evidencia clínica de primer nivel de la utilidad de la cirugía del brazo anterior de la cápsula interna, del giro cíngulo a nivel de las áreas 24 y 25, del núcleo accumbens, del núcleo accumbens y la cápsula interna ventral y del núcleo del lecho de la estría terminal.
- Depresión (Dougherty, 2018): también en condiciones dramáticas de pacientes severamente enfermos surge la opción de la cirugía del brazo anterior de la cápsula interna, del giro cíngulo a nivel de las áreas 24 y 25, del núcleo accumbens, del núcleo accumbens y de cápsula interna ventral, del complejo habenular, del pedúnculo talámico inferior o del fascículo medio del prosencéfalo.
- Anorexia, obesidad y trastornos de la alimentación (Dalton, Campbell and Schmidt, 2017; Bétry et al., 2018): en pacientes con riesgo claro y elevado de morir por algún trastorno de la alimentación la cirugía del núcleo accumbens, del brazo anterior de la cápsula interna o del hipotálamo pueden ser alternativas de tratamiento.
- Agresividad extrema: en pacientes con retardo mental o con epilepsia con deterioro cognitivo mayor, la cirugía del hipotálamo pósteromedial ha mostrado ser una alternativa eficaz para el control de agresividad impulsiva extrema que pone el peligro la integridad del paciente y su entorno.
- Epilepsia (Velasco et al., 2010): los pacientes con epilepsia refractaria pueden ser implantados en el núcleo anterior del tálamo o en el hipocampo como alternativa neuromoduladora para el control de casos intratables.

El presente estudio ayuda a aumentar la casuística de grupos de expertos en implantación de electrodos cerebrales profundos en la que se muestra que este es un procedimiento que se puede realizar con un alto grado de precisión, mientras demuestra que en nuestro país, con una técnica quirúrgica estándar internacional, que utilice instrumentos tecnológicos de punta y de alta precisión, es posible lograr la implantación de electrodos cerebrales profundos para ECP con máxima precisión quirúrgica, situación que aumenta y potencia la posibilidad de lograr mejores resultados clínicos en términos de control de síntomas con la estimulación cerebral crónica.

## Conclusiones

La estimulación cerebral profunda es una técnica quirúrgica en la cual se implantan electrodos en estructuras intra-cerebrales como núcleos neuronales o tractos axonales de comunicación entre estos núcleos que pueden ser muy pequeños y están contenidos en lo profunda de los hemisferios cerebrales; con el objeto de mejorar trastornos del movimiento o psiquiátricos refractarios y severos que generan un compromiso mayor de la funcionalidad y las capacidades de los pacientes que los sufren. Para lograr los mejores resultados post operatorios se han diseñado técnicas quirúrgicas que permiten implantar estos electrodos con máxima precisión, logrando en general con ellas una posibilidad de error en la implantación menor a 2mm, estándar internacional de calidad para esta clase de procedimientos.

Una de las técnicas desarrolladas para la implantación de electrodos cerebrales para estimulación cerebral profunda es aquella guiada por un marco de estereotaxia, imágenes de alta fidelidad como la tomografía y la resonancia cerebral, por un software de planeación quirúrgica de alta precisión y por un microregistro intra operatorio capaz de mapear los registros eléctricos cerebrales en un paciente despierto, y finalmente por unas pruebas de micro y macro estimulación intra operatorias que demuestren en el mismo acto quirúrgico los potenciales efectos clínicos de los electrodos y la estimulación cerebral que ellos puedan llegar a generar. En nuestro caso consideramos que este es un procedimiento preciso y seguro con una diferencia promedio entre la planeación y el resultado quirúrgico de 0,89 milímetros, es decir con una probabilidad de error en la precisión de implantación de los electrodos menor a un milímetro, cumpliendo claramente con el estándar internacional de calidad, situación que aumenta la posibilidad de éxito post quirúrgico.

El grupo quirúrgico tratante de esta cohorte de pacientes utiliza el marco de esterotaxia Riechert-Mundinger y el software de planeación estereotáctica Praezis, dispositivos que demuestran tener precisión submilimétrica reproducible en nuestro medio y en un grupo de pacientes. A pesar que no existen estudios comparativos entre dispositivos estereotáticos de diferente diseño en el mundo, la experiencia y aprendizaje acumulados en los grupos de cirugía funcional en el mundo, en Latinoamérica y en nuestro país, permiten conceptualizar que los dispositivos estereotáticos de mayor precisión son el marco Leksell de diseño sueco, los marcos BRW y CRW de diseño norteamericano y el Riechert-Mundinger de diseño alemán, existiendo un segundo nivel de dispositivos con precisión milimétrica poco menor a la de los marcos ya nombrados, pero que permite realizar cirugía estereotáctica cerebral de alta precisión como el marco Z-D y el Micromar. La disponibilidad de estos diseños en nuestro país ha permitido llevar a Colombia a ser líder indiscutible junto a Brasil en Latinoamérica en la implantación precisa y adecuada de electrodos cerebrales para poder realizar estimulación cerebral profunda para trastornos funcionales encefálicos severos sin alternativas de tratamiento, derrumbando los muros de la intratabilidad y ampliando las fronteras del manejo quirúrgico de ciertos trastornos psiquiátricos y del movimiento.

## Referencias

- Abelson, J. L. et al. (2005) 'Deep brain stimulation for refractory obsessive-compulsive disorder', *Biological psychiatry*. United States, 57(5), pp. 510-516. doi: 10.1016/j.biopsych.2004.11.042.
- Abosch, A. et al. (2013) 'An international survey of deep brain stimulation procedural steps', *Stereotactic and functional neurosurgery*. Switzerland, 91(1), pp. 1-11. doi: 10.1159/000343207.

- Aires, A. et al. (2018) 'The impact of deep brain stimulation on health related quality of life and disease-specific disability in Meige Syndrome (MS)', *Clinical neurology and neurosurgery*. Netherlands, 171, pp. 53–57. doi: 10.1016/j.clineuro.2018.05.012.
- Altinel, Y. et al. (2019) 'Outcomes in Lesion Surgery versus Deep Brain Stimulation in Patients with Tremor: A Systematic Review and Meta-Analysis.', *World neurosurgery*. United States, 123, pp. 443–452.e8. doi: 10.1016/j.wneu.2018.11.175.
- Balachandran, R. et al. (2010) 'Effect of MR distortion on targeting for deep-brain stimulation.', *IEEE transactions on bio-medical engineering*, 57(7), pp. 1729–1735. doi: 10.1109/TBME.2010.2043675.
- Benabid, A. L. et al. (1991) 'Long-term suppression of tremor by chronic stimulation of the ventral intermediate thalamic nucleus.', *Lancet (London, England)*. England, 337(8738), pp. 403–406. doi: 10.1016/0140-6736(91)91175-t.
- Bétry, C. et al. (2018) 'Deep brain stimulation as a therapeutic option for obesity: A critical review.', *Obesity research & clinical practice*. Netherlands, 12(3), pp. 260–269. doi: 10.1016/j.orcp.2018.02.004.
- Bjartmarz, H. and Rehnrona, S. (2007) 'Comparison of accuracy and precision between frame-based and frameless stereotactic navigation for deep brain stimulation electrode implantation.', *Stereotactic and functional neurosurgery*. Switzerland, 85(5), pp. 235–242. doi: 10.1159/000103262.
- Contarino, M. F. et al. (2013) 'Postoperative displacement of deep brain stimulation electrodes related to lead-anchoring technique.', *Neurosurgery*. United States, 73(4), pp. 681–8; discussion 188. doi: 10.1227/NEU.0000000000000079.
- Cury, R. G. et al. (2017) 'Thalamic deep brain stimulation for tremor in Parkinson disease, essential tremor, and dystonia.', *Neurology*. United States, 89(13), pp. 1416–1423. doi: 10.1212/WNL.0000000000004295.
- D'Haese, P.-F. et al. (2010) 'Clinical accuracy of a customized stereotactic platform for deep brain stimulation after accounting for brain shift.', *Stereotactic and functional neurosurgery*, 88(2), pp. 81–87. doi: 10.1159/000271823.
- Dalton, B., Campbell, I. C. and Schmidt, U. (2017) 'Neuromodulation and neurofeedback treatments in eating disorders and obesity.', *Current opinion in psychiatry*. United States, 30(6), pp. 458–473. doi: 10.1097/YCO.0000000000000361.
- Dougherty, D. D. (2018) 'Deep Brain Stimulation: Clinical Applications.', *The Psychiatric clinics of North America*. United States, 41(3), pp. 385–394. doi: 10.1016/j.psc.2018.04.004.
- Elia, A. E. et al. (2018) 'Deep brain stimulation for dystonia due to cerebral palsy: A review.', *European journal of paediatric neurology : EJPN : official journal of the European Paediatric Neurology Society*. England, 22(2), pp. 308–315. doi: 10.1016/j.ejpn.2017.12.002.
- Fitzpatrick, J. M. et al. (2005) 'Accuracy of customized miniature stereotactic platforms.', *Stereotactic and functional neurosurgery*. Switzerland, 83(1), pp. 25–31. doi: 10.1159/000085023.
- Gielen, F. L. H. (2003) 'Deep brain stimulation: current practice and challenges for the future', in *First International IEEE EMBS Conference on Neural Engineering, 2003*. Conference Proceedings., pp. 489–491. doi: 10.1109/CNE.2003.1196869.
- Holl, E. et al. (2010) 'Improving Targeting in Image-Guided Frame-Based Deep Brain Stimulation', *Neurosurgery*. doi: 10.1227/NEU.0b013e3181f7422a.
- Holloway, K. L. et al. (2005) 'Frameless stereotaxy using bone fiducial markers for deep brain stimulation.', *Journal of neurosurgery*. United States, 103(3), pp. 404–413. doi: 10.3171/jns.2005.103.3.0404.
- Holslag, J. A. H. et al. (2018) 'Deep Brain Stimulation for Essential Tremor: A Comparison of Targets.', *World neurosurgery*. United States, 110, pp. e580–e584. doi: 10.1016/j.wneu.2017.11.064.
- Itakura, T. (ed.) (2014) *Deep brain stimulation for neurological disorders : theoretical background and clinical application* / Toru Itakura, editor. Cham : Springer, [2014].

- Kohl, S. and Baldermann, J. C. (2018) 'Progress and challenges in deep brain stimulation for obsessive-compulsive disorder', *Pharmacology & therapeutics*. England, 186, pp. 168–175. doi: 10.1016/j.pharmthera.2018.01.011.
- Konrad, P. E. et al. (2011) 'Customized, miniature rapid-prototype stereotactic frames for use in deep brain stimulator surgery: initial clinical methodology and experience from 263 patients from 2002 to 2008', *Stereotactic and functional neurosurgery*, 89(1), pp. 34–41. doi: 10.1159/000322276.
- Laxton, A. W. et al. (2010) 'A phase I trial of deep brain stimulation of memory circuits in Alzheimer's disease', *Annals of neurology*. United States, 68(4), pp. 521–534. doi: 10.1002/ana.22089.
- Li, Z. et al. (2016) 'Review on Factors Affecting Targeting Accuracy of Deep Brain Stimulation Electrode Implantation between 2001 and 2015', *Stereotactic and functional neurosurgery*. Switzerland, 94(6), pp. 351–362. doi: 10.1159/000449206.
- Macerollo, A. and Deuschl, G. (2018) 'Deep brain stimulation for tardive syndromes: Systematic review and meta-analysis', *Journal of the neurological sciences*. Netherlands, 389, pp. 55–60. doi: 10.1016/j.jns.2018.02.013.
- Maciunas, R. J., Galloway, R. L. J. and Latimer, J. W. (1994) 'The application accuracy of stereotactic frames', *Neurosurgery*. United States, 35(4), pp. 682–685. doi: 10.1227/00006123-199410000-00015.
- Magown, P. et al. (2018) 'Deep brain stimulation parameters for dystonia: A systematic review', *Parkinsonism & related disorders*. England, 54, pp. 9–16. doi: 10.1016/j.parkrel-dis.2018.04.017.
- Mao, Z. et al. (2019) 'Comparison of Efficacy of Deep Brain Stimulation of Different Targets in Parkinson's Disease: A Network Meta-Analysis', *Frontiers in aging neuroscience*, p. 23. doi: 10.3389/fnagi.2019.00023.
- Martini, M. L., Mocco, J. and Panov, F. (2019) 'Neurosurgical Approaches to Levodopa-Induced Dyskinesia', *World neurosurgery*. United States, 126, pp. 376–382. doi: 10.1016/j.wneu.2019.03.056.
- Medical Advisory Secretariat (2005) 'Deep brain stimulation for Parkinson's disease and other movement disorders: an evidence-based analysis', *Ontario health technology assessment series*, 5(2), pp. 1–56.
- van den Munckhof, P. et al. (2010) 'Postoperative curving and upward displacement of deep brain stimulation electrodes caused by brain shift', *Neurosurgery*. United States, 67(1), pp. 44–49. doi: 10.1227/01.NEU.0000370597.44524.6D.
- O'Gorman, R. L. et al. (2009) 'CT/MR image fusion in the postoperative assessment of electrodes implanted for deep brain stimulation', *Stereotactic and functional neurosurgery*. Switzerland, 87(4), pp. 205–210. doi: 10.1159/000225973.
- Patel, N. K., Plaha, P. and Gill, S. S. (2007) 'Magnetic resonance imaging-directed method for functional neurosurgery using implantable guide tubes', *Neurosurgery*. United States, 61(5 Suppl 2), pp. 356–358. doi: 10.1227/01.neu.0000303994.89773.01.
- Pezeshkian, P. et al. (2011) 'Accuracy of frame-based stereotactic magnetic resonance imaging vs frame-based stereotactic head computed tomography fused with recent magnetic resonance imaging for postimplantation deep brain stimulator lead localization', *Neurosurgery*. United States, 69(6), pp. 1299–1306. doi: 10.1227/NEU.0b013e31822b7069.
- Rebelo, P. et al. (2018) 'Thalamic Directional Deep Brain Stimulation for tremor: Spend less, get more', *Brain stimulation*. United States, 11(3), pp. 600–606. doi: 10.1016/j.brs.2017.12.015.
- Sabour, S. (2013) 'A quantitative assessment of the accuracy and reliability of O-arm images for deep brain stimulation surgery', *Neurosurgery*. United States, p. E696. doi: 10.1227/NEU.0b013e318282d66e.
- Sankar, T. et al. (2015) 'Deep Brain Stimulation Influences Brain Structure in Alzheimer's Disease', *Brain stimulation*, 8(3), pp. 645–654. doi: 10.1016/j.brs.2014.11.020.

- Sharma, M. et al. (2014) 'Accuracy and precision of targeting using frameless stereotactic system in deep brain stimulator implantation surgery', *Neurology India*. India, 62(5), pp. 503–509. doi: 10.4103/0028-3886.144442.
- Smith, A. P. and Bakay, R. A. E. (2011) 'Frameless deep brain stimulation using intraoperative O-arm technology. Clinical article.', *Journal of neurosurgery*. United States, 115(2), pp. 301–309. doi: 10.3171/2011.3.JNS101642.
- Starr, P. A. et al. (2010) 'Subthalamic nucleus deep brain stimulator placement using high-field interventional magnetic resonance imaging and a skull-mounted aiming device: technique and application accuracy', *Journal of neurosurgery*, 112(3), pp. 479–490. doi: 10.3171/2009.6.JNS081161.
- Tolleson, C. et al. (2015) 'The optimal pallidal target in deep brain stimulation for dystonia: a study using a functional atlas based on nonlinear image registration', *Stereotactic and functional neurosurgery*, 93(1), pp. 17–24. doi: 10.1159/000368441.
- Velasco, F. et al. (2010) 'Deep brain stimulation for epilepsy', in Rho, J. M., Sankar, R., and Stafstrom, C. E. (eds) *Epilepsy : mechanisms, models, and translational perspectives / edited by, Jong M. Rho, Raman Sankar, Carl E. Stafstrom*. Boca Raton, Fla. : London: Boca Raton, Fla. : CRC, pp. 345–360.
- Zrinzo, L. et al. (2009) 'Avoiding the ventricle: a simple step to improve accuracy of anatomical targeting during deep brain stimulation.', *Journal of neurosurgery*. United States, 110(6), pp. 1283–1290. doi: 10.3171/2008.12.JNS08885.
- Zrinzo, L. (2012) 'Pitfalls in precision stereotactic surgery', *Surgical neurology international*, 3(Suppl 1), pp. S53-61. doi: 10.4103/2152-7806.91612.