








## Fibroelastoma papilar mitral como causa de ictus en paciente joven

Dr. Daniel Grados Saso<sup>1</sup> , Dra. Ainhoa Pérez Guerrero<sup>1,2</sup> , Dr. Carlos R. López Perales<sup>1,2</sup> ,  
Dr. Javier A. Bellido Morales<sup>3</sup> , Dra. Eva M. Moreno Esteban<sup>2</sup> , Dr. José R. Millán García<sup>4</sup>   
y Dr. José M. Vallejo-Gil<sup>3</sup> 

<sup>1</sup> Unidad de Cardiología, Hospital de Barbastro. Huesca, España.

<sup>2</sup> Servicio de Cardiología, Hospital Miguel Servet. Zaragoza, España.

<sup>3</sup> Servicio de Cirugía Cardíaca, Hospital Miguel Servet. Zaragoza, España.

<sup>4</sup> Unidad de Neurología, Hospital de Barbastro. Huesca, España.

*Full English text of this article is also available*

### INFORMACIÓN DEL ARTÍCULO

Recibido: 12 de julio de 2020  
Aceptado: 08 de agosto de 2020

#### Conflicto de intereses

Los autores declaran que no existen conflictos de intereses.

#### Imágenes

Las imágenes de exámenes complementarios se muestran con el consentimiento del paciente.

#### Abreviaturas

ETE: ecocardiograma transesofágico

### RESUMEN

El fibroelastoma papilar es un tumor poco frecuente, con una prevalencia estimada entre el 1 y el 7,9% de todos los tumores cardíacos primarios, los que —a su vez— presentan una muy baja incidencia (entre 0,001 y 0,28%), pues la gran mayoría de ellos (casi un 90%) son benignos. Se presenta el caso de un hombre de 41 años de edad que debutó con un accidente cerebrovascular. En el estudio ecocardiográfico se halló un tumor cardíaco en la valva anterior mitral sugerente de fibroelastoma papilar. Se decidió la intervención quirúrgica ante la posibilidad de complicaciones embólicas derivadas, con recurrencia de episodios isquémicos cerebrovasculares. Se realizó resección triangular de dicha tumoración y anuloplastia mitral con buen resultado. El estudio anatomopatológico confirmó el diagnóstico.

**Palabras clave:** Tumores cardíacos, Fibroelastoma, Accidente cerebrovascular, Ecocardiografía

### *Mitral papillary fibroelastoma as a cause of stroke in a young patient*

### ABSTRACT

*Papillary fibroelastoma is an infrequent tumor, with a prevalence estimated between 1 and 7.9% of all primary cardiac tumors, which —at the same time— have a very low incidence (between 0.001 and 0.28%), because the great majority of them (almost a 90%) are benign. Here is presented the case of a 41-year-old man who had a stroke. A cardiac tumor in the anterior mitral valve suggestive of papillary fibroelastoma was found in the echocardiographic study. The surgical intervention was decided because of the possibility of resulting embolic complications with recurrence of cerebrovascular ischemic events. A triangular resection of the tumor and mitral annuloplasty were performed with good results. The pathological study confirmed the diagnosis.*

**Keywords:** Heart neoplasms, Fibroelastoma, Stroke, Echocardiography

✉ D Grados Saso, Hospital de Barbastro. Carretera Nacional 240, s/n, 22300 Barbastro, Huesca, España.  
Correos electrónicos:  
danielgrados\_87@hotmail.com y  
dgrados@salud.aragon.es

### INTRODUCCIÓN

El fibroelastoma papilar es un tumor poco frecuente, con una prevalencia estimada entre el 1 y el 7,9% de todos los tumores cardíacos primarios<sup>1</sup>;

que, a su vez, presentan una muy baja incidencia (entre 0,001 y 0,28%) y la gran mayoría de ellos (casi un 90%) son benignos<sup>2</sup>.

Se presenta el caso de un varón de 41 años que presentó un ictus de origen desconocido tras la realización de pruebas diagnósticas iniciales. En el estudio ecocardiográfico se observó un tumor en la válvula mitral, por lo que se decidió su extirpación y se llegó al diagnóstico final de fibroelastoma papilar mitral, por anatomía patológica.

## CASO CLÍNICO

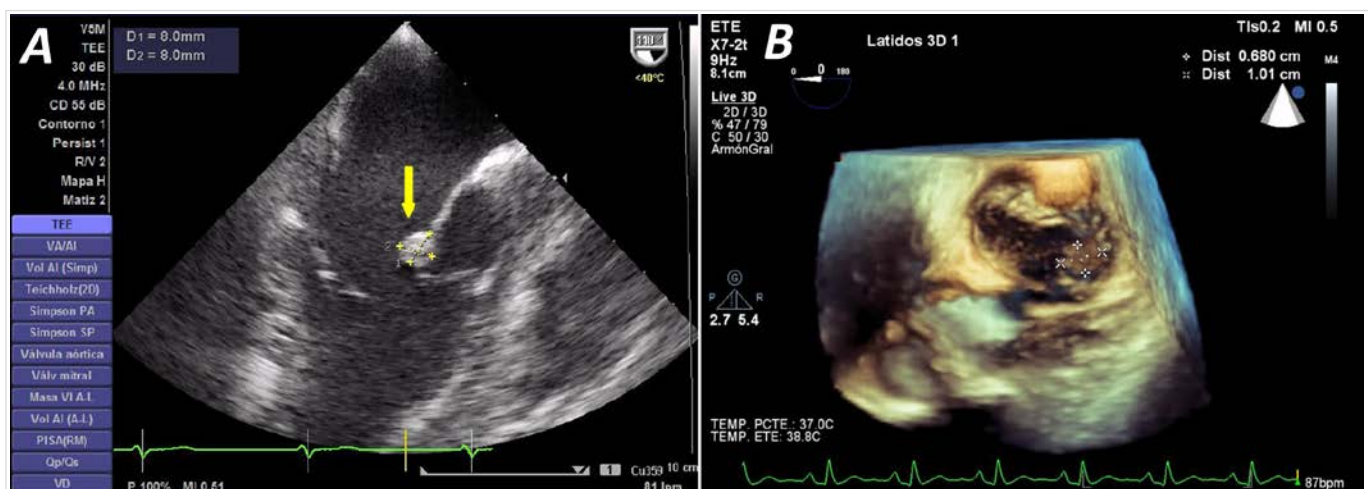
Varón de 41 años de edad, sin alergias medicamentosas conocidas, exfumador de 20 cigarrillos al día y consumo esporádico de alcohol, que no tenía antecedentes familiares de enfermedad cardiocerebrovascular ni de coagulopatía, y que presentó un accidente cerebrovascular isquémico: infarto cerebral en territorio cortical fronto-parietal izquierdo. Se realizó ecografía Doppler de troncos supraaórticos y transcraneal, sin encontrar alteraciones, estudio de cortocircuito derecha-izquierda negativo en situación basal y durante la maniobra de Valsalva, y estudio de trombofilia que resultó normal para las mutaciones estudiadas (factor V de Leyden y protrombina G20210A).

Se continuó el estudio de búsqueda de fuente embólica con ecocardiograma transtorácico que mostró una imagen de densidad homogénea sobre

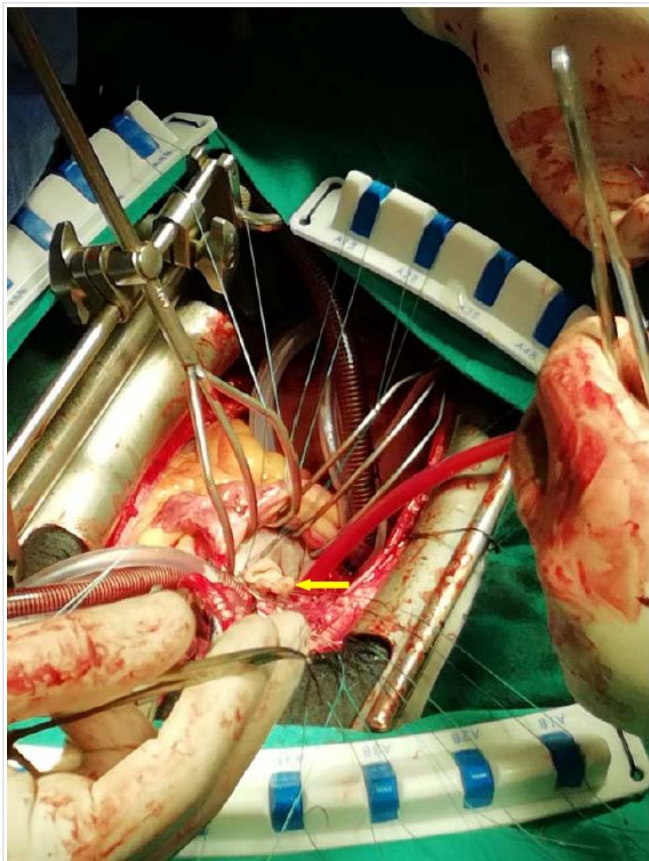
la válvula mitral, sin insuficiencia mitral, por lo que se solicitaron ecocardiograma transesofágico (ETE) y resonancia magnética cardíaca. En esta última se observó una imagen nodular de unos 7 mm adherida a la valva anterior de la mitral, con subóptima definición por cardiorresonancia.

En el ETE (**Figura 1**) se observó una válvula mitral de velos finos con movilidad y apertura conservadas, sin regurgitación y, sobre la cara auricular del velo anterior (festón A1-A2), se visualizó una masa redondeada de 8 × 8 mm, de bordes regulares, densidad homogénea, con movimiento independiente, sin pedículo de unión ni infiltración del velo, que no interfería en la cinética valvular mitral. La masa descrita era compatible con un fibroelastoma papilar o, menos probable, un mixoma de la válvula mitral. El resto de las estructuras fueron normales: tabique interauricular íntegro, sin visualizar masas a nivel de la fosa oval; orejuela izquierda de dimensiones normales con flujo normal, sin imágenes de ocupación en su interior; válvula aórtica trivalva de velos finos, con adecuada apertura y movilidad, y flujo normal. Ventrículo izquierdo no dilatado con función sistólica conservada, sin detectar alteraciones de la motilidad regional. Segmentos visualizados de aorta torácica descendente sin placas de ateroma, no derrame pericárdico y ausencia de masas a nivel miocárdico.

En resumen, se trataba de un paciente joven con antecedente de accidente cerebrovascular isquémico en el cual se detectó una masa en la válvula mi-



**Figura 1.** Ecocardiograma transesofágico. **A.** Vista medioesofágica de eje largo de ventrículo izquierdo. Se observa la masa que mide 8 × 8 mm aproximadamente, sobre el velo anterior mitral (flecha); no es pediculada, ni infiltra la valva. **B.** Técnica tridimensional (3D). Visualización de válvula mitral desde aurícula izquierda, similar a la visión durante la cirugía. Se observa una masa sobre la cara auricular de A1, que mide 10 × 7 mm aproximadamente.



**Figura 2.** Intervención quirúrgica: sobre cara auricular de velo anterior mitral (festón A1) se visualiza la masa redondeada (flecha) de bordes bien delimitados.

tral con las características anteriormente descritas: hallazgo de tumor cardíaco (probable fibroelastoma). Ante la posibilidad de complicaciones embólicas derivadas y recurrencia de episodios isquémicos cerebrovasculares, se comentó con el Servicio de Cirugía Cardíaca de referencia para valorar el caso y la posibilidad de cirugía de exéresis tumoral con reparación valvular mitral.

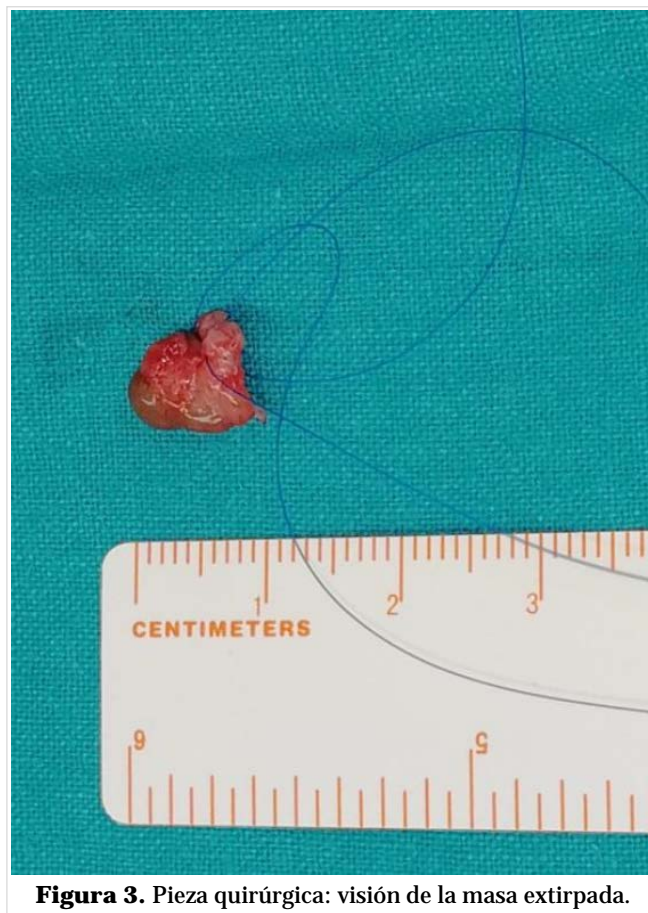
Se realizó cateterismo cardíaco programado dentro del estudio prequirúrgico, que demostró unas arterias coronarias epicárdicas sin lesiones angiográficas. El paciente fue intervenido quirúrgicamente y se demostró la presencia de la tumoración redondeada, de aproximadamente 1 cm, en segmento A1 (**Figura 2**). Se realizó resección triangular de parte de A1, que incluyó la tumoración, cierre de la solución de continuidad con monofilamento de 5-0 y anuloplastia mitral con anillo nº 34. El control con ETE intraoperatorio mostró insuficiencia mitral mínima. El postoperatorio en la unidad de cuidados intensivos y posteriormente en planta de hospitalización, fue satisfactorio, sin complicaciones.

Se realizó un ecocardiograma antes del alta por cirugía cardíaca que mostró buen resultado de la anuloplastia mitral, con ausencia de gradiente diastólico significativo (medio de 4 mmHg), a una frecuencia cardíaca de 65 latidos por minuto, y mínimo reflujo central. El resultado de Anatomía Patológica de la masa mitral (**Figura 3**) informó: Lesión pediculada blanquecina de aspecto vellosa. Inclusión total en un bloque tras hemisección. Diagnóstico final: fibroelastoma papilar (Hamartoma elastótico).

En consulta externa se ha constatado que el paciente ha tenido una evolución favorable, se ha mantenido asintomático desde el punto de vista cardiovascular y no ha tenido recurrencia de eventos cardio ni cerebrovasculares.

### COMENTARIO

Los fibroelastomas papilares son tumores cardíacos benignos de pequeño tamaño, típicamente menores a 1 cm. La localización más frecuente en el adulto es el endocardio valvular aórtico y, con menor fre-



**Figura 3.** Pieza quirúrgica: visión de la masa extirpada.

cuencia, el de la válvula mitral, aunque pueden localizarse en cualquier lugar del corazón. Cuando se localizan en las válvulas pueden afectar a cualquier punto de sus valvas, con cierta predilección por alejarse de las cúspides y las líneas de cierre en la válvula aórtica y por la porción media de la superficie auricular de las válvulas aurículo-ventriculares. La mayoría de ellos aparece de forma solitaria, aunque se han descrito casos aislados de múltiples fibroelastomas<sup>3</sup>.

El ecocardiograma, en especial el ETE, se considera el método diagnóstico de elección al presentar la mayor sensibilidad para detectar estos tumores y para descartar otras posibles fuentes de cardioembolismo. En esta técnica, los fibroelastomas se presentan como masas homogéneas, redondeadas y bien delimitadas, unidas a las válvulas<sup>4</sup>. El grado de movilidad es variable y se considera un factor predictor independiente que se relaciona con la aparición de embolia y mortalidad<sup>5</sup>. Hay que resaltar la mayor rentabilidad del ETE respecto a la resonancia magnética cardíaca para el estudio de masas cardíacas que se sospeche estén localizadas a nivel de la válvula mitral, pues al ser estructuras de movimiento rápido, su visualización es mejor con ecocardiografía que presenta mayor resolución temporal.

A la hora de realizar el diagnóstico diferencial es fundamental tener presente las vegetaciones (de menor ecodensidad y aspecto más heterogéneo) y el mixoma, fundamentalmente por la localización, ya este se localiza más frecuentemente en el limbo de la fosa oval de la aurícula izquierda, mientras que el fibroelastoma papilar lo hace en la cara auricular de las válvulas aurículo-ventriculares y en la cara ventricular de las semilunares.

Se recomienda su resección quirúrgica completa por el riesgo de fenómenos embólicos (accidente cerebrovascular, embolias periféricas, infarto de miocardio e incluso muerte súbita cardíaca por embolismo y oclusión de los *ostium* coronarios). Se ha

descrito una mayor frecuencia de embolia cerebral en los casos de localización en la válvula mitral<sup>6</sup>. En nuestro caso, se decidió la intervención quirúrgica por el riesgo de embolismo asociado a la tumoración. La probabilidad de recidiva es baja si el tumor se ha extirpado en su totalidad. No hay datos que demuestren el beneficio clínico de la anticoagulación en estos pacientes, si no presentan otra indicación para ello<sup>7</sup>.

## BIBLIOGRAFÍA

1. Caballero J, Calle G, Arana R, Sancho M, Caballero FJ, Piñero C, *et al*. Fibroelastoma papilar cardíaco. Diferentes formas de presentación clínica. *Rev Esp Cardiol*. 1997;50(11):815-7.
2. Blondeau P. Primary cardiac tumors – French studies of 533 cases. *Thorac Cardiovasc Surg*. 1990;38(Supl 2):192-5.
3. Lenihan DJ, Yusuf SW. Tumores que afectan al sistema cardiovascular. En: Mann DL, Zipes DP, Libby P, Bonow RO, eds. *Braunwald, Tratado de Cardiología: Texto de medicina cardiovascular*. 10ª ed. Barcelona: Elsevier; 2016. p. 1863-75.
4. Rodríguez Padiál L (ed). *Ecocardiografía*. Madrid: Edicomplet; 2006.
5. Baldi J, Lerman J, Borracci RA, Rubio M, Elsner B. Fibroelastoma papilar de la válvula mitral. *Rev Argent Cardiol*. 2004;72(5):381-3.
6. Ortiz de Murúa JA, Hernando E, Arenas C, Duarte J, Fernández Calella D. Embolismo cerebral de repetición en una enferma portadora de fibroelastoma papilar de la válvula mitral, detectado mediante ecocardiografía bidimensional. *Rev Esp Cardiol*. 1990;43(8):587-9.
7. Gowda RM, Khan IA, Nair CK, Mehta NJ, Vasavada BC, Sacchi TJ. Cardiac papillary fibroelastoma: a comprehensive analysis of 725 cases. *Am Heart J*. 2003;146(3):404-10.