

Síndrome de Frasier: genitales ambiguos y enfermedad renal crónica terminal en la niñez. Reporte de un caso

Frasier syndrome: ambiguous genitalia and end-stage chronic kidney disease in childhood. Case report

Adriana Aralde¹, Daniela Montanari², Silvia A. Fernández¹, María Isabel Barros¹, Carlos Gargiulo³

RESUMEN

Se reporta un paciente con síndrome de Frasier: nefropatía, disgenesia gonadal y daño renal progresivo y severo durante la infancia. El síndrome de Frasier es una entidad poco frecuente, que ocasiona enfermedad renal crónica terminal, por lo general, en adultos jóvenes, segunda o tercera décadas de la vida. La nefropatía se manifiesta con proteinuria, de inicio en la infancia, ocasionalmente con síndrome nefrótico, siendo la lesión histológica característica una glomerulosclerosis focal y segmentaria, resistente al tratamiento con corticoides y/o inmunosupresores.

La causa genética del síndrome de Frasier corresponde a mutaciones del gen supresor del tumor de Wilms o gen WT1 localizado en el brazo corto del cromosoma 11: Cr11p23.

PALABRAS CLAVE: síndrome de Frasier; genitales ambiguos; enfermedad renal crónica terminal; tumor de Wilms

ABSTRACT

We report the case of a patient with Frasier syndrome: nephropathy, gonadal dysgenesis and progressive and severe kidney damage during childhood. Frasier syndrome is a rare disorder that causes end-stage chronic kidney disease, usually in young adults, second or third decades of life. Nephropathy presents with proteinuria, beginning during childhood, occasionally with nephrotic syndrome; its characteristic

histological lesion is a focal segmental glomerulosclerosis, resistant to treatment with corticosteroids and/or immunosuppressants. Frasier syndrome is caused by mutations in the Wilms' tumor suppressor gene, or WT1 gene, located on the short arm of chromosome 11: Cr11p23.

KEY WORDS: Frasier syndrome; ambiguous genitalia; end-stage kidney disease; Wilms tumor

INTRODUCCIÓN

El síndrome de Frasier (SF) es un desorden infrecuente de la diferenciación sexual, con disgenesia gonadal y glomerulopatía progresiva. La mayoría de los casos presenta cariotipo 46,XY: pseudohermafroditismo masculino con gónadas disgenéticas, genitales internos y externos ambiguos o femeninos, riesgo tumoral para gonadoblastoma y/o tumor de Wilms. Los casos con cariotipo 46,XX presentan genitales femeninos, no desarrollan gonadoblastoma y ocasionalmente presentan tumor de Wilms.⁽¹⁾

La enfermedad glomerular produce proteinuria y síndrome nefrótico, resistente a terapia con esteroides o inmunosupresores y con progresión a enfermedad renal crónica terminal (ERCT) hacia la adolescencia o adultez temprana.⁽¹⁻²⁾ El objetivo del presente trabajo es comunicar un caso de Síndrome de Frasier con genitales ambiguos y ERC terminal en la niñez.

1) Servicio de Nefrología, Hospital del Niño Jesús, San Miguel de Tucumán, Tucumán, Argentina

2) Servicio de Genética, Hospital del Niño Jesús, San Miguel de Tucumán, Tucumán, Argentina

3) Servicio de Urología, Hospital del Niño Jesús, San Miguel de Tucumán, Tucumán, Argentina

Correspondencia:
Dra. Adriana Aralde
ORCID: 0000-0002-9144-2810
adriaralde@gmail.com

Financiamiento:
Ninguno.

Conflicto de intereses:
Ninguno que declarar.

Recibido: 11-05-2020
Corregido: 26-06-2020
Aceptación: 03-08-2020

Presentación del caso

Paciente de 5 años, admitido por fallo renal agudo con oligoanuria, vómitos, deshidratación aguda grave, edemas, palidez, hipertensión arterial (HTA) severa, baja talla y genitales ambiguos.

Requirió asistencia respiratoria mecánica por 19 días y combinación de antihipertensivos (labetalol, nitroprusiato de sodio y enalaprilato) para control de su HTA. Recibió terapia de soporte dialítico peritoneal, permaneciendo en diálisis hasta su trasplante renal.

No se refirieron antecedentes heredofamiliares para patologías renales o malformativas, ni consanguinidad parental. Al nacimiento, por

genitales ambiguos, se descartó hiperplasia suprarrenal congénita por 11 y 17 hidroxilasa normales; cariotipo 46, XY; gen SRY + y gen SF-1 + y se indicó seguimiento con Endocrinología.

Estudios complementarios

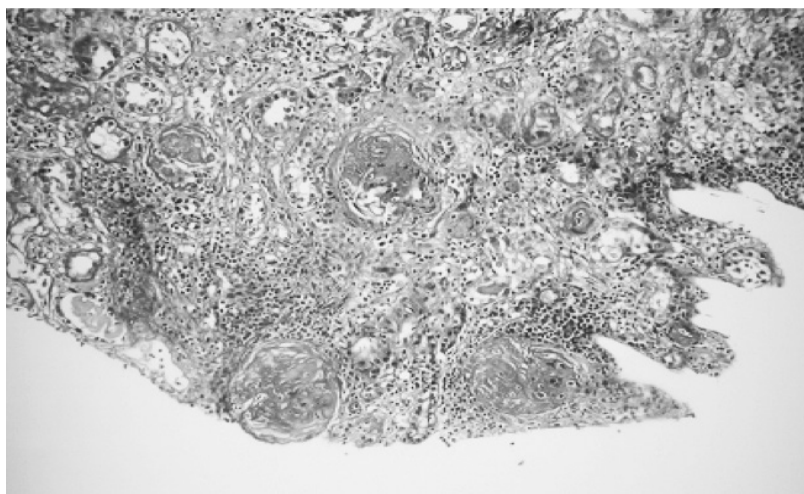
Analítica: hemoglobina, hematocrito, urea, creatinina, clearance creatinina, calcemia, fosfatemia, fosfatasa alcalina, PTH, 25 hidroxicalciferol, medio interno, proteinuria 24 hs., renina, cortisol, ACHT, estradiol, FSH, LH, progesterona, alfa feto proteína y antígeno carcinoembrionario. (**Tabla 1**) Punción biopsia renal: glomerulopatía esclerosante. (**Imagen 1**)

Tabla 1. Valores de laboratorio

Determinación	Ingreso 09/2015	Actualmente 12/2019	Otras determinaciones 2015
Hemoglobina g/dl	8,6	11	
Hematocrito %	28	36	
Urea mg/dl	209	102	
Creatinina mg/dl	7,2	6,3	
Clearance Cr (Schwartz) (ml/min/1,73m ²)	5	6	
Calcemia mg/dl	8,3	9,3	
Fosfatemia mg/dl	6,3	4,5	
Fosfatasa alcalina UI/L	795	1250	
PTHi pg/ml	1298	687	
25-hidroxicalciferol ng/ml	7,87	14,8	
pH	7,28	7,47	
Bicarbonato	16,5	23,8	HIV(-)
EB	-9	1	HCV(-)
Sodio mEq/l	137	136	AgHBs (-)
Potasio mEq/L	4,7	4	AntiHBs++
Proteinuria 24hs (g)	1,5		
Renina (VN 1-6,5)	14,9		VDRL(-)
Cortisol (VN:5-25mcg/dl)	9,9		CMV(-)
ACTH (VN 9-52pg/ml)	32,4		EB(-)
Estradiol (VN< 5 pg/ml)	5		Chagas(-)
FSH (VN< 1,17mUI/ml)	15,1		Toxo(-)
LH (VN < 1,17 mUI/ml)	3,01		
Progesterona (VN <2ng/ml)	0,39		
α feto proteína(<10ng/ml)	0,84	AgCEA18,1 (VN 0-5)*	

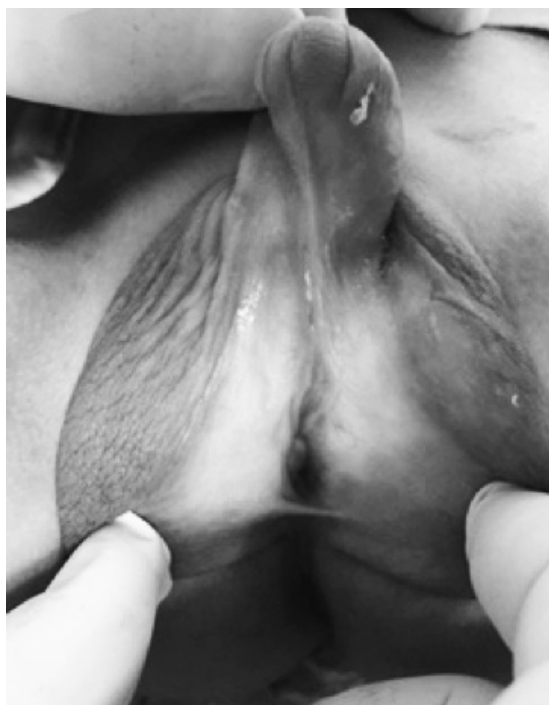*Antígeno carcinoembrionario

Imagen 1. Biopsia renal. Esclerosis segmentaria y global. Microscopía óptica de 11 glomérulos, 8 en oblea y 3 con esclerosis segmentaria y retracción del penacho glomerular. Túbulos con extensos sectores de atrofia y cilindros proteicos. Esclerosis intersticial en un 70%. Vasos con esclerosis subintimal tipo catáfila de cebolla y arterias pequeñas con engrosamiento de pared.



Ecografía Abdominal: hígado, bazo y páncreas normales; riñones pequeños (derecho 55 x 25mm; izquierdo 60 x 28mm PC 40) sin diferenciación córticomédular y ecogenicidad aumentada. Ecocardiograma Doppler: leve dilatación de ventrículo izquierdo con ligera hipertrofia y función conservada. Valoración urológica endoscópica por genitales ambiguos. (**Imagen 2**)

Imagen 2. Hipospadia perineal con escroto de aspecto vulvar. Valoración urológica: meato uretral en escroto, hernia inguinal izquierda con gónada disgenética, gónada derecha mejor desarrollada, falo corvo severo



Biopsia de gónada: testículo disgenético con escasa albugínea, túbulos seminíferos de diferentes formas y tamaño, células de Sertoli presentes, escasas gonias, microcalcificaciones; debajo de la albugínea estroma tipo ovárico.

Estudio cromosómico estándar y con bandejo G:46,XY.

Estudio de factores de determinación testicular: SRY(+), normal y SF-1(+), normal

Por la asociación de síndrome nefrótico con genitales ambiguos y cariotipo 46, XY se sospechó SF/SDD (síndrome de Denys Drash) por lo que se realizó estudio molecular del gen WT1 que informó mutación intrónica IVS9+4C>T en heterocigosis variante observada en SF (National Center for Biotechnology Information. ClinVar, <https://www.ncbi.nlm.nih.gov/clinvar/variation/VCV000003500.6>).

DISCUSIÓN

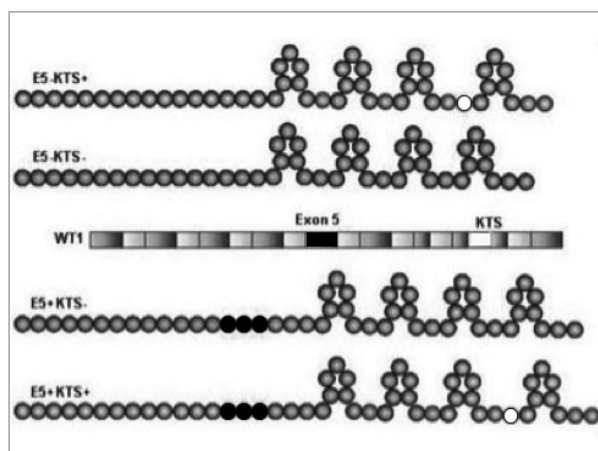
En 1964, se describió el síndrome de Frasier (SF). En 1990 se identificó en gen WT1 en pacientes con síndrome de WAGR. En 1997 de detectaron mutaciones en WT1 en pacientes con SF.⁽¹⁾ Se describe superposición clínica entre SF y SDD: ambos con síndrome nefrótico por glomeruloesclerosis focal y segmentaria y esclerosis mesangial difusa respectivamente; anomalías genitourinarias, riesgo de gonadoblastoma y tumor de Wilms siendo este último más frecuente en SDD.⁽³⁾

Tanto SF como SDD se producen por mutaciones en el gen supresor de tumor WT1, localizado en brazo corto del cromosoma 11 (Cr 11p23). Este gen es altamente expresado en zona

nefrogénica, túbulos proximales y podocitos, siendo su normal funcionamiento esencial para la diferenciación glomerular, el desarrollo genital y la supresión tumoral.⁽⁴⁾ Cuando este gen muta actúa de forma dominante. La mayoría de los casos se produce por mutaciones espontáneas, ocasionando la enfermedad en pacientes sin antecedentes familiares.⁽³⁾

Normalmente el gen WT1 contiene 10 exones codificantes de un factor de transcripción (proteína WT1) con cuatro motivos de dedos de zinc necesarios para el desarrollo normal del riñón y del aparato genital.⁽¹⁾ Los mecanismos alternativos de *splicing* (modalidad de lectura de los exones del gen) producen cuatro isoformas normales de la proteína WT1. Dos de ellas difieren entre sí, por contener o no, 17 aminoácidos codificados por el exón 5. Las otras dos isoformas surgen por *splicing* alternativo del intrón 9, y contienen o no, los aminoácidos lisina, treonina y serina (KTS).^(1, 3-4) La proporción normal y estable entre las isoformas es 2KTS (+):1KTS (-).^(1, 3-5) (**Figura 1**)

Figura 1. Gen WT1 y cadenas aminoacídicas correspondientes a las isoformas normales de la proteína WT1: en el centro de la figura se muestra el gen WT1 con los exones 1, 2, 3, 4, 6, 7, 8 y 10 en azul, exón 5 en rojo y exón 9 con intrón 9 en azul y verde respectivamente (verde es lo que corresponde en el gen a la codificación del tripéptido KTS). Las cadenas aminoacídicas de la parte superior de la figura son las isoformas proteicas que no contienen el exón 5, la primera contiene KST, la segunda no. Las cadenas aminoacídicas de la parte inferior de la figura son las isoformas proteicas que sí contienen el exón 5: la tercera no contiene KTS, la cuarta sí.



*Fuente: *Rev Haban Cienc Méd.* 2011;10(2):213-23

Las mutaciones del gen modifican dicha proporción, la proteína codificada pierde capacidad para regular la morfogénesis gonadal, reprimir genes de proliferación celular y activar genes de diferenciación de células epiteliales genitourinarias.⁽⁶⁻⁸⁾ En SF las mutaciones alteran la proporción 2:1 por cambios en el intrón 9.⁽⁹⁻¹⁰⁾

En nuestro paciente se detectó mutación en intrón 9 con cambio de citosina por timina, en heterocigosis. Dicha mutación, por ocasionar sólo desbalance entre las isoformas y no ausencia total de las mismas, conserva en cierta medida el efecto supresor tumoral de la proteína WT1.⁽⁵⁾ No se constató desarrollo tumoral renal ni gonadal en el niño hasta el momento del presente trabajo.

La mayoría de los casos de SF tienen genitales externos femeninos. La disgenesia gonadal puede no detectarse hasta la pubertad, siendo en estos casos la amenorrea primaria el motivo de consulta más frecuente.⁽¹⁾

En pacientes con genitales externos ambiguos masculinos, hipogonadismo hipergonadotrófico, gónadas disgenéticas, cariotipo 46, XY, proteinuria y síndrome nefrótico corticorresistente, se debería realizar estudio molecular del gen WT1 para confirmar diagnóstico de SF o SDD.⁽¹¹⁻¹³⁾

Los pacientes con SF habitualmente presentan fallo renal en la segunda o tercera décadas de la vida. Existen pocos reportes con insuficiencia renal crónica de inicio en primera o segunda infancia como el presente caso.⁽¹⁴⁻¹⁵⁾ En nuestro paciente, el curso de la nefropatía podría haber sido más lento y/o con mejor calidad de vida si se hubiera diagnosticado precozmente.

En conclusión, en todo paciente con genitales ambiguos se debería realizar cuantificación de proteinuria, estimación de la función renal, estudio cromosómico estándar con bandejo G y test molecular para el gen WT1, necesarios para un diagnóstico oportuno con el objetivo de implementar terapéuticas adecuadas, mejorando calidad de vida y pronóstico.

BIBLIOGRAFÍA

- 1) Barbaux S, Niaudet P, Gubler MC, Grünfeld JP, Jaubert F, Kuttann F, *et al.* Donor splice-site mutations in WT1 are responsible for Frasier syndrome. *Nat Genet.* 1997;17(4):467-70. doi: 10.1038/1ng1297-467.
- 2) Frasier SD, Bashore RA, Mosier HD. Gonadoblastoma associated with pure gonadal dysgenesis in monozygous

- twins. *J Pediatr*. 1964;64:740-5. doi: 10.1016/s0022-3476(64)80622-3.
- 3) Berta P, Morin D, Poulat F, Taviaux S, Lobaccaro JM, Sultan C, et al. Molecular analysis of the sex-determining region from the Y chromosome in two patients with Frasier syndrome. *Horm Res*. 1992;37(3):103-6. doi: 10.1159/000182291.
 - 4) Blanchet P, Daloze P, Lesage R, Papas S, Van Campenhout J. XY gonadal dysgenesis with gonadoblastoma discovered after kidney transplantation. *Am J Obstet Gynecol*. 1977;129(2):221-2. doi: 10.1016/0002-9378(77)90751-7.
 - 5) Klamt B, Koziell A, Poulat F, Wieacker P, Scambler P, Berta P, et al. Frasier syndrome is caused by defective alternative splicing of WT1 leading to an altered ratio of WT1 +/-KTS splice isoforms. *Hum Mol Genet*. 1998;7(4):709-14. doi: 10.1093/hmg/7.4.709.
 - 6) Hernández Fernández RA. El tumor de Wilms. Un paradigma de heterogeneidad genética. *Rev Haban Cienc Méd*. 2011;10(2):213-23.
 - 7) Moorthy AV, Chesney RW, Lubinsky M. Chronic renal failure and XY gonadal dysgenesis: "Frasier" síndrome. A commentary on reported cases. *Am J Med Genet Suppl*. 1987;3:297-302. doi: 10.1002/ajmg.1320280535.
 - 8) Melo KF, Martin RM, Costa EM, Carvalho FM, Jorge AA, Arnhold IJ, et al. An unusual phenotype of Frasier syndrome due to IVS9 +4C>T mutation in the WT1 gene: predominantly male ambiguous genitalia and absence of gonadal dysgenesis. *J Clin Endocrinol Metab*. 2002;87(6):2500-5. doi: 10.1210/jcem.87.6.8521.
 - 9) Pelletier J, Bruening W, Kashtan CE, Mauer SM, Manivel JC, Striegel JE, et al. Germline mutations in the Wilms' tumor suppressor gene are associated with abnormal urogenital development in Denys-Drash syndrome. *Cell*. 1991;67(2):437-47. doi: 10.1016/0092-8674(91)90194-4.
 - 10) Poulat F, Morin D, König A, Brun P, Giltay J, Sultan C, et al. Distinct molecular origins for Denys-Drash and Frasier syndromes. *Hum Genet*. 1993;91(3):285-6. doi: 10.1007/BF00218274.
 - 11) Comité de Nefrología, Sociedad Argentina de Pediatría. Consenso de tratamiento del síndrome nefrótico en la infancia. *Arch Argent Pediatr*. 2014;112(3):277-84. doi: 10.5546/aap.2014.277.
 - 12) Kidney Disease: improvement global outcome (KDIGO), the 15th Congress of the International Pediatric Nephrology Association (IPNA), held on August 29–September 2, 2010, NY, USA.
 - 13) De la Hoz Mendoza IR, Santana Fontalvo MM. Síndrome nefrótico resistente a corticoides en pediatría, actualización. *Biociencias*. 2016;11(2):17-28.
 - 14) Bache M, Dheu C, Doray B, Fothergill H, Soskin S, Paris F, et al. Frasier syndrome, a potential cause of end-stage renal failure in childhood. *Pediatr Nephrol*. 2010;25(3):549-52. doi: 10.1007/s00467-009-1343-2.
 - 15) Buzi F, Mella P, Pilotta A, Felappi B, Camerino G, Notarangelo LD. Frasier syndrome with childhood-onset renal failure. *Horm Res*. 2001;55(2):77-80. doi: 10.1159/000049974.