

Reporte de Caso

Uso de Biodentine para restaurar un molar permanente severamente afectado por la Hipomineralización de Molares e Incisivos

Use of Biodentine to restore a affected permanent molar severely by Molar-Incisor Hypomineralization

Uso de Biodentine para restaurar um molar permanente severamente afetado pela Hipomineralização de Molares e Incisivos

Laura Marcela Gómez-Gómez¹✉, Juan Diego Mejía-Roldán²✉, Lourdes Santos-Pinto³✉, Manuel Restrepo⁴✉ [ORCID](#)

1. Odontóloga. Residente del postgrado de odontopediatria y ortodoncia intercepitiva. Universidad CES, Medellín. Colombia.

2. Especialista en Odontopediatria, Magister en Ciencias Odontológicas. Profesor. Universidad CES, Medellín. Colombia.

3. Magister y Doctora en Odontopediatria. Profesora Titular. Facultad de Odontología de Araraquara – Unesp, Araraquara-SP. Brasil.

4. Magister y Doctor en Odontopediatria. Profesor. Universidad CES, Medellín. Colombia. ORCID: 0000-0003-2621-223.

Fecha correspondencia:

Recibido: marzo de 2020.

Aceptado: junio de 2020.

Forma de citar:

Gómez-Gómez LM, Mejía-Roldán JD, Santos-Pinto L, Restrepo M. Uso de Biodentine para restaurar un molar permanente severamente afectado por la Hipomineralización de Molares e Incisivos. Rev. CES Odont 2020; 33(2): 187-199.

Open access

© Derecho de autor

Licencia creative commons

Ética de publicaciones

Revisión por pares

Gestión por Open Journal System

DOI: [http://dx.doi.org/10.21615/](http://dx.doi.org/10.21615/cesodon.33.2.16)

cesodon.33.2.16

ISSN 0120-971X

e-ISSN 2215-9185

Resumen

La Hipomineralización de Molares e Incisivos (HMI) es un defecto cualitativo del desarrollo del esmalte que afecta de uno a cuatro primeros molares permanentes, pudiendo estar asociado con los incisivos permanentes. Se estima que la prevalencia mundial es del 14.2%, siendo América del Sur la región con mayor prevalencia (18%). Clínicamente, los dientes afectados por la HMI presentan esmalte poroso y blando, acúmulo de biopelícula, lesiones de caries dental e hipersensibilidad. Los cambios estructurales y químicos pueden afectar los procedimientos restauradores. El objetivo del caso fue reportar el uso de un material bioactivo para la restauración de un primer molar permanente severamente afectado por la HMI. Paciente femenino de 7 años de edad que presenta en el diente 36 una lesión de caries activa cavitada, hipomineralización severa con fractura posteruptiva y exposición de dentina e hipersensibilidad. Luego de realizar la remoción selectiva del tejido cariado, se puso un sustituto bioactivo de dentina a base de silicato tricálcico (Biodentine). Un mes después, el diente se restauró definitivamente con resina compuesta. Al seguimiento clínico de 12 meses la restauración presenta adecuada adaptación marginal, forma anatómica adecuada y sin evidencia de lesión de caries dental secundaria. Radiográficamente se observa adecuada adaptación de la restauración y sin cambios en el espacio del ligamento periodontal y región periapical. El uso de materiales bioactivos muestra ser una alternativa promisoriosa para la restauración de molares severamente afectados por la HMI.

Palabras clave: caries dental; esmalte dental; hipersensibilidad; hipomineralización de los dientes.

Abstract

Molar Incisor Hypomineralization (MIH) is a qualitative defect in the development of dental enamel that affects one to four first permanent molars and it might be associated with permanent incisors. Worldwide prevalence is estimated around 14.2%, being the highest in South America (18%). Clinical signs include porous and soft enamel, excessive biofilm formation, dental caries and hypersensitivity. Structural and chemical changes may affect restorative procedures. The objective of this case report was to describe the use of a bioactive restorative material on a severely-affected first permanent molar. A 7-year-old female patient presented with active dental caries lesion, severe hypomineralization with post-eruptive fracture, dentine exposure and hypersensitivity in tooth 36. After selective removal of carious tissue, a bioactive dentine substitute containing tricalcium silicate (Biodentine) was placed. One month later, the tooth was restored using resin composite. A follow-up examination at 12 months showed good marginal adaptation, proper anatomical shape and no evidence of secondary caries. Radiographical examination showed correct adaptation of the restoration and normal space of the periodontal ligament and the periapical region. The use of bioactive materials seems to be a promising alternative for restoration of molars severely affected by MIH.

Keywords: dental caries; dental enamel; hypersensitivity; tooth demineralization.

Resumo

A Hipomineralização de Molares e Incisivos (HMI) é um defeito qualitativo do desenvolvimento do esmalte que afeta de um a quatro primeiros molares permanentes, podendo estar ou não associado aos incisivos permanentes. Estima-se que a prevalência mundial é de 14,2%, sendo a América do Sul a região com a maior prevalência (18%). Clinicamente, os dentes afetados pela HMI apresentam esmalte poroso e macio, acúmulo de biofilme, lesões de cárie dentária e hipersensibilidade. As alterações estruturais e químicas podem afetar os procedimentos restauradores. O objetivo deste caso foi reportar o uso de um material bioativo para a restauração de um primeiro molar permanente severamente afetado pela HMI. Paciente do sexo feminino de 7 anos de idade apresentava no dente 36 uma lesão de cárie cavitada e ativa, hipomineralização severa com fratura pós-irruptiva, com exposição de dentina e hipersensibilidade. Após a remoção seletiva do tecido cariado, colocou-se um substituto bioativo de dentina a base de silicato de cálcio (Biodentine). Um mês depois, o dente foi restaurado definitivamente com resina composta. No acompanhamento clínico de 12 meses, a restauração apresentava adaptação marginal e forma anatômica adequada e sem evidência de lesão de cárie secundária. Radiograficamente, observou-se adequada adaptação da restauração e sem alterações no espaço do ligamento periodontal e região periapical. O uso de materiais bioativos demonstram ser uma alternativa promissora para a restauração de molares severamente afetados pela HMI.

Palavras chave: cárie dentária; esmalte dentário; desmineralização do dente; hipersensibilidade.

Introducción

La Hipomineralización de Molares e Incisivos (HMI) es un defecto cualitativo del desarrollo del esmalte dental que afecta a por lo menos un primer molar permanente, pudiendo estar asociado (o no) con incisivos permanentes (1). La prevalencia mundial es del 13%, y se estima que más de 800 personas están afectadas por esta condición (2). Actualmente, se considera que su etiología es multifactorial con componente genético asociado.

Clínicamente, los dientes afectados por la HMI presentan opacidades bien demarcadas, las cuales varían de color y tamaño. Estos dientes son susceptibles a hipersensibilidad, fracturas posteruptivas y lesiones de caries dental. Adicionalmente, se ha reportado los pacientes son tratados hasta diez veces más que aquellos que no presentan dicha alteración (3). Estructuralmente, los dientes hipomineralizados presentan una disminución en el contenido mineral, el esmalte es más poroso y presentan propiedades mecánicas inferiores comparado con los dientes sanos. Así mismo, presentan menos cantidad de calcio y fosfato, mayor contenido de carbono y proteínas. Estos cambios hacen se dificulten los procedimientos adhesivos (4).

Diferentes opciones de tratamiento se han propuesto para los dientes afectados con HMI, las cuales varían de acuerdo con la severidad, desde procedimientos preventivos hasta exodoncia y tratamientos ortodóncicos (5). Para molares hipomineralizados con lesiones de caries dental e hipersensibilidad, el uso de materiales bioactivos a base de silicato tricálcico puede ser una alternativa para su restauración, seguida de resina compuesta. La Biodentine, por ejemplo, ha demostrado ser un material biocompatible con adecuadas propiedades físicas y mecánicas, adecuado selle marginal y estabilidad dimensional (6,7). El objetivo de este caso fue reportar el uso de un material bioactivo (Biodentine) para la restauración de un primer molar permanente severamente afectado por la HMI.

Descripción del caso

Paciente de sexo femenino, 7 años de edad y residente del municipio de Medellín (Antioquia, Colombia) que asiste en febrero de 2018 al servicio de odontología de la Institución Prestadora de Servicios de Salud CES Sabaneta (Antioquia, Colombia) para que "le miren las muelitas que tienen otro color y a veces le duelen", relata su padre. La paciente presenta molares e incisivos con hipomineralizaciones, pérdida de estructura, hipersensibilidad y lesiones de caries dental (Figura 1). Con respecto a los antecedentes odontológicos, el padre relata que su hija ha recibido tratamientos de premoción y prevención. En sus antecedentes médicos personales relata estrabismo en control con médico oftalmólogo, cirugía de corrección de estrabismo en noviembre de 2017, soplo cardíaco fisiológico que se cerró solo (en control) y ningún antecedente médico familiar de importancia.

Al examen clínico inicial se observa cara mesoprosos, tercios faciales simétricos, quintos simétricos, perfil convexo y tipo facial retrognática. El examen estomatológico revela estructuras en normalidad (mucosa de los labios, yugal y alveolar, surco vestibular, lengua, paladar duro y blando, carillo, piso de boca, frenillos, área amigdalina, conductos salivares y zona orofaríngea). Al examen intraoral se observa: encía levemente edematizada y eritematosa asociada al acúmulo de placa dental; dentición decidua mixta temprana compatible con la edad. En el examen oclusal se encuentra que la línea media dental coincide con la línea media facial y que la línea dental inferior coincide con la superior, relación molar clase II subdivisión izquierda,

mordida abierta transicional, overjet de 0 mm; escalón mesial derecho a 1 mm, plano terminal recto izquierdo y relación canina decidua clase I overbite de -5%.

El examen dental se realizó con luz artificial, con dientes secos y limpios. El registro para caries dental se hizo de acuerdo con el criterio Nyvad, el cual considera la actividad y la severidad de la lesión (8,9). El diente 55 fue clasificado código 0 (lesión de caries activa no cavitada). Los dientes 26, 36 y 36 clasificados con código 3 (lesión de caries activa cavitada).

Para clasificar la HMI se utilizó el índice para la HMI propuesto por Ghanim y colaboradores (10) (versión corta, para dientes índices); los dientes 16 y 46 fueron clasificados con el código 3-I (fractura posteruptiva que compromete menos de un tercio del diente), el diente 26 con el código 5-II (caries atípica que compromete más de un tercio pero menos de dos tercios del diente) y el diente 36 con el código 5-III (caries atípica que compromete más de dos tercios del diente) (Figura 1).

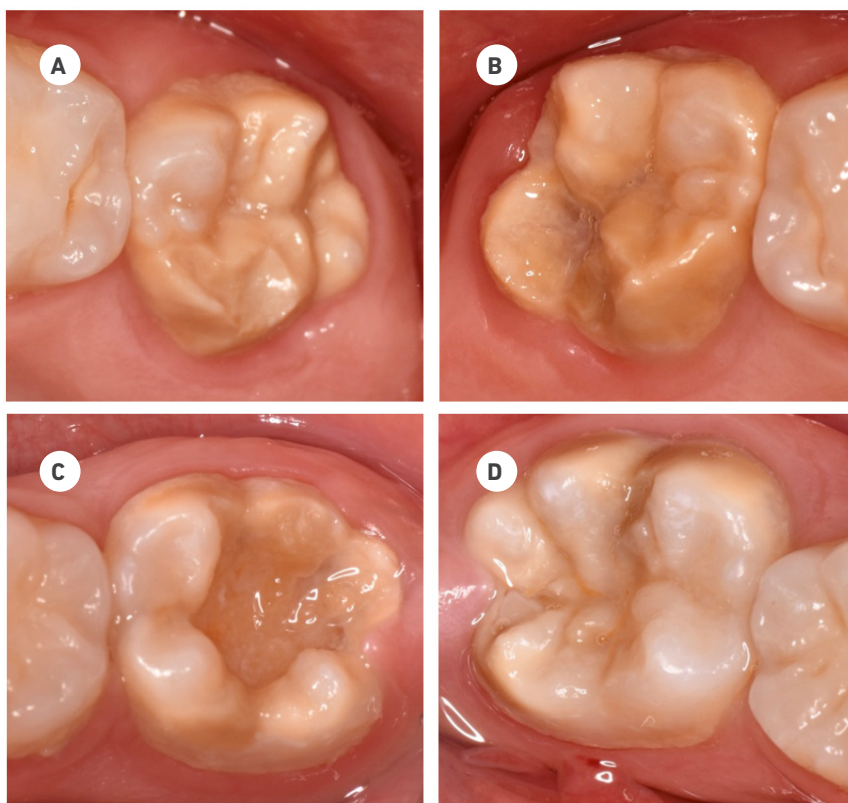


Figura 1. Presentación clínica de los cuatro primeros molares permanentes afectados por la HMI. (A) diente 16; (B) diente 26; (C) diente 36; (D) diente 46

En la radiografía periapical inicial del diente 36 se observó imagen radiolúcida coronal compatible con caries dental que compromete 2/3 de la corona; a nivel radicular se observó imagen radiolúcida compatible con conductos radiculares normales y formación radicular incompleta compatible con la edad del paciente, a nivel periapical se observó imagen radiolúcida compatible con espacio del ligamento periodontal normal (Figura 2).

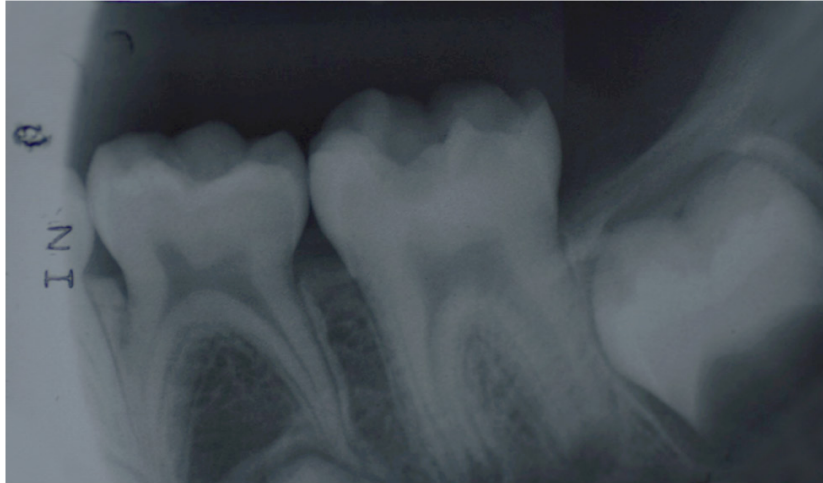


Figura 2. Radiografía periapical inicial del diente 36

Con estas informaciones, se establecieron los siguientes diagnósticos:

Sistémico: sano.

Periodontal: gingivitis generalizada asociada a placa dental.

Pulpar: (36) pulpitis reversible con periápice sano

Dental: (36) lesión de caries activa cavitada e HMI (caries atípica que compromete más de un tercio, pero menos de dos tercios del diente)

Oclusal: Maloclusión clase II subdivisión izquierda, apiñamiento anterosuperior y anteroinferior leve

Facial: Tipo facial retrognático / Perfil convexo / Mesoprosopo

Funcional: Hábito de empuje lingual simple.

Comportamiento: Definitivamente positivo

La valoración del riesgo para caries dental y enfermedad periodontal se realizó con el modelo "Telaraña CES"; esta es una aplicación integrada a la historia clínica institucional que considera factores comunes a ambas enfermedades y específicos a cada una de ellas, e incluye: tipo de dentición, edad, estilo de vida, porcentaje de biopelícula dental, antecedentes sistémicos, hábitos de higiene bucal, uso de aparatología, saliva, historia previa de caries dental, dieta y estado de aparición del primer molar permanente. De acuerdo con esta información, se obtuvo que al inicio la paciente presentaba riesgo medio de caries dental y enfermedad periodontal (Figura 3).

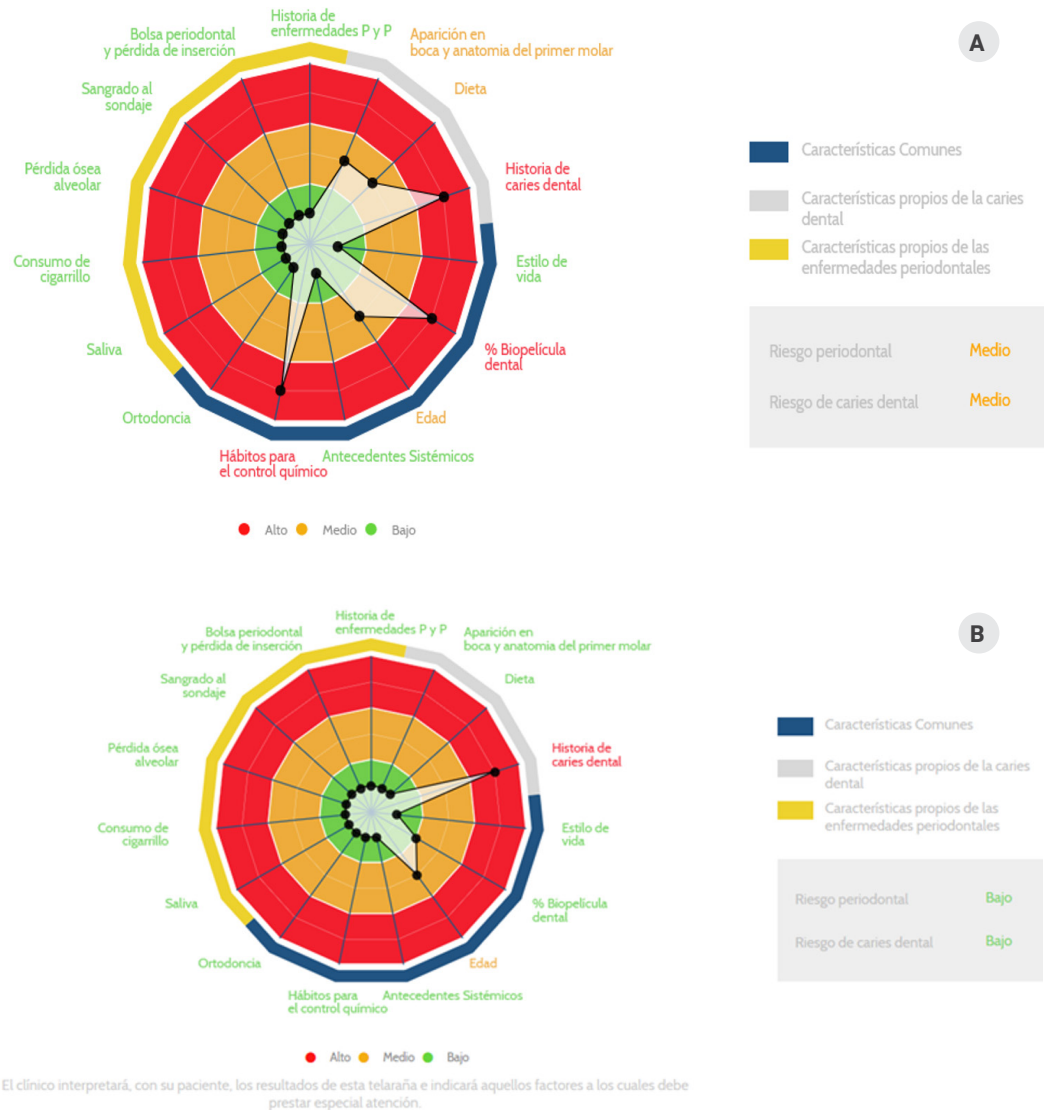


Figura 3. Valoración del riesgo a caries dental y enfermedad periodontal (telaraña CES). **(A)** Valoración inicial en febrero de 2018. **(B)** Segunda valoración en mayo de 2018, antes de iniciar la fase de mantenimiento.

Los objetivos generales del tratamiento fueron: realizar enseñanza y educación en hábitos de higiene bucal y dieta; disminuir el riesgo a caries dental y controlar el desarrollo/progresión de lesiones de caries dental, el crecimiento y el desarrollo craneofacial. Los objetivos específicos para el diente 36 fueron: controlar la hipersensibilidad y restaurar el diente para devolver la forma, función y estética.

El plan de tratamiento fue dividido en 3 fases. En la primera (higiénica) se realizó educación de la familia y del paciente con respecto a dieta, implementación de hábitos de higiene bucal reforzando la importancia del cepillado dental mínimo dos veces al día y uso de crema dental fluorizada (1,450 ppm F-). Adicionalmente, se realizaron profilaxis profesionales y aplicaciones tópicas de barniz con fluoruro de sodio al 5% y fosfato tricálcico (Clinpro, 3M, Estados Unidos).

En marzo de 2018 se inició la segunda fase del tratamiento (restauradora). El diente 36 se restauró con un material bioactivo y resina compuesta. Inicialmente se aplicó anestesia tópica (Garhocaína 20%, Farpag, Colombia) y local (Lidocaína 2% con epinefrina 1:80.000, New Stetic, Colombia) para realizar bloqueo mandibular. Se realizó aislamiento absoluto del campo operatorio con grapa número 26 (Golgran, Brasil) y dique de goma (Flexi Dam non latex, Hygenic, USA) y posteriormente se realizó la remoción selectiva del tejido cariado hasta dentina firme con cucharilla. Luego, se manipuló la cápsula de Biodentine de acuerdo con las instrucciones del fabricante y se puso en la cavidad con una espátula plana de plástico, luego de 10 minutos, se puso una capa de ionómero de vidrio de alta viscosidad (Ketac Molar Easy Mix, 3M, Alemania). Finalmente, se retiró el aislamiento absoluto y se ajustó la oclusión (Figura 4).

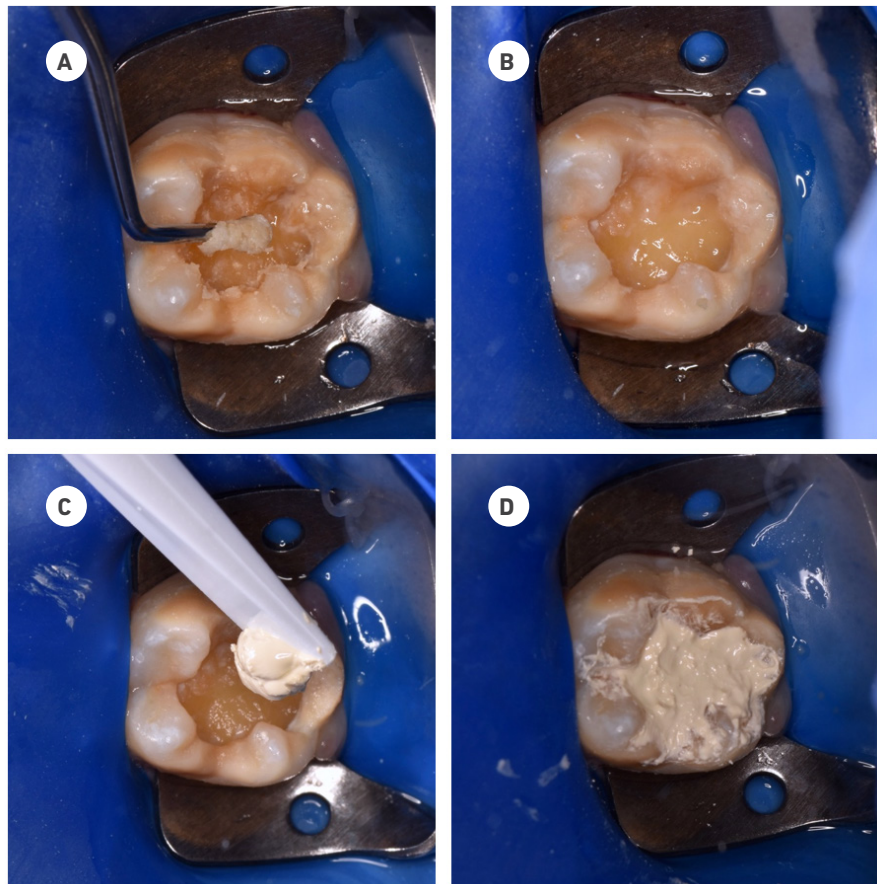
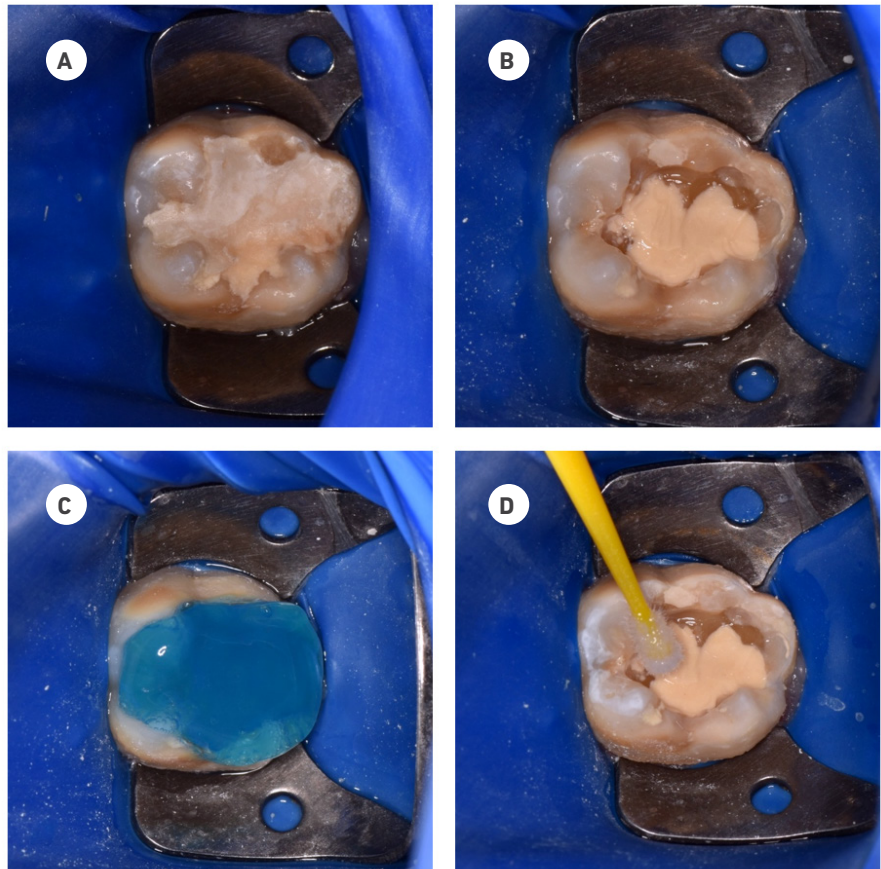


Figura 4. Secuencia de remoción selectiva de caries hasta dentina firme y colocación de Biodentine. (A) Remoción selectiva del tejido cariado hasta dentina firme con cucharilla. (B) Aspecto final después de la remoción selectiva hasta dentina firme. (C) Colocación de Biodentine con espátula plana de plástico. (D) Colocación de capa de ionómero de vidrio de alta viscosidad Ketac Molar Easy Mix.

Un mes después, la paciente no manifestó sensibilidad ni incomodidad y se restauró con resina compuesta. Para esto, se anestesió y aisló como descrito anteriormente y se removió la restauración temporal de ionómero de vidrio con fresa diamantada en alta velocidad manteniendo una capa de Biodentine en el fondo de la cavidad como sustituto permanente de dentina. Luego se grabó el esmalte (30 segundos) y la dentina (10 segundos) con ácido ortofosfórico (Condac 37, FGM, Brasil), se lavaron con agua durante 30 segundos y se secó con aire manteniendo la dentina húmeda. En seguida, se limpió la cavidad con clorhexidina al 0,12% durante 1 minuto, se secó, se aplicó el primer (Primer Scotchbond 3008 - 3M Espe, Alemania) en esmalte y dentina, se secó suavemente durante 5 segundos y se aplicó el adhesivo (Adesivo Scotchbond 7543 - 3M Espe, Alemania) en esmalte y dentina, el cual fue fotoactivado durante 20 segundos. Posteriormente, se realizaron incrementos de resina compuesta inferiores a 2mm (técnica incremental) los cuales fueron fotoactivados durante 20 segundos cada uno hasta reestablecer la forma y estética del diente. Finalmente, se verificó y ajustó la oclusión, y una semana después, se realizó el pulido de la restauración con fresas diamantadas de granulación extrafina en alta rotación y discos para pulido. Así mismo, se tomó una radiografía periapical en la que se observa estructuras anatómicas en normalidad, imagen radiopaca en la corona del diente compatible con material de restauración bien adaptado, espacio del ligamento periodontal y región periapical sin alteraciones evidentes (Figura 5).



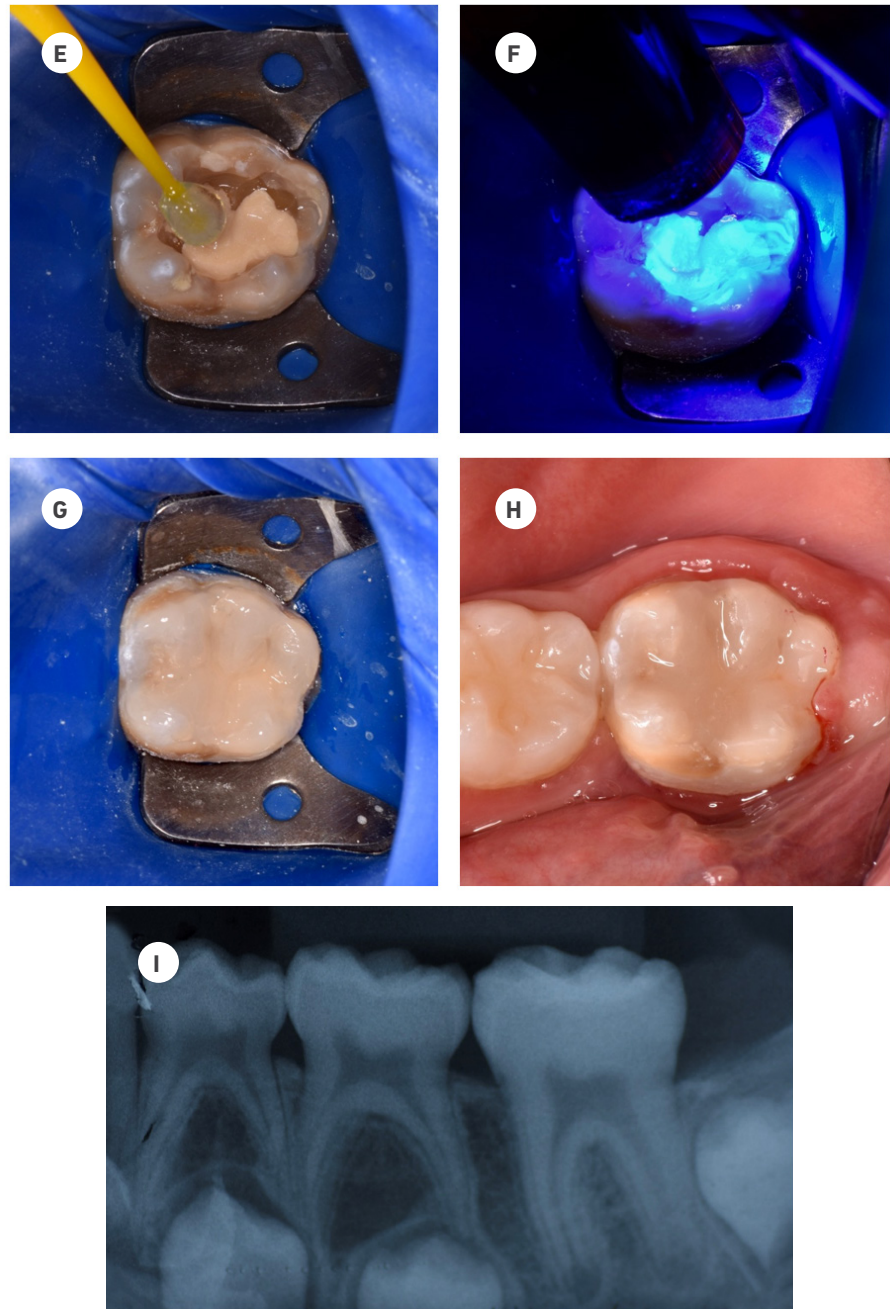


Figura 5. Secuencia clínica de la restauración con resina compuesta. (A) Aislamiento absoluto. (B) Remoción de restauración temporal de cemento de ionómero de vidrio con fresa diamantada en alta velocidad manteniendo una capa de Biodentine en el fondo de la cavidad como sustituto permanente de dentina. (C) Grabado con ácido ortofosfórico, lavado y secado. (D) Aplicación de clorhexidina al 0,12%. (E) Aplicación del sistema adhesivo Scotchbond (sistema adhesivo convencional de tres pasos). (F) Fotoactivación del sistema adhesivo. (G) Restauración en resina compuesta. (H) Restauración pulida y con chequeo de oclusión. (I) Radiografía inmediata a la restauración definitiva.

La tercera fase (mantenimiento) inició en mayo de 2018 en la cual se realizó nuevamente la valoración del riesgo para caries dental y enfermedad periodontal con el modelo "Telaraña CES y se observó un riesgo bajo para ambas enfermedades (Figura 3). Para ese entonces, todos los dientes afectados por la HMI estaban restaurados de manera temporal o definitiva. En las consultas odontológicas programadas cada 3 meses, se hizo control clínico completo que incluía la valoración de tejidos blandos, tejidos duros y de las restauraciones; control de placa dental, profilaxis profesional, aplicación de barniz con fluoruro de sodio al 5% y fosfato tricálcico (Clinpro, 3M, Estados Unidos), refuerzo de las orientaciones dietéticas y de higiene bucal. En el seguimiento a 12 meses, el diente 36 presenta restauración con adecuado color, sin pigmentación marginal, adecuada forma anatómica y adaptación marginal, sin evidencia de lesión de caries dental secundaria, contactos oclusales fisiológicos, textura lisa, sin fractura y sin sensibilidad. Radiográficamente no se observan diferencias con la radiografía inmediata a la restauración definitiva (Figura 6).

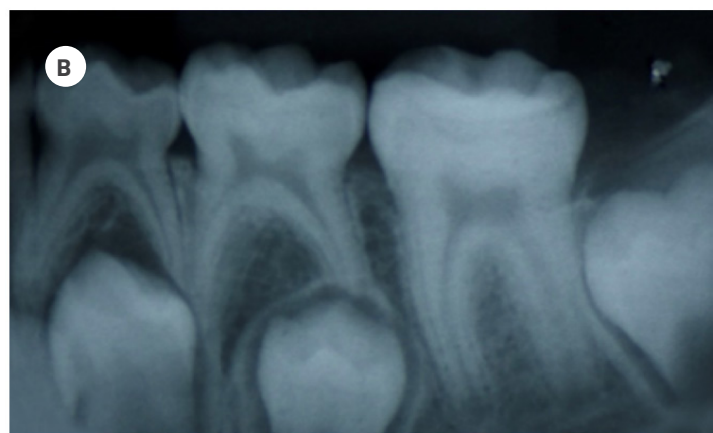
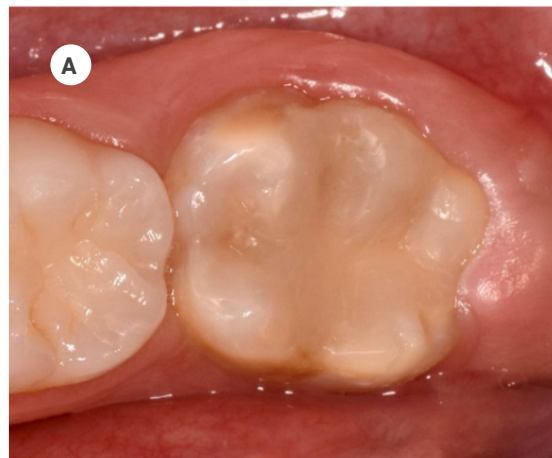


Figura 6. Seguimiento clínico (A) y radiográfico (B) a 12 meses

Discusión

En este caso se realizó la rehabilitación de un primer molar permanente con lesión de caries dental e hipomineralización severa utilizando Biodentine como sustituto permanente de dentina y resina compuesta. Los dientes con HMI presentan diferencias estructurales en comparación con los dientes sanos. El esmalte hipomineralizado es menos duro y resistente, es más poroso y presenta mayor contenido de proteínas, en consecuencia, es más susceptible a fracturas y lesiones de caries dental (4,11). La revisión sistemática de Americano y col., evaluó la asociación entre caries dental e HMI y encontró, a pesar de la baja calidad de los estudios incluidos, una asociación entre ellas, siendo que la frecuencia reportada de encontrar un niño con ambas condiciones fue de 2.1 a 4.6 veces la probabilidad de encontrar un niño con HMI y sin caries dental (12).

El manejo clínico de la HMI es un desafío clínico que va en función de la apariencia y la necesidad individual de tratamiento, el cual varía desde la prevención de fracturas posteruptivas y caries dental, manejo de la hipersensibilidad y tratamientos restauradores, hasta la exodoncia y tratamientos ortodóncicos y/o protésicos más complejos. La decisión de tratamiento debe considerar entre otros factores, la severidad de las lesiones, sintomatología, edad y expectativas del paciente y de la familia. Una situación particular relacionada con la adhesión se presenta en los dientes afectados por la HMI producto de la reducción en el contenido mineral y aumento en el contenido orgánico. Específicamente para la HMI, la adhesión en esmalte es importante para realizar el selle de fosas y fisuras, resinas preventivas, restauraciones y adhesión de brackets. Por esa razón, el plan de tratamiento debe considerar dichas alteraciones, así como, el uso de biomateriales y técnicas que favorezcan el pronóstico de la restauración a corto y largo plazo (13).

En cavidades profundas de lesiones de caries dental, la condición pulpar debe ser evaluada y acompañada durante el tiempo; en estos casos, el uso de un material biocompatible que sirva como sustituto de dentina puede ser utilizado antes de la restauración definitiva (14). La Biodentine, por ejemplo, es un nuevo material a base de silicato tricálcico que puede ser usado como restauración temporal en esmalte o sustituto definitivo de dentina. Estudios laboratoriales han demostrado adecuado selle, alta resistencia a la compresión, además de sus propiedades bioactivas como la capacidad de promover la formación de dentina terciaria con mínima inflamación pulpar, estimular la diferenciación de odontoblastos y factores de crecimiento y favorecer la precipitación de fosfato de calcio y apatita (15) (16). Koubi y col. Realizaron un estudio clínico, multicéntrico y con seguimiento a tres años en el cual compararon la Biodentine y la resina compuesta Z100 como materiales restauradores en dientes posteriores. Durante el tiempo experimental observaron que los dientes restaurados con Biodentine presentaban algún tipo de abrasión, por lo tanto, optaron por desgastarla y obturar con resina compuesta (técnica sánduche cerrada) y encontraron que esta técnica con este material, es un abordaje conveniente y eficiente que ayuda a preservar la estructura dentaria, mejorando la longevidad y el desempeño de la restauración (14).

Actualmente, la resina compuesta es considerada como el material de elección para la restauración intracoronal de dientes afectados por la HMI, sin embargo, los resultados de estudios clínicos son controversiales. La revisión sistemática Elhennawy y Schwendicke muestra que las tasas de éxito de este material varían entre 74% y 100% (17). Entre los factores que deben ser considerados con el uso de la resina compuesta son: menor adhesión, sistema adhesivo, fallas cohesivas, riesgo de fractura, necesidad de reparación y costos (17).

Conclusiones

El abordaje terapéutico utilizando la Biodentine y resina compuesta permitió restaurar satisfactoriamente el primer molar permanente severamente afectado por la HMI.

El uso de materiales bioactivos una alternativa efectiva y promisor para el tratamiento de dientes afectados por la HMI.

Referencias

1. Weerheijm KL, Jälevik B, Alaluusua S. Molar-incisor hypomineralisation. *Caries Res.* octubre de 2001;35(5):390-391.
2. Schneider PM, Silva M. Endemic Molar Incisor Hypomineralization: a Pandemic Problem That Requires Monitoring by the Entire Health Care Community. *Curr Osteoporos Rep.* junio de 2018;16(3):283-288.
3. Jälevik B, Klingberg GA. Dental treatment, dental fear and behaviour management problems in children with severe enamel hypomineralization of their permanent first molars. *Int J Paediatr Dent.* enero de 2002;12(1):24-32.
4. Fagrell TG, Dietz W, Jälevik B, Norén JG. Chemical, mechanical and morphological properties of hypomineralized enamel of permanent first molars. *Acta Odontol Scand.* julio de 2010;68(4):215-222.
5. Lygidakis NA, Wong F, Jälevik B, Vierrou A-M, Alaluusua S, Espelid I. Best Clinical Practice Guidance for clinicians dealing with children presenting with Molar-Incisor-Hypomineralisation (MIH): An EAPD Policy Document. *Eur Arch Paediatr Dent Off J Eur Acad Paediatr Dent.* abril de 2010;11(2):75-81.
6. Rajasekharan S, Martens LC, Cauwels RGE, Anthonappa RP, Verbeeck RMH. Biodentine™ material characteristics and clinical applications: a 3 year literature review and update. *Eur Arch Paediatr Dent Off J Eur Acad Paediatr Dent.* 2018;19(1):1-22.
7. Malkondu Ö, Karapinar Kazandağ M, Kazazoğlu E. A review on biodentine, a contemporary dentine replacement and repair material. *BioMed Res Int.* 2014;2014:160951.
8. Nyvad B, Baelum V. Nyvad Criteria for Caries Lesion Activity and Severity Assessment: A Validated Approach for Clinical Management and Research. *Caries Res.* 2018;52(5):397-405.

9. Nyvad B, Machiulskiene V, Baelum V. Reliability of a new caries diagnostic system differentiating between active and inactive caries lesions. *Caries Res.* agosto de 1999;33(4):252-260.
10. Ghanim A, Elfrink M, Weerheijm K, Mariño R, Manton D. A practical method for use in epidemiological studies on enamel hypomineralisation. *Eur Arch Paediatr Dent Off J Eur Acad Paediatr Dent.* junio de 2015;16(3):235-246.
11. Elhennawy K, Manton DJ, Crombie F, Zaslansky P, Radlanski RJ, Jost-Brinkmann P-G, et al. Structural, mechanical and chemical evaluation of molar-incisor hypomineralization-affected enamel: A systematic review. *Arch Oral Biol.* noviembre de 2017;83:272-281.
12. Americano GCA, Jacobsen PE, Soviero VM, Haubek D. A systematic review on the association between molar incisor hypomineralization and dental caries. *Int J Paediatr Dent.* enero de 2017;27(1):11-21.
13. Ekambaram M, Yiu CKY. Bonding to hypomineralized enamel – A systematic review. *Int J Adhes Adhes.* septiembre de 2016;69:27-32.
14. Koubi G, Colon P, Franquin J-C, Hartmann A, Richard G, Faure M-O, et al. Clinical evaluation of the performance and safety of a new dentine substitute, Biodentine, in the restoration of posterior teeth - a prospective study. *Clin Oral Investig.* enero de 2013;17(1):243-249.
15. Emara R, Elhennawy K, Schwendicke F. Effects of calcium silicate cements on dental pulp cells: A systematic review. *J Dent.* octubre de 2018;77:18-36.
16. Prati C, Gandolfi MG. Calcium silicate bioactive cements: Biological perspectives and clinical applications. *Dent Mater Off Publ Acad Dent Mater.* abril de 2015;31(4):351-370.
17. Elhennawy K, Schwendicke F. Managing molar-incisor hypomineralization: A systematic review. *J Dent.* 2016;55:16-24.