

# Un caso probable de enfermedad de Creutzfeldt-Jacob de variante esporádica con larga supervivencia en Perú

## A probable case of sporadic variant Creutzfeldt-Jacob disease with long survival in Peru

Ernesto Bancalari-Benavides<sup>1,2,a</sup>, Aaron Rodriguez-Calienes<sup>3,4,b</sup>, Kiara Camacho-Caballero<sup>5,6,c</sup>

<sup>1</sup>Facultad de Medicina, Universidad Católica Santo Toribio de Mogrovejo. Chiclayo, Perú.

<sup>2</sup>Clinica Angloamericana. Lima, Perú.

<sup>3</sup>Facultad de Medicina Humana, Universidad de San Martín de Porres. Lima, Perú.

<sup>4</sup>Grupo Estudiantil de Investigación en Neurociencias, Sociedad de Estudiantes de Medicina de la Universidad de San Martín de Porres. Lima, Perú.

<sup>5</sup>Facultad de Medicina Humana, Universidad Científica del Sur. Lima, Perú.

<sup>6</sup>CHANGE Research Working Group, Facultad de Medicina Humana, Universidad Científica del Sur. Lima, Perú.

<sup>a</sup>Médico neurólogo, ORCID: <https://orcid.org/0000-0002-6473-2994>

<sup>b</sup>Médico investigador, ORCID: <https://orcid.org/0000-0002-8413-6954>

<sup>c</sup>Médico investigador, ORCID: <https://orcid.org/0000-0002-3609-2424>

An Fac med. 2021;82(1). / DOI: <https://doi.org/10.15381/anales.v82i1.19545>

### Correspondencia:

Aaron Eduardo Rodriguez Calienes  
aaron\_rodriguez1@usmp.pe

**Recibido:** 30 de enero 2021

**Aprobado:** 19 de abril 2021

**Publicación en línea:** 15 de mayo 2021

**Conflictos de interés:** Los autores declaran no tener conflictos de interés.

**Fuente de financiamiento:**  
Autofinanciado

**Citar como:** Bancalari-Benavides E, Rodriguez-Calienes A, Camacho-Caballero K. Un caso probable de enfermedad de Creutzfeldt-Jacob de variante esporádica con larga supervivencia en Perú. *An Fac med.* 2021;82(1). DOI: <https://doi.org/10.15381/anales.v82i1.19545>

### Resumen

La enfermedad de Creutzfeldt-Jacob (ECJ) es la enfermedad por priones más común con una incidencia anual de 1 caso por un millón de habitantes. La ECJ tiene un mal pronóstico y el promedio de vida es de 4-6 meses. Solo se han reportado en la literatura 11 casos de ECJ en Perú. Presentamos el caso de un varón de 66 años con el diagnóstico probable de ECJ esporádico con supervivencia de 25 meses. Identificamos que el tiempo entre el inicio de la enfermedad hasta las mioclonías y hasta el mutismo acinético, la ausencia de hallazgos imagenológicos tempranos, el compromiso tardío de corteza y ganglios basales y la implementación de tratamientos de soporte son factores que podrían explicar a la supervivencia prolongada.

**Palabras clave:** Síndrome de Creutzfeldt-Jakob; Enfermedades por Prión; Supervivencia; Perú (fuente: DeCS BIREME).

### Abstract

Creutzfeldt-Jacob disease (CJD) is the commonest human prion disease with a reported annual incidence rate of one per million worldwide. CJD has a bad prognosis, and the mean length of survival is 4-6 months. Only 11 cases have been reported in the literature from Peru. Thus, we report a case of a 66-year-old male patient with the diagnosis of probable sporadic CJD in whom the survival duration was of 25 months. We identify that the time from disease onset to myoclonus and to reach the akinetic mutism state, the absence of early imaging findings, the delayed cortical and basal ganglia involvement and the supportive therapies implemented were factors that could contribute for the long survival in this patient.

**Keywords:** Creutzfeldt-Jakob Syndrome; Prion Diseases; Survival; Peru (source: MeSH NLM).

## INTRODUCCIÓN

Las enfermedades por priones son una familia de trastornos degenerativos letales causados por la acumulación de partículas transmisibles que contienen una isoforma anómala de la proteína priónica (PRPN) <sup>(1)</sup>. La enfermedad de Creutzfeldt-Jakob (ECJ) es la enfermedad por priones más común en humanos y se clasifica en forma esporádica (esECJ), familiar (fECJ), iatrogénica (iECJ) y variante (vECJ) <sup>(1)</sup>. La incidencia anual reportada es de 1 caso por un millón de habitantes <sup>(2)</sup>. La forma esporádica es la variante más común, presenta mal pronóstico y el 90% de pacientes fallecen dentro del primer año del inicio de síntomas debido a infección o falla cardiorrespiratoria <sup>(2)</sup>. En el Perú, 11 casos, incluyendo seis definitivos y cinco casos probables, han sido reportados en la literatura entre 1998 y el 2013 <sup>(3)</sup>.

Presentamos un caso de ECJ probable, con un tiempo de enfermedad de 25 meses, proveniente de una institución privada en Lima, Perú. Nuestro objetivo es describir indicadores clínicos e imagenológicos que traten de explicar dicha sobrevida prolongada.

## REPORTE DE CASO

Paciente varón de 66 años, peruano, con una historia de dos meses de pérdida de memoria progresiva, apraxia motora y cambios del temperamento. Visitó a un neurólogo y tras realizar estudios por imágenes donde no se evidenciaron anomalías, el médico atribuyó que estos síntomas eran secundarios a estrés. Luego de dos meses, los familiares del paciente percibieron el agravamiento de los síntomas previos, junto con la aparición de dificultad para articular palabras y repuestas cortas y simples frente a preguntas. El paciente desarrolló progresivamente una hemiparesia espástica del hemicuerpo derecho y dificultad en la deglución, por lo que fue hospitalizado en Roma, Italia. Allí, fue manejado con ventilación mecánica (VM) debido a una insuficiencia respiratoria y tratado con antibióticos para una neumonía asociada a VM. Un mes más tarde, tras estar estabilizado, la familia decidió transferir al paciente a nuestra institución en Perú: Clínica Angloamericana.

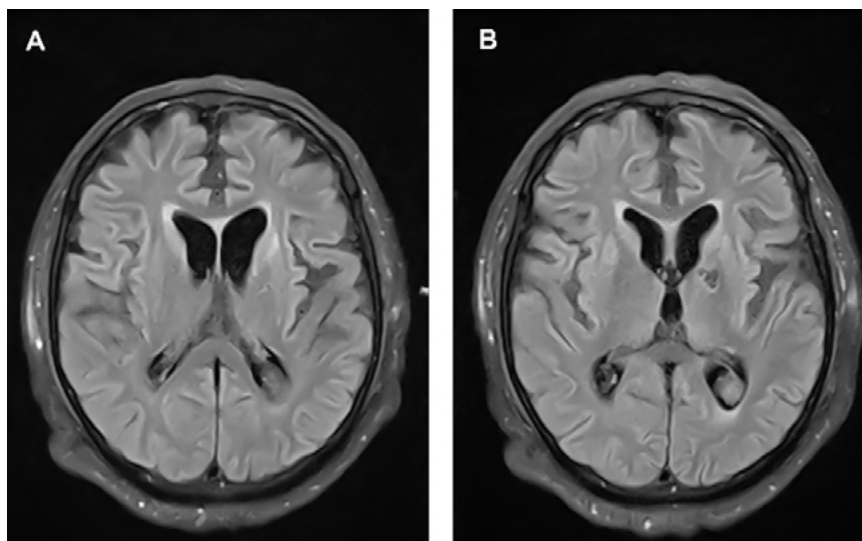
Al examen neurológico inicial, la escala de coma de Glasgow fue de 11, el paciente presentaba hemiparesia del hemicuerpo derecho y pupilas isocóricas, sin otros hallazgos significativos.

Adicionalmente, desarrolló una convulsión mioclónica con desviación ocular a la derecha y fue transferido a la unidad de cuidados intensivos (UCI) para manejo de una insuficiencia respiratoria con VM. Los diagnósticos neurológicos preliminares consideraron una encefalopatía viral, autoinmune o espongiiforme.

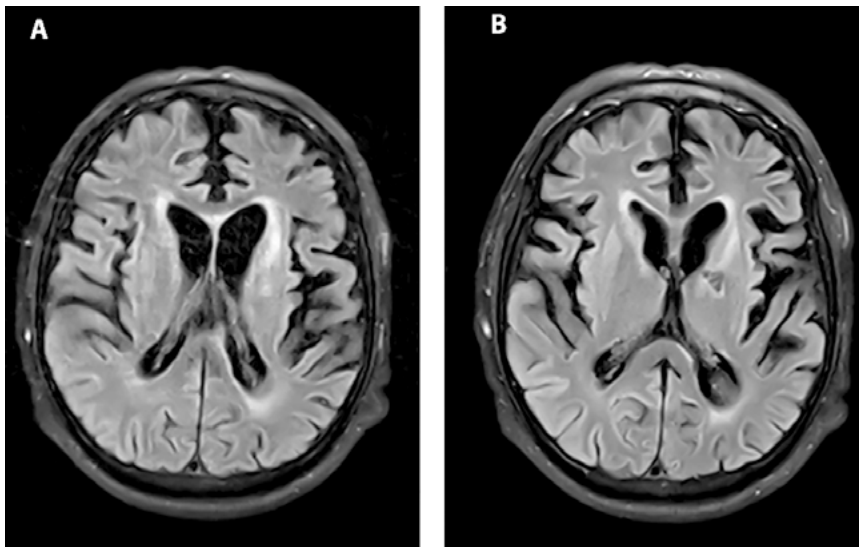
El estudio del líquido cefalorraquídeo (LCR) fue positivo para la proteína 14-3-3, sin otros hallazgos relevantes. La posibilidad de una encefalopatía viral o autoinmune se alejó luego de obtener resultados negativos para anti-VGKC, anti-NMDA, anticuerpos antitiroideos y serología negativa para el virus de herpes simple, citomegalovirus, virus de Epstein-Barr, virus JC, sífilis, virus linfotrópico de células T humano y hepatitis. El electroencefalograma (EEG) evidenció actividad cerebral inconstante y compromiso encefálico difuso sin actividad paroxística. Además, se realizó una resonancia magnética (RM) cerebral en donde se encontraron hiperintensidades a nivel de ganglios basales, hallazgo característico de ECJ (Figura 1).

Una semana después, se repitió un nuevo EEG el cual mostró ondas agudas generalizadas, prominentes en las regiones bifrontales y centrales con lateralizaciones a la izquierda, sobre un fondo de ondas delta y teta de bajo voltaje. Una segunda RM cerebral reveló atrofia cortical e hiperintensidades (Figura 2). Aquel día el paciente fue transferido de la UCI al piso de hospitalización.

De acuerdo a las características clínicas, la proteína 14-3-3 positiva en LCR y los hallazgos en la RM, el paciente cumplía con los criterios para el diagnóstico probable de la variante esporádica de la ECJ <sup>(4)</sup>. Nueve meses luego del alta, durante una hospitalización para el manejo de una neumonía aspirativa se le realizó una nueva RM control donde se evidenciaron cambios degenerativos importantes (Figura 3). Tras la última hospitalización, el paciente permaneció en el mismo estado neurológico hasta su fallecimiento en casa 25 meses desde el inicio de los síntomas.



**Figura 1.** RM en la admisión. (A y B) La secuencia FLAIR muestra hiperintensidades en la cabeza de ambos núcleos caudados, a nivel de las cortezas insulares y en la superficie medial y lateral de la corteza frontal. (B) Se observa además la secuela de un infarto lacunar en la rodilla de la cápsula interna izquierda.



**Figura 2.** RM 30 días luego de la admisión. (A) La secuencia FLAIR evidencia una dilatación compensatoria del sistema ventricular como resultado de la atrofia cortical moderada del parénquima cerebral. (B) Hiperintensidades multifocales en las cortezas insulares, frontales y occipitales.

## DISCUSIÓN

La forma esporádica de la ECJ representa aproximadamente el 85% del total de casos de las enfermedades por priones en humanos y la supervivencia promedio

es de 4-6 meses<sup>(5,6)</sup>. El paciente presentado con esECJ fue diagnosticado basado en los criterios diagnósticos de la Unidad de Vigilancia e Investigación Nacional de ECJ de Inglaterra<sup>(4)</sup>, y presentó un tiempo de enfermedad total (hasta la muerte) de 25 meses. El rápido reconocimiento de los factores que influyen en la supervivencia puede ayudar en la toma de decisiones respecto al manejo del paciente y en la consejería familiar.

La mayoría de casos con ECJ con supervivencia prolongada pertenecen a la población japonesa y existen dos explicaciones posibles: el mayor acceso a tratamientos intensivos de soporte vital que prolongan la vida, y a la mayor prevalencia de la variante panencefalopática de la ECJ (ECJPE), que tiene un tiempo de enfermedad promedio de 22 meses<sup>(7,8)</sup>. Además, la implementación de alimentación por sonda ha sido descrita como un factor esencial que contribuye a supervivencia prolongada en pacientes con esECJ en Japón<sup>(9)</sup>. En el presente caso, dado que la alimentación por sonda y VM estuvieron implicadas, el tiempo de supervivencia pudo haberse prolongado artificialmente, especialmente luego de que el paciente alcanzó el estado de mutismo acinético.

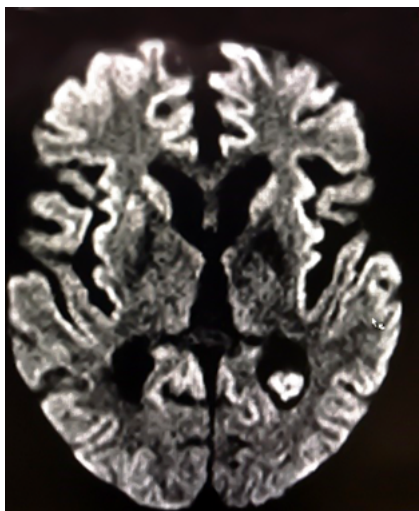
En la forma esECJ, el tiempo promedio entre el inicio de enfermedad y el primer episodio de mioclonías, y hasta

alcanzar el estado demutismo acinético es de dos meses y tres meses, respectivamente<sup>(10)</sup>. En este caso, dichos tiempos fueron de cinco meses y siete meses. Además, la duración de la enfermedad se ha asociado con el tiempo desde el inicio de la enfermedad hasta la primera mioclonía y el tiempo hasta alcanzar estado de mutismo acinético<sup>(9)</sup>. Por lo tanto, la progresión clínica relativamente lenta de nuestro caso podría corresponder con un tiempo de enfermedad prolongado, considerando que un inicio agudo y progresión rápida se observan en pacientes con menor tiempo de supervivencia<sup>(11,12)</sup>.

Nuestro paciente presentó un curso de dos estadios: el primer estadio se caracterizó por un deterioro rápido inicial que progresó a mutismo acinético, y el segundo estadio mostró la persistencia del mutismo acinético por 18 meses. Un curso similar de dos estadios se ha descrito en la variante ECJPE<sup>(10)</sup>. Sin embargo, esta variante anatomopatológica no ha sido reportada previamente en poblaciones latinoamericanas, probablemente debido a la falta de estudios en autopsia en estos países.

En la etapa temprana de la enfermedad, trastornos de la memoria y cambios de humor llevaron a nuestro paciente a consultar a un médico, donde se le realizó una RM sin anomalías sugestivas de EJC. En esta fase, la mayoría de pacientes evidencian las imágenes características; sin embargo, la ausencia de hiperintensidades en la secuencia FLAIR o difusión ya ha sido reportada<sup>(13,14)</sup>. Además, los pacientes con imágenes típicas de ECJ podrían presentar un tiempo menor de supervivencia al compararse con aquellos que presentan imágenes atípicas en la RM<sup>(11)</sup>.

Se ha reportado que el compromiso de la sustancia gris se asocia con un tiempo de enfermedad breve y deterioro neurológico rápido<sup>(11,15)</sup>. Luego de cinco meses de enfermedad, nuestro paciente presentó compromiso de ganglios basales en la RM. El tiempo entre el inicio de enfermedad y la primera evidencia de hiperintensidad cortical tuvo una diferencia de 1,6 meses más tarde comparado con el tiempo promedio de la determinación de estos hallazgos<sup>(10)</sup>, lo cual sugiere que el compromiso tardío cortical y de ganglios basales en nuestro caso podría asociarse con la evolución pro-



**Figura 3.** RM 9 meses luego del alta. La secuencia FLAIR muestra cambios degenerativos severos caracterizados por una marcada reducción del volumen cortico-subcortical, dilatación simétrica y global de las cavidades ventriculares (hidrocéfalo ex vacuo) y marcadas hiperintensidades en las cortezas frontales y parietales de forma bilateral, y en la cara medial de los lóbulos occipitales, también bilateralmente.

longada de la enfermedad. Sin embargo, es relevante considerar que nuestro paciente no presentó imágenes en la secuencia FLAIR en la detección de hiperintensidades corticales<sup>(13)</sup>. Por lo tanto, esa podría ser una limitación en el diagnóstico precoz de ECJ en nuestro caso.

En el Perú, una serie de 11 pacientes fue publicada por Torres-Ramírez y col.<sup>(3)</sup>. Se reportó un tiempo de enfermedad promedio de 8,6 y 9 meses para casos definitivos y probables, respectivamente. Además, uno de los casos probables, un varón de 55 años, presentó un tiempo de enfermedad de 18 meses. De esta forma, nuestro paciente es el caso de esECJ con diagnóstico probable con mayor tiempo de supervivencia reportado en nuestro país. Por otro lado, la ECJ no es parte del sistema nacional de vigilancia epidemiológica del Perú. Además, esta enfermedad es considerada rara en nuestro país, probablemente por limitaciones en su diagnóstico, como los altos costos de la proteína 14-3-3 en LCR y la no disponibilidad de estudios en autopsia en ciertas instituciones para la confirmación diagnóstica. En el presente caso, no se pudo realizar el estudio histológico para alcanzar el diagnóstico definitivo.

La ECJ es una enfermedad rara y poco reportada en el Perú. El tiempo desde el inicio de enfermedad hasta presentar mioclonías y hasta alcanzar el mutismo acinético, y la implementación de tera-

pias de soporte fueron factores que contribuyeron a la larga supervivencia en este caso de esECJ probable. Considerando las limitaciones de la secuencia FLAIR, la ausencia de hallazgos precoces en imágenes, y el compromiso tardío de corteza y de ganglios basales, también podrían explicar el tiempo de enfermedad de nuestro paciente.

## AGRADECIMIENTO

Al Sr. Esteban Rodríguez Valdivia por la edición de fotografía.

## REFERENCIAS BIBLIOGRÁFICAS

1. Johnson RT. Prion diseases. *Lancet Neurol.* 2005;4(10):635-42. DOI: 10.1016/S1474-4422(05)70192-7
2. Mackenzie G, Will R. Creutzfeldt-Jakob disease: Recent developments. *F1000Res.* 2017; 6: 2053. DOI: 10.12688/f1000research.12681.1
3. Torres-Ramírez L, Ramírez-Quiñones J, Cosentino-Esquerre C, Vélez-Rojas M, Flores-Mendoza M, Rivas-Franchini D, et al. Enfermedad de Creutzfeldt-Jakob en el Perú: reporte de once casos. *Rev Peru Med Exp Salud Publica.* 2014; 31(2):364-9
4. University of Edinburgh [Internet]. The National Cjd Research & Surveillance Unit (NCJDRSU). Edinburgh: University of Edinburgh; 2020. [Fecha de acceso: 12/12/2020]. Disponible en: <https://www.cjd.ed.ac.uk/>
5. Prusiner SB. Neurodegenerative Diseases and Prions. *N Engl J Med.* 2001;344(20):1516-26. DOI: 10.1056/NEJM200105173442006
6. Uttley L, Carroll C, Wong R, Hilton DA, Stevenson M. Creutzfeldt-Jakob disease: a systematic review of global incidence, prevalence, infectivity, and incubation. *The Lancet Infectious Dis-*

eases. 2020;20(1):e2-e10. DOI: 10.1016/S1473-3099(19)30615-2

7. Jansen C, Head MW, Rozemuller AJM, Ironside JW. Panencephalopathic Creutzfeldt-Jakob disease in the Netherlands and the UK: clinical and pathological characteristics of nine patients. *Neuropathol Appl Neurobiol.* 2009;35(3):272-82. DOI: 10.1111/j.1365-2990.2008.01004a.x
8. Nagoshi K, Sadakane A, Nakamura Y, Yamada M, Mizusawa H. Duration of prion disease is longer in Japan than in other countries. *J Epidemiol.* 2011;21(4):255-62. DOI: 10.2188/jea.JE20100085
9. Iwasaki Y, Akagi A, Mimuro M, Kitamoto T, Yoshida M. Factors influencing the survival period in Japanese patients with sporadic Creutzfeldt-Jakob disease. *J Neurol Sci.* 2015;357(1-2):63-8. DOI: 10.1016/j.jns.2015.06.065
10. Iwasaki Y. Creutzfeldt-Jakob disease. *Neuropathology.* 2017; 37(2):174-88. DOI: 10.1111/neup.12355
11. Chen C, Wang J-C, Shi Q, Zhou W, Zhang X-M, Tian C, et al. Analyses of the survival time and the influencing factors of Chinese patients with prion diseases based on the Surveillance Data from 2008-2011. *PLoS ONE.* 2013;8(5): e62553. DOI: 10.1371/journal.pone.0062553
12. Brown P, Rodgers-Johnson P, Cathala F, Gibbs CJ, Gajdusek DC. Creutzfeldt-Jakob disease of long duration: Clinicopathological characteristics, transmissibility, and differential diagnosis. *Ann Neurol.* 1984;16(3):295-304. DOI: 10.1002/ana.410160305
13. Morgan C, Gupta M, El-Feky W, Shamim S, Opatowsky M. Creutzfeldt-Jakob Disease: Case Discussion and Imaging Review. *Baylor Univ Med Cent Proc.* 2009;22(1):69-71. DOI: 10.1080/08998280.2009.11928476
14. Qavi AH, Imran TF, Hasan Z, Ilyas F, Ghani U, Assad S, et al. Serial Magnetic Resonance Imaging in Creutzfeldt-Jakob Disease: a Case Report and Literature Review. *Cureus.* 2017;9(3):e1095. DOI: 10.7759/cureus.1095
15. Urbach H, Klisch J, Wolf HK, Brechtelsbauer D, Gass S, Solymosi L. MRI in sporadic Creutzfeldt-Jakob disease: Correlation with clinical and neuropathological data. *Neuroradiology.* 1998; 40(2):65-70. DOI: 10.1007/s002340050542