

# TRABAJOS ORIGINALES

## POLIPECTOMIA GASTRICA POR VIA ENDOSCOPICA

J. Alvaro Celestino F. (\*), Teresa Castillo R. (\*), Miguel Osorio N. (\*), Luis Ayala E. (\*),  
Carmen Tomioka S. (\*\*), y Ramón Purón del Aguila. (\*\*)

### RESUMEN

Se han extirpado 16 lesiones elevadas de estómago en 13 pacientes, 9 hombres y 5 mujeres, con edades entre 28 y 68 años, mediante la técnica de la polipectomía endoscópica, usando corriente de alta frecuencia. Las lesiones fueron clasificadas según el criterio de Yamada y el estudio histopatológico demostró: 10 pólipos hiperplásicos, 5 adenomatosos y 1 páncreas aberrante. La ulceración post-polipectomía cicatrizó entre 2 a 4 semanas y no se registraron complicaciones durante y después del procedimiento.

### SUMMARY

The endoscopic polypectomy using high frequency current was performed to remove elevated lesions of the stomach in 13 patients, 9 male and 5 female, between 28 to 68 years old. The gross appearance of 16 elevated lesions removed by snare excision was classified on the basis of Yamada's classification. The final histopathologic diagnosis was: 10 hiperplasic polyps, 5 adenomatous polyps and 1 aberrant pancreas. The post polypectomy ulceration healed between 2 to 4 weeks without complications during and after the procedure.

### INTRODUCCION

Es reconocido el valor diagnóstico de la endoscopia digestiva en general y de la gástrica en particular. El avance tecnológico alcanzado en el diseño de los instrumentos ha permitido que la aplicación de la fibroendoscopia digestiva sea una realidad en la terapéutica y en la investigación (1). Desde los primeros reportes sobre la extirpación de pólipos gástricos por vía endoscópica, se han mejorado las técnicas y, particularmente, han sido perfeccionados los equipos de electro-coagulación con corriente de alta frecuencia, factores que hacen de la polipectomía del tracto digestivo en general, y del estómago en particular, un método terapéutico con un alto índice de seguridad para los pacientes, aun en el manejo de situaciones de emergencia (2 - 12).

En este trabajo exponemos los primeros resultados obtenidos mediante la aplicación de la endoscopia digestiva alta en la extirpación de lesiones elevadas del estómago, usando corriente de alta frecuencia.

### MATERIAL Y METODOS

Se practicó polipectomía en 13 pacientes - 9 hombres y 4 mujeres - entre los 28 y 68 años de edad (Tabla I) con lesiones elevadas de estómago, cuyas dimensiones variaron de 5 a 35 mm de diámetro. A todos los pacientes se les controló previamente la hemoglobina, hematocrito, tiempo de coagulación y sangría, tiempo y concentración de protrombina, y el grupo sanguíneo y Rh. Se les instruyó acerca del procedimiento a que iban a ser sometidos.

TABLA I

SEXO	MASCULINO	FEMENINO	TOTAL
	9	4	13
EDAD			
20 - 29	0	1	1
30 - 39	0	0	0
40 - 49	3	0	3
50 - 59	5	0	5
60 - 69	1	3	4

Aunque la polipectomía endoscópica es un método seguro para el paciente, como norma de precaución, se informó oportunamente al equipo de cirugía a fin de que estuvieran atentos a una posible complicación.

Se usaron el fibroscopio gastrointestinal GIF tipo D3, Olympus, y el equipo de diatermia PSD, Olympus, con sus correspondientes asas de diatermia tipos 5D, 3K y 4K de 15 y 25 mm de diámetro.

(\*) Servicio de Gastroenterología. Hospital Central N° 2. Seguro Social del Perú.  
Programa Académico de Medicina Humana, Universidad Nacional Mayor de San Marcos, Lima, Perú.

(\*\*) Departamento de Anatomía Patológica. Hospital Central N° 2. Seguro Social del Perú. Programa Académico de Medicina Humana, Universidad Nacional Mayor de San Marcos, Lima, Perú.

Recibido: 15—Set— 1978  
Aceptado: 28—Feb—1979

Al paciente, que había ayunado durante 12 horas, se le administró diazepam 10 mg y butil-bromuro de hioscina 0.20 g por vía i.m. 15 minutos antes del procedimiento e igual dosis por vía i.v. inmediatamente antes de la instrumentación. La anestesia de la orofaringe se consiguió con la aplicación de Xilocaína Spray al 20/o.





Introducido el endoscopio, se identificó la lesión y por sus características macroscópicas se clasificó según los criterios de Yamada (13), luego se introdujo el asa de diatermia por el canal correspondiente y se enlazó la lesión elevada en su base; se aplicaron corrientes de corte y coagulación en forma intercalada con frecuencias que variaron entre 2 y 4 de las escalas del aparato de diatermia, según el tamaño de la lesión; una vez desprendido el pólipo, se lo recuperó por succión moderada conjuntamente con el endoscopio; los pólipos fueron medidos y evaluados macroscópicamente en fresco, antes de ser enviados para su estudio anatómo-patológico.

Finalizado el examen, el paciente fue observado durante las 24 horas siguientes, a fin de detectar posibles complicaciones inmediatas y se inició un tratamiento anti-ulceroso convencional que dura mientras cicatriza la ulceración producida por la electro-coagulación. El control de dicha ulceración se practicó a las 24 horas y a la primera y cuarta semanas.

## RESULTADOS

Se muestran en las Tablas II y III y en las figuras NO 1-11. (Páginas 6 d y 9)

TABLA II

TIPO TAMAÑO (en mm)					TOTAL
	I	II	III	IV	
10-19		10	1	1	12
10-19	1	2			3
20-29					
30-~				1	1
TOTAL	1	12	1	2	16

*Distribución según el tipo, de acuerdo con la clasificación de YAMADA, y el tamaño de 16 lesiones elevadas extirpadas a 13 pacientes.*

TABLA III

POLIPOS HIPERPLÁSICOS	10
POLIPOS ADENOMATOSOS	5
PANCREAS ABERRANTE	1
<b>TOTAL</b>	<b>16</b>

En total se extirparon 16 lesiones elevadas en 13 pacientes. En 11 de los pacientes fueron de presentación única, en 1 doble y en el restante triple. Doce lesiones elevadas estuvieron localizadas en el antro gástrico; tres en el cuerpo y 1 cerca de la unión cardio-esofágica, hacia la curvatura menor.

No se registraron complicaciones inmediatas ni tardías y las ulceraciones, producidas por la electrocoagulación, cicatrizaron en un término de 2 a 4 semanas.

## DISCUSION

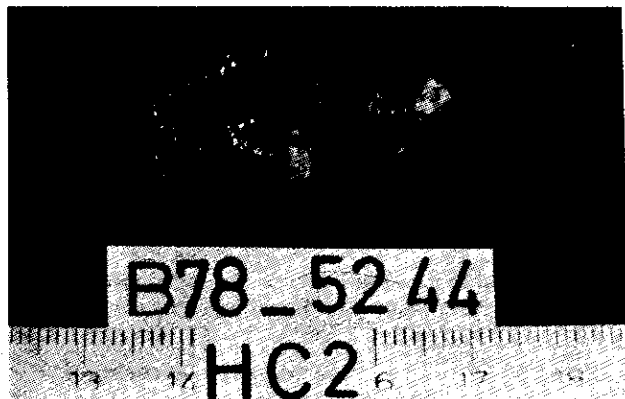
La conducta seguida con los pólipos gástricos ha dependido del tamaño de los mismos. Así, aquellos cuyo diámetro era menor de 15 a 20 mm, y en los cuales la biopsia dirigida demostraba que eran benignos, eran controlados anualmente a fin de detectar cualquier variación en sus características. En cambio los pólipos de 20 mm o más, debían ser extirpados mediante la intervención quirúrgica correspondiente. La razón de dicha conducta radica en el hecho de que la incidencia de degeneración maligna aumenta con el tamaño de estas lesiones y, tratándose de pólipos gástricos, se ha señalado 20 mm como límite para decidir la conducta a seguir, aunque para nuestro medio tal límite es de 15 mm de diámetro (14, 15, 16). En nuestro servicio se ha seguido esta conducta. Sin embargo, la biopsia dirigida con forceps no representa adecuadamente al pólipo en su totalidad; el tamaño del espécimen de 2 a 3 mm no permite el estudio del área central de la submucosa del tallo, área crítica para la evaluación de una probable invasión maligna. Estas limitaciones han sido solucionadas por la extirpación total de la lesión elevada, lo que permite el estudio histológico completo de la lesión, que garantiza el diagnóstico y la terapia apropiada.

El avance de los medios de diagnóstico y de tratamiento endoscópico permiten, ahora, extirpar los pólipos, con la ventaja que estas lesiones son evaluadas en forma completa y, por consiguiente, se hace posible hallar pequeños focos malignos, localizados en la capa mucosa o invasivos a través de la muscularis mucosae, aun en la lesiones menores de 15 mm de diámetro, así como en pólipos hiperplásicos (4, 17), con el consiguiente beneficio para los pacientes, quienes, además, no sufren los riesgos de la intervención quirúrgica, con la consiguiente rebaja del costo que significa la intervención en sí y el tiempo que demanda la hospitalización.

La técnica de extirpación de los pólipos, en nuestra serie, se ha basado en la experiencia adquirida en nuestro servicio y en las pautas ya señaladas por otros autores (9, 10, 12, 18, 19, 20); pero, en relación con la electrocoagulación, hemos usado la corriente entre los valores de 2 a 4 de la escala de la PSD, en forma intermitente, alternando la corriente de corte y de coagulación y empezando siempre por el valor más bajo.

Aunque los resultados histopatológicos de las lesiones extirpadas serán motivo de comunicación ulterior, cuando nuestra serie sea mayor, de todos modos señalamos el predominio de los pólipos hiperplásicos, hecho ya reportado por otros autores (4, 14, 15, 16, 17).

Figura Nº 9



Aspecto macroscópico y corte sagital de una lesión elevada, extirpada con el asa de diatermia.

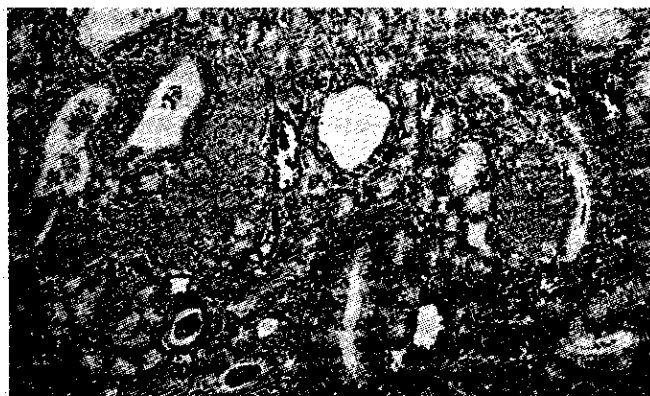

Figura Nº 10

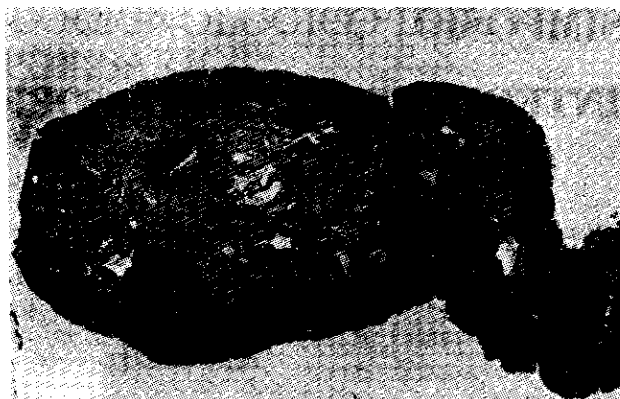


Figura Nº 11

Aspecto microscópico de la lesión, correspondiente a un pólipo adenomatoso.

No se han presentado complicaciones inmediatas ni tardías, como resultado del procedimiento que aquí exponemos, pero es necesario indicar que la hemorragia y la perforación son las complicaciones potenciales de la polipectomía gástrica por vía endoscópica.

## BIBLIOGRAFIA

- Schiller NFR, Salomon PR: Ed. Modern Topics in Gastrointestinal Endoscopy Year Book Medical Publishers, Inc. Chicago, USA, 1976.
- Tsuneoka K, Watanabe N, Uchida T: Fibergastroscopic polypectomy with snare method. Proceedings of the Third Asian-Pacific Congress of Gastroenterology, Melbourne, p. 356, 1968.
- Arai S, Fukutomi H, Oguro Y: A case of duodenal polyp treated with endoscopic polypectomy. Gastroenterological endoscopy 17: 451, 1975.
- Asaki S.: Clinical investigation of the endoscopic gastric polypectomy using high frequency current. Gastroenterological Endoscopy 18 : 543, 1976.
- Brand B, Bernstein LH: Emergency gastroscopic polypectomy for control of hemorrhage. Gastroenterology 65 : 956, 1973.
- Classen M, Demling L: Operative gastroscopy. Removal of gastric polyps through a fiber-optic gastroscope. Dtsch Med Wochenschr 96 : 1466, 1971.
- Curtiss LE: High frequency currents in endoscopy: a review of principles and precautions. Gastrointestinal Endoscopy 20 : 9, 1973.
- Papp JP.: Electrosurgical gastric polypectomy via the Olympus GIF endoscope. Gastrointestinal Endoscopy 20 : 70, 1973.
- Sakai Y, Ashizawa S.: Colonoscopic polypectomy. Communication of the Tokyo Medical College Hospital. Tokyo, Japan. 1976.
- Seifert E, Elster K: Endoscopic polypectomy in the stomach: Indication, technic and results. Dtsch Med Wochenschr 97 : 1199, 1972.
- Shinya H, Wolff WI: Colonoscopic polypectomy: Technic and safety. Hospital Practice 10 : 71, 1975.
- Williams C, Teague R: Progress report: Colonoscopy. GUT 14 : 990-1003, 1973.
- Yamada T, Fukutomi H: Polypoid lesions of the stomach. I to Cho, 1 : 14, 1966.
- Castillo RTS: Lesiones elevadas de estómago: Evaluación endoscópica e histológica. Tesis Doctoral. Prog. Acad. Med. Humana. UNMSM. Lima, Perú 1974.
- Castillo RTS, Campos R de C J, Espejo H y Celestino JA: Lesiones Elevadas de Estómago. GEN XXX: 184, 1976.
- Ming S CH: Tumors of the esophagus and stomach. Ed. by Armes Forces Institute of Pathology, Washington, D. C., 1971.
- Portocarrero G, Safrani L, Husen N Van, Kautz G.: Polipectomía endoscópica del tracto gastrointestinal alto y bajo. IV Cong. Mundial de Endosc. Digest. Libro de Resúmenes, p. 170, Madrid, 1978.
- Hargrove RL, Overholt BF: Gastric polypectomy through the gastroscope. JAMA 224 : 904, 1973.
- Jacobs WH, Brand S: Upper gastrointestinal endoscopic polypectomy. IV Cong. Mundial de Endosc. Digest., Libro de Resúmenes, p. 167, Madrid, 1978.
- Norfleet RG.: Endoscopic gastric polypectomy. Gastrointestinal endoscopy 20 : 33, 1973.