

Reporte de caso

Caso clínico: Uso de la Ozonoterapia Rectal y Solución Salina Ozonizada en paciente con neumonía COVID-19. Reporte de caso.

Clinical Case: Use of Rectal Ozone Therapy and Ozonized Saline Solution in Patient with Covid-19 Pneumonia..

Jaime Jean Pierre Cachay Morales

Centro de Rehabilitación, Ozonoterapia y Tratamiento del Dolor "Vivir Siempre Mejor". Chimbote. Perú

Jaime Ulises Cachay Agurto

Centro de Rehabilitación, Ozonoterapia y Tratamiento del Dolor "Vivir Siempre Mejor". Chimbote. Perú

Palabras clave

*Covid-19,
Ozonoterapia,
Solución Salina
Ozonizada,
Ozonoterapia Rectal,
Neumonía..*

Resumen

la covid-19 es una enfermedad pandémica potencialmente mortal que tiene un enorme impacto social, económico y sanitario. Habitualmente se manifiesta como una infección respiratoria aguda, aunque puede ser asintomática. El 40 % de casos desarrollan síntomas leves; 40%, síntomas moderados; 15%, graves y 5% cuadro crítico. No tiene tratamiento específico efectivo a la actualidad. Existen estudios que avalan el uso del ozono como antiviral, estimulador de la inmunidad celular, antiinflamatoria, antioxidante y estimulador de la oxigenación en los tejidos hipóxicos. Estas propiedades justifican su uso en esta patología. Se presenta el caso de un paciente con Neumonía COVID-19 moderado a grave tratado inicialmente con insuflaciones rectales de Ozono que resultaron inefectivas en lograr la recuperación clínica. Seguidamente se administró solución salina ozonizada con lo que se logró rápidamente revertir la evolución desfavorable y lograr la recuperación clínica, de los exámenes de laboratorio y de imágenes, sin presentar ninguna reacción adversa al tratamiento. Se concluyó, basado en los datos clínicos, de laboratorio e imágenes, que la solución salina ozonizada es una forma de ozonoterapia sistémica efectiva y segura en el paciente con COVID-19 moderado a grave.

...

Keywords

COVID-19,
Ozone Therapy,
Ozonized Saline Solution,
Rectal Ozone Therapy,
Pneumonia..

Abstract

COVID-19 is a life-threatening pandemic disease that has a huge social, economic and health impact. It usually manifests as an acute respiratory infection, although it can be asymptomatic. 40% of cases develop mild symptoms; 40%, moderate symptoms; 15% severe and 5% critical condition. It does not have specific effective treatment at present. There are studies that support the use of ozone as an antiviral, stimulator of cellular immunity, anti-inflammatory, antioxidant and stimulator of oxygenation in hypoxic tissues. These properties justify its use in this pathology. We present the case of a patient with moderate to severe COVID-19 pneumonia initially treated with rectal ozone insufflations that were ineffective in achieving clinical recovery. Subsequently, ozonized saline was administered, with which it was quickly possible to reverse the unfavorable evolution and achieve clinical recovery, from laboratory and imaging tests, without presenting any adverse reaction to treatment. It is concluded, based on clinical, laboratory and imaging data, that ozonized saline is an effective and safe form of systemic ozone therapy in the patient with moderate to severe COVID-19

Sugerencia sobre cómo citar este artículo:

Cachay Morales, J.J.P. et al. (2021). Caso clínico: Uso de la Ozonoterapia Rectal y Solución Salina Ozonizada en paciente con neumonía COVID-19. Reporte de caso.. *Ozone Therapy Global Journal* Vol. 11, nº 1, pp 53-68

Introducción

La COVID-19 (enfermedad por coronavirus 2019) es una enfermedad infecciosa causada por una cepa de coronavirus denominada SARS-CoV-2 (Síndrome Respiratorio Agudo Severo Coronavirus 2). Los primeros casos se reportaron en Wuhan, China, a fines de diciembre de 2019 y desde allí se ha extendido rápidamente a prácticamente todo el mundo. Fue reconocida oficialmente como pandemia por la Organización Mundial de la Salud (OMS) en marzo de 2020.¹ La rápida expansión internacional del virus ha provocado un enorme impacto social, económico y sanitario y ha obligado a la adopción de medidas extraordinarias de confinamiento social para frenar su propagación y a la reestructuración de los sistemas de salud para evitar su colapso. En mayo de 2021, el número de casos confirmados de COVID-19 en todo el mundo supera los 150 millones, y el número de muertos supera ya la cifra de 3 200 000.²

La COVID-19 se manifiesta habitualmente como una infección respiratoria aguda, aunque puede ser asintomática (en 20-70% casos, según la población estudiada).³ En los pacientes sintomáticos, aproximadamente el 40% de los casos de COVID-19 desarrollan síntomas leves (fiebre, tos, disnea, mialgia o artralgia, odinofagia, fatiga, diarrea y cefalea), 40% presentan síntomas moderados (neumonía), 15% desarrolla manifestaciones clínicas graves (neumonía severa) que requieren soporte de oxígeno, y 5% desarrollan un cuadro clínico crítico presentando una o más de las siguientes complicaciones: insuficiencia respiratoria, síndrome de dificultad respiratoria aguda (SDRA), sepsis y choque séptico, tromboembolismo y alteraciones de la coagulación, y/o falla multiorgánica, incluyendo insuficiencia renal aguda, insuficiencia hepática, insuficiencia cardíaca, shock cardiogénico, miocarditis, accidente cerebrovascular, entre otros.^{3,4} Las tasas de letalidad se estiman entre 1% y 3%, afectando principalmente a los adultos mayores y a aquellos con comorbilidades, como hipertensión, diabetes, enfermedad cardiovascular, neumopatías crónicas y cáncer.¹

Los trabajadores de la salud, son el grupo laboral más afectado por la Pandemia COVID-19. Según la Oficina Panamericana de la Salud (OPS), el personal de salud de las Américas, es el más comprometido comparado con sus pares en el mundo.⁵ Desde enero del 2020 al 13 de abril de 2021, se han reportado 1 773 169 casos confirmados y 8 655 defunciones en trabajadores de la salud de este continente, llegando a representar uno de cada siete casos de defunciones por COVID-19. EEUU, México y Perú son los países donde se registran la mayor cantidad de estas defunciones.^{6,7}

En la actualidad no existe un medicamento antiviral específico que sea eficaz y seguro para la Covid-19.⁸ Existen estudios que avalan el uso del ozono como antiviral, estimulador de la inmunidad, antiinflamatorio, antioxidante y estimulador de la oxigenación en los tejidos hipóxicos.⁹⁻¹⁵ Las Insuflaciones Rectales de ozono (IR), la Autohemoterapia Mayor (AHTM) y la Solución Salina Ozonizada (SSO₃), son métodos de ozonoterapia sistémica, que se vienen empleando con singular éxito como tratamiento complementario en algunos pacientes con Covid-19¹⁶⁻²⁵, sin embargo, su uso es muy limitado.

Caso clínico

Se presenta aquí el caso clínico de un médico fisiatra que trabaja en un hospital de la seguridad social de Perú y en un centro particular de Ozonoterapia, que enfermó de Covid-19 en momentos en que la pandemia se agravó. Con el objetivo de mejorar su evolución clínica y respuesta terapéutica se le administró una solución salina ozonizada.

Paciente varón de 55 años, sin antecedentes patológicos de importancia, el día 11 de enero del 2021, inicia su enfermedad presentando episodios de diarrea, en poca cantidad, 4 veces/día, la cual persiste durante unas 2 semanas (Fig. 1).

El día 12 de enero, acude a Hospital donde le realizaron pruebas de antígeno y RT-PCR SARS CoV 2, que resultan positivas. A la evaluación el paciente presentaba un buen estado general, hidratado, afebril, sin signos de distrés respiratorio, con una frecuencia cardíaca (FC) de 68 latidos/min, frecuencia respiratoria (FR) de 15 resp. /min, con saturación de oxígeno (SO₂) 97%, peso 88 kg, Talla 1,74 m e IMC=29 kg/m², sin alteraciones en el examen clínico del aparato respiratorio u otro. Se le realizó TAC tórax (1ra) (Fig. 2 y Fig. 3), que no reveló alteraciones pulmonares. Se le indicó tratamiento domiciliario con sales de rehidratación oral, paracetamol, reposo y recomendaciones dietético-higiénicas. El paciente se auto prescribió Insuflación Rectal con ozono a 100 mL/25 µg/NmL (dosis 2,5 mg) 1 vez/día, durante 3 días, 150 mL/30 µg/mL (dosis 4,5 mg), y 200 mL/30 µgN/mL (dosis 6 mg), 1 vez/día, durante 4 días (total 10 días de tratamientos). El paciente contaba con los recursos humanos (hijos médicos ozonoterapeutas) y logísticos necesarios (*generador de ozono Ozonobaric P - SEDECAL®*, España, certificado bajo *directiva 93/42 / EEC MDD clase IIb, balón de oxígeno medicinal y dispositivos desechables libres de ftalatos*) para continuar el tratamiento en su casa.

El día 14 de enero, se le realizan análisis de laboratorio (hemograma, LDH, PCR, Ferritina y otros) siendo sus resultados normales (Tab. 1).

El día 15 de enero la SO₂ era de 96-97%. Desde entonces presenta de manera esporádica carraspera y tos seca esporádica, sensación de alza térmica episódica a predominio vespertino e hiporexia. Las molestias calman con paracetamol y antitusígeno (dextrometorfano).

El día 20 de enero, se agrega disnea leve a medianos esfuerzos y dolor de espalda. Acude a hospital, encontrándosele en regular estado general, con SO_2 de 92-95%, FC 92 x min, FR 20 x min, a la auscultación, presencia de crépitos en bases de ambos campos pulmonares. Se le realizó TAC Tórax (2da) que revela: "...lesiones características de Neumonía Moderada COVID-19 en Etapa Progresiva (opacidades a predominio de aspecto de consolidaciones, imágenes de vidrio deslustrado con leve engrosamiento del intersticio, a predominio subpleurales, asociados a moderada congestión vascular pulmonar bilateral y zonas de broncograma aéreo; presencia de leves tractos y bandas parenquimatosas en ambos pulmones se asocia a algunas discretas bronquiectasias con paredes con cambios inflamatorios a predominio de lóbulos inferiores; lesiones ocupan aprox. <35% del volumen pulmonar total" (Fig. 2 y Fig. 3). Se le realizó análisis de laboratorio que muestran incremento de marcadores inflamatorios y otros (VSG, PCR, LDH, Ferritina sérica y otros), la procalcitonina, se encontraba dentro de lo normal (Tab. 1). Se le indicó enoxaparina 40 mg vía subcutánea. Se le recomendó internarse en el hospital, pero paciente no aceptó, debido a que la ozonoterapia no está autorizada en ese nosocomio.

El 21 de enero, la SO_2 varía de 90-92%, y empieza a recibir oxígeno por bigotera nasal a 2 L/min de manera condicional a SO_2 <94%. Al no evidenciar cambios favorables, se suspende ozonoterapia rectal y se decide cambiar la vía de administración del ozono sistémico mediante administración de Solución Salina Ozonizada. Para lo cual se pidió el consentimiento del paciente.

El día 22 de enero, el paciente presentó malestar general, debilidad, fatiga, disnea a pequeños esfuerzos, palidez y palpitaciones en el pecho. La SO_2 respirando sin oxígeno adicional es 88%, FC 108 x min y FR 30 x min., por lo cual se le administra oxígeno de manera constante a un flujo de 5 L/min para llegar a SO_2 de 94%. Se realizaron exámenes de laboratorio, que muestran leve disminución de Leucocitos, leve aumento de PMN y disminución de linfocitos y valores aumentados de marcadores inflamatorios y otros (VSG, PCR, LDH, Ferritina sérica y otros) (Tab. 1).

Ese día se empieza un ciclo de tratamiento de 7 sesiones de SSO_3 vía endovenosa, de la manera siguiente: días 1-3: 100 mL a 7 μ g/NmL, de aplicación diaria; días 4-5: 100 mL a 5 μ gN/mL, de aplicación diaria; y días 6-7: 100 mL a 3 μ g/NmL, de aplicación interdiaria. Además, inmediatamente después de cada aplicación de SSO_3 se administra vitamina C 2 g en solución salina y acetilcisteína (precursor de glutation) 600 mg c/12 horas vía oral, durante 2 semanas.

Antes del primer tratamiento de SSO₃, la SO₂ estaba en 90% y a los 10 minutos se evidencia un aumento en 4 puntos porcentuales (llegando a 94%) que se mantiene varias horas y luego desciende de manera paulatina sin llegar al valor basal sino a un punto intermedio (92%). Desde este punto, al día siguiente se realiza el 2º tratamiento evidenciándose el mismo comportamiento, y así mismo en los días sucesivos, observándose un incremento progresivo de la SO₂ a lo largo de todo el ciclo de tratamiento. Por ello, después de la segunda aplicación de SSO₃ ya no fue necesario administrar oxígeno suplementario de manera permanente (Fig. 1), sino condicional al realizar algún esfuerzo, como ir al baño y ducharse, que era cuando el paciente presentaba desaturaciones de 2 a 3 puntos porcentuales, lo cual ocurrió durante unos tres días. Después del primer tratamiento el paciente refiere sentirse mejor y de manera paulatina, en los días siguientes, todas las molestias comienzan a disminuir.

El 25 de enero, la SO₂ es de 94%. Se realiza exámenes de laboratorio, con normalización de los marcadores inflamatorios (Tab. 1). Se suspendió oxigenoterapia adicional.

El 30 de enero se realiza la última aplicación (7ª) de SSO₃, después de lo cual la sO₂ es 97-98%. El paciente en ningún momento presentó alguna reacción adversa asociado a la administración de SSO₃.

El día 01 de febrero, paciente se encuentra en buen estado general, sin signos de distrés respiratorio, respirando aire ambiental, con SO₂ 98%, FR = 18x', FC = 76/min. Los exámenes de laboratorio revelan normalización de los diferentes análisis. Se realiza tomografía de Tórax (3ra), que muestra: "*...Múltiples bandas parenquimales asociado a vidrio deslustrado dispuestos sobre todos los lóbulos de ambos campos pulmonares a predominio de ambas bases, con moderado engrosamiento del intersticio peribroncovascular, ectasias bronquiales hilioapicales e hiliobasales. No focos consolidativos*" (Fig. 2 y Fig. 3). Los análisis de laboratorio, dentro de lo normal (Tab. 1).

El 02 de febrero, paciente presenta SO₂ que varía entre 97 a 99%, disnea leve a medianos esfuerzos, tos esporádica y leve dolor de espalda. Al examen clínico del aparato respiratorio: buen pasaje de murmullo vesicular y no se auscultan crépitos.

El 09 de febrero, paciente se encuentra completamente asintomático y se reincorpora plenamente a sus actividades cotidianas que realizaba antes de su enfermedad.

El 15 de febrero, se realiza análisis de laboratorio, con resultados completamente normales

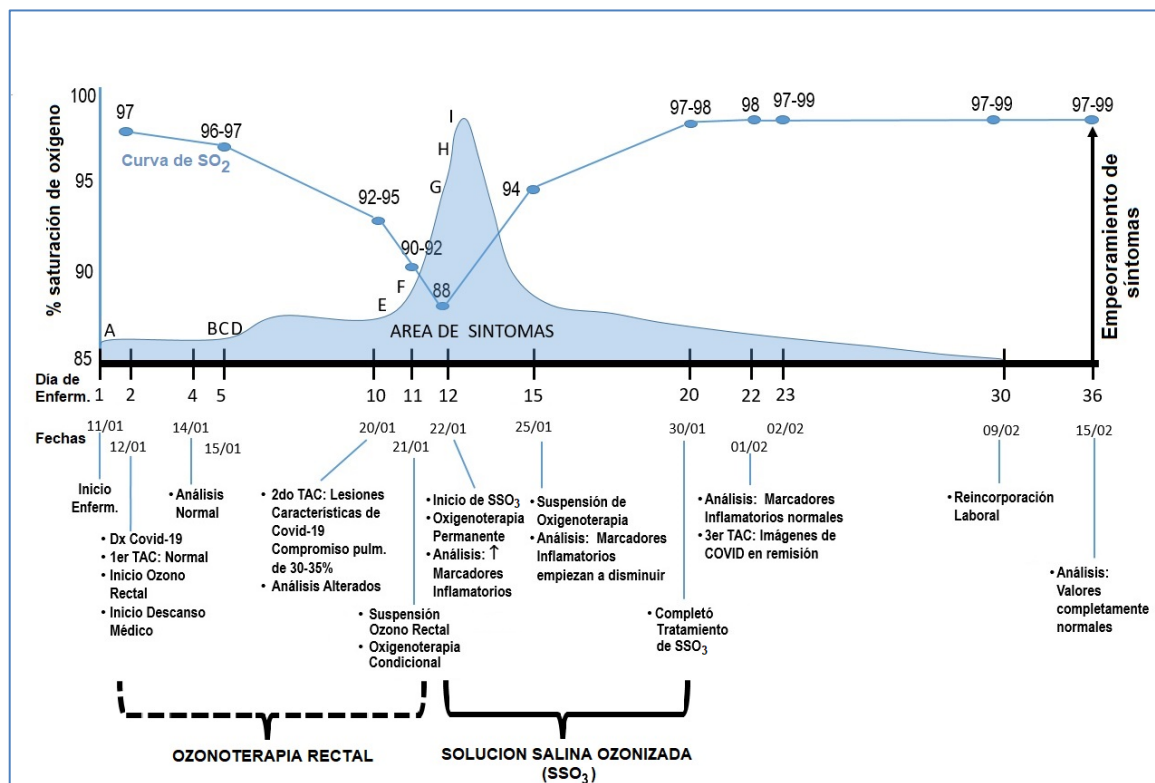


Figura 1. Línea del Tiempo de evolución de Paciente con Neumonía COVID-19. Se aprecia evolución clínica desde el inicio de la enfermedad (en N° días y fechas correspondientes) hasta su recuperación final: El porcentaje de saturación de Oxígeno (SO₂), los síntomas de acuerdo a su aparición (A=diarrea, B=tos y carraspera, C=alza térmica, D=hiporexia, E=disnea Leve, F= Dolor de espalda, G=malestar general, H= Debilidad, I=disnea moderada-intensa/fatiga), las fechas de diagnóstico, tomografías (TAC), análisis de laboratorio, fechas de inicio y suspensión/término de tratamiento de Ozonoterapia: Ozono Rectal y Solución Salina Ozonizada (SSO₃) y fecha de reincorporación Laboral. El área sombreada en celeste permite ver como empeoran y mejoran los síntomas a lo largo del tiempo.

Tabla 1: Resultados de laboratorio, según día de Inicio de Síntomas

Examen	Valores de referencia considerados normales, según laboratorio Clínico	Método de Laboratorio	Fechas (N° Día desde inicio de síntomas)					
			14-01-21 (Día 4)	20-01-21 (Día 10)**	22-01-21 (Día 12)***	25-01-21 (Día 15)	01-02-21 (Día 22)	15-02-21 (Día 36)
Hematocrito	39 – 54 %	1	48	41.7	40	43	42	42.4
Hemoglobina	13 – 17.9 mg/dL	1	16	14.2	13.3	14.2	13.9	14.3
Nº Hematíes	4'500,000 - 6'000,000/mm ³	1	5'500,000	4'630,000	4'600,000	4'900,000	4,800,000	4,910,000
Leucocitos	5,000 - 10,000/mm ³	1	5,600	4,720	3,500	4,000	4,200	5,450
Segmentados	55 – 65 %	1	69	70	78	75	70	55
Abastoados	3 - 4 %	1	3	1	1	0	2	0
Linfocitos	25 – 35 %	1	27	22	21	23	28	30
Monocitos	5 – 6 %	1	1	7	0	2	0	10
Eosinófilos	3 – 4 %	1	0	0	0	0	0	4
Basófilos	0 – 2%	1	0	0	0	0	0	1
Plaquetas	150,000 – 450,000/mm ³	1	286,000	128,000	130,000	127,000	202,000	253,000
Proteína C Reactiva (PCR)	0 < 6 mg/L	2	5	24	12	12	-	5
VSG	1 Hasta 15	3	-	44	-	-	14	8
LDH	115 – 240 UI/L	4	232	687	373	298	-	-
Ferritina sérica	68 – 434 ng/ml	5	318.39	1,292.7	908.72	1,120.4	-	350
Procalcitonina Ultrasensible	> 0.50 Presencia de Infecc Microb	5	<0.05	0.21	0.09	0.07	-	-
Dímero D	0 – 499 ng/ml	5	448.5	374.21	389,71	645.95	723.15	322.5
Fibrinógeno	200 - 400 mg/dL	6	488	461	601	-	322	-
GPT	Hasta 36 UI/L	4	18	48	79	93	63	38
GOT	Hasta 34 UI/L	4	13	19	23	11	22	36
Proteínas Totales	6.0 – 8.0 g/dL	4	6.1	7.2	7.9	6.2	6.4	7
Albumina	3.5 – 5.0 g/dL	4	4.5	4.0	3.7	3.5	4.1	3.9
Globulina	1.7 – 3.6 g/dL	4	1.6	3.9	4.2	2.7	2.3	3.1
Fosfatasa Alcalina	53 – 128 U/L	6	78	94	120	131	121	126
Urea	10 – 50 mg/dL	4	15	20	22	25	25	28
Creatinina	0.6 – 1.2 mg/dL	4	1.2	1.2	1.2	1.3	1.3	0.9
Glucosa	60 – 110 mg/dL	4	82	92	98	102	95	94
Bilirrubina Total	Hasta 1.2 mg/dL	4	0.6	0.6	0.6	0.7	0.6	0.5
Bilirrubina Directa	0 – 0.3 mg/dL	4	0.1	0.1	0.1	0.1	0.1	0.1
Bilirrubina Indirecta	< 0.8 mg/dL	4	0.5	0.5	0.5	0.6	0.5	0.4
Troponina I	< 0.31 ng/ml	5	-	-	<0.06	-	-	-
Tiempo Protrombina	10 – 14 seg	1	-	-	-	-	12.5	-
INR	0.9 – 1.15	1	-	-	-	-	1.0	-
Tiempo sangría	1 – 5 min	1	-	-	-	-	2 min 30"	-
Tiempo de Coagulación	5 – 10 min	1	-	-	-	-	6 min 45"	-

Espectro- fotometría, 5= Enzyme Linked Inmunofluorescent Assay (ELFA), 6= No precisado

*(**) Día 10 de la enfermedad clínica, cuando que empieza empeoramiento de síntomas*

*(***) Día 12 de la enfermedad clínica cuando síntomas empeoran al máximo y se inicia de tratamiento con SSO*

(-) Sin resultado, por no haberse solicitado el examen o no haberse procesado el estudio

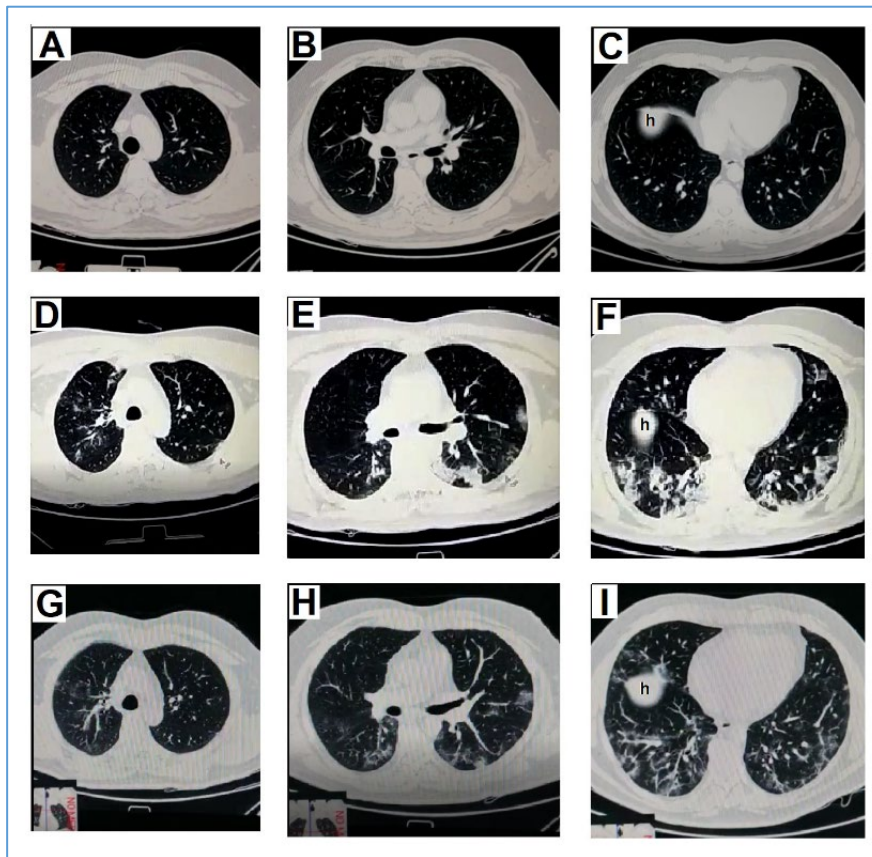


Figura 2: Tomografías de Tórax de paciente con Covid-19-Cortes Transversales. Las imágenes **A**, **B** y **C** corresponden a nivel de tercio superior, medio e inferior de pulmones, respectivamente de la 1ra TAC realizada el día 2 de la enfermedad clínica, en la que no se aprecia alteraciones patológicas. **D**, **E** y **F** corresponden a los mismos niveles anteriores de la 2da TAC realizada el día 10, en la que se observa lesiones características de NEUMONÍA MODERADA COVID-19 EN ETAPA PROGRESIVA (opacidades a predominio de aspecto de consolidaciones, imágenes de vidrio deslustrado con leve engrosamiento del intersticio, moderada congestión vascular pulmonar bilateral, zonas de broncograma aéreo, leves tractos y bandas parenquimatosas, discretas bronquiectasias con paredes con cambios inflamatorios a predominio de lóbulos inferiores; lesiones ocupan aprox. <35% del volumen pulmonar total). **G**, **H** y **I** corresponden a los mismos niveles anteriores de la 3ra TAC realizada el día 22, en la que se aprecia imágenes compatibles con NEUMONÍA COVID-19 EN REMISIÓN (múltiples bandas parenquimales asociadas a imágenes de vidrio deslustrado dispuestos sobre todos los lóbulos de ambos campos pulmonares a predominio de ambas bases, con moderado engrosamiento del intersticio peribroncovascular, ectasias bronquiales hilioapicales e hiliobasales. No focos consolidativos). Letra **h**, corresponde a Hígado y no a foco de consolidación parenquimal.

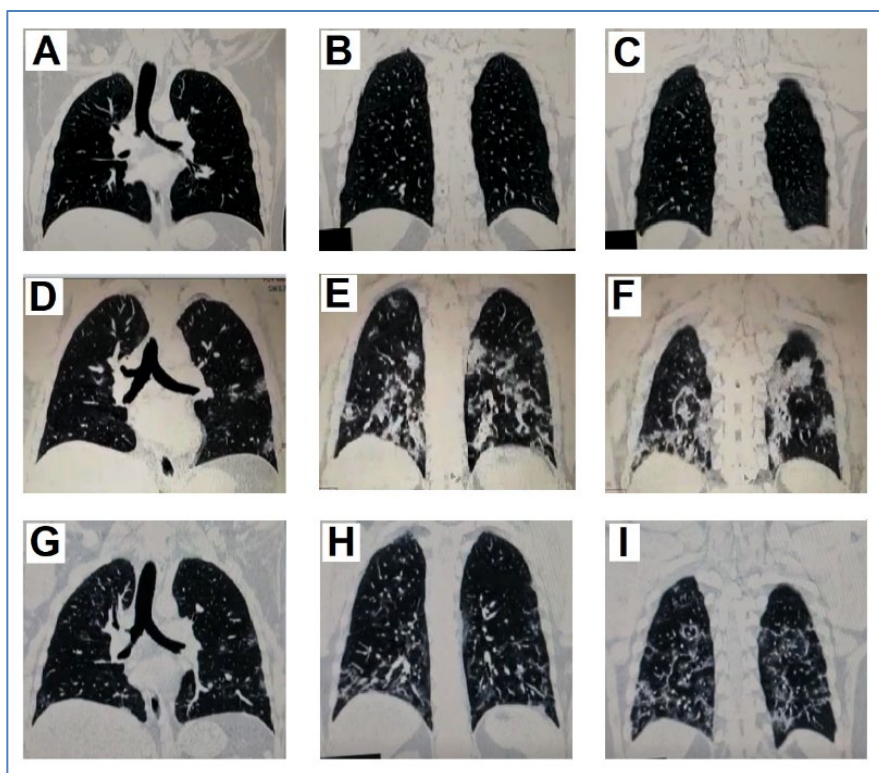


Figura 3: Tomografías de Tórax de paciente con Covid-19-Cortes Coroneles. Las imágenes **A, B** y **C** corresponden a cortes coroneles a nivel medio, medio-posterior y posterior de pulmones, respectivamente, de la 1ra tomografía realizada el día 2 de la enfermedad clínica. **D, E** y **F** corresponden a los mismos niveles anteriores de la 2da tomografía realizada el día 10. **G, H** y **I** corresponden a los mismos niveles anteriores de la 3ra tomografía realizada el día 22. Las descripciones de los hallazgos son correspondientes con los de la Figura 2.

Discusión

La Covid-19 es una enfermedad que viene causando millones de muertes en todo el mundo y afecta a personas de ambos sexos y de todas las edades. Dentro de las categorías ocupacionales, el grupo más afectado por esta terrible pandemia es el personal de salud, catalogado como personal de primera línea ya que son ellos los que están más expuestos al SARS-CoV-2 durante su trabajo ⁵, a través del contacto sin protección adecuada con pacientes infectados, con otros trabajadores de la salud infectados, con objetos contaminados o inhalación de aerosoles que contienen las partículas virales.

Este el caso de un paciente médico que adquiere la enfermedad en su entorno laboral y que fue tratado en su domicilio con insuflaciones rectales de ozono y solución salina ozonizada, debido a presentar Neumonía COVID-19. Se observó mejoría clínica, de laboratorio e imagenológica tras la aplicación de la solución salina ozonizada.

El ozono en su forma habitual es un gas, cuya molécula está constituida por 3 átomos de oxígeno. Es altamente oxidante, inestable y soluble en líquidos orgánicos. El ozono tiene efectos biológicos en el ser humano, con implicancia terapéutica en una gran variedad de patologías. La ozonoterapia es un tratamiento médico complementario que utiliza una mezcla de oxígeno-ozono (95%-99,95% de oxígeno y 0,05%-5% de ozono), generada por un equipo dispositivo médico certificado, como agente terapéutico y un protocolo médico definido para tratar una amplia gama de enfermedades. Dependiendo de la ruta de aplicación, el ozono puede actuar por 1) la oxidación directa o 2) por una vía indirecta: La respuesta depende de la modulación de los mecanismos de transducción nucleares y de señales tales como Nrf2-NFκB y la síntesis de proteínas.²⁶

Son varios los mecanismos de acción, por los cuales la ozonoterapia tiene utilidad terapéutica en la COVID-19. A continuación enumeramos los principales: 1) Mejora el metabolismo de oxígeno, incrementando la oxigenación e intercambio gaseoso en los pulmones y tejidos periféricos, 2) Restaura el balance del estado Redox celular, 3) Incrementa la síntesis de enzimas antioxidantes intracelulares, 4) Promueve la inducción del IFN-γ (principal mecanismo humoral endógeno de control antiviral), 5) Reduce citoquinas pro-inflamatorias, 6) Incrementa la efectividad de dinámica antígeno-anticuerpo, 7) Acción antiviral, 8) Vasodilatación e incremento de la perfusión tisular, 9) Modifica y atenúa la conformación estructural de viriones, favoreciendo la respuesta inmune antiviral (“autovacuna”), 10) Mejoría hemorreológica, reduciendo la agregación de eritrocitos, disminuyendo la viscosidad sanguínea y optimizando el flujo sanguíneo, 11) Favorece la regeneración de tejidos lesionados, debido a la liberación de factores de crecimiento, 12) Permite obtener una sensación de bienestar, reportado por la mayoría de pacientes, mediante la activación del sistema neuroendocrino.⁹⁻²⁵

En COVID-19 se reconocen tres estadios evolutivos: infección precoz (estadio 1), fase pulmonar normóxica e hipóxica (estadio 2a y b) e hiperinflamación sistémica o tormenta de citocinas (estadio 3), con signos característicos y síntomas clínicos. Fernández-Cuadros et al. consideran que al menos 4 propiedades biológicas del Ozono podrían permitir su uso como terapia complementaria en las diferentes fases de COVID-19. El ozono podría inactivar el virus por oxidación directa o indirecta [ROS (especies reactivas de oxígeno) y LOP (productos oxidativos de lípidos)] y podría estimular el sistema inmunológico celular y humoral siendo útil en la fase de infección temprana por COVID-19 (etapa 1 y 2a). El ozono mejora el intercambio gaseoso, reduce la inflamación y modula el sistema antioxidante, haciéndolo útil en la fase de hiperinflamación o tormenta de citocinas, y en la fase de hipoxemia y/o falla multiorgánica (estadio 2b y estadio 3).⁹

Siendo la COVID-19 una enfermedad que potencialmente afecta todo el organismo, de manera acelerada y muchas veces mortal, se recomienda que la aplicación de la ozonoterapia sea precoz y por vía sistémica, ya sea AHTM, IR o SSO₃. Existen varios estudios que muestran la eficacia de estas vías como tratamiento complementario de COVID 19.¹⁶⁻²⁵

El paciente desde el día que se le diagnosticó COVID-19, además del tratamiento médico sintomático (paracetamol, sales de rehidratación oral, etc.), recibió ozonoterapia. Inicialmente se decidió por IR, debido a la eficacia reportada en diferentes estudios, la seguridad y sencillez de su aplicación. La dosis administrada (2.5 a 6.0 mg/día x 10 días) estuvo en concordancia con lo aplicado en los estudios de Fernández-cuadros *et al.*^{16,17} (3.5 a 5.25 mg/día x 10 días), y muy por debajo de lo empleado por Shah *et al.*²⁰ (12 mg/día x 10 días) y Hendawy *et al.*²⁵ (25.2 mg/día, dosis única). Como se puede apreciar en la figura 01, la evolución de la enfermedad fue desfavorable al inicio, no solo desde el punto de vista clínico (episodios de diarrea refractaria seguido de síntomas generales y respiratorios, que empeoran el día 12 de la enfermedad, cuando la saturación de oxígeno llega a 88%, haciendo necesario la administración obligatoria de oxígeno suplementario), sino también desde el punto de vista de los análisis de laboratorio (valores alterados en forma paralela a la evolución clínica, con aumento de los marcadores inflamatorios PCR, VSG, LDH, Ferritina sérica, etc.), así como los hallazgos en la Tomografía que para el día 10 de la enfermedad, ya mostraba lesiones características de Neumonía COVID-19 de grado moderado. Era evidente que la ozonoterapia rectal, no estaba funcionando. La falta de respuesta terapéutica a la IR visto en nuestro caso podría estar en relación a que, la dosis administrada resultaba insuficiente debido a una probable alta carga viral, la aplicación debió realizarse más frecuentemente (2 veces al día), la cepa infectante fue muy agresiva, o el paciente tendría más receptores ECA-2 que favorecía la infección COVID-19, entre otras razones.

El día 12 de la enfermedad se empieza la administración de solución salina ozonizada. Las razones de ello fueron: a) la mala evolución clínica a pesar de la IR, b) la recomendación de experto en manejo de pacientes COVID-19 con ozonoterapia, c) el contar con generador de ozono certificado y adecuado además de insumos necesarios para la aplicación de SSO₃, e) la falta de insumos para AHTM en el entorno del paciente (Ej. frasco de vidrio adecuado), f) la preferencia del paciente por SSO₃, g) estudios científicos que respaldan el uso de SSO₃ en COVID-19.^{22, 23}

La SSO₃ es una vía sistémica de aplicación del ozono, al igual que la autohemoterapia, pero con la ventaja que se puede usar en pacientes con alteraciones de la coagulación (como ocurre en la etapa complicada de COVID-19, cuando se hace difícil aplicar la AHTM) y que ozoniza una mayor cantidad de sangre que la AHTM (dado que la solución salina es un expansor plasmático, es posible reducir el número de sesiones).²⁷ El método consiste en la saturación previa de la solución salina fisiológica con una mezcla de oxígeno-ozono a bajas concentraciones y su infusión intravenosa al paciente.²⁸ En este caso, se administró 100 mL de SSO₃, empezando con dosis altas y en días sucesivos disminuyendo de manera progresiva (concentración de Ozono a la salida del generador: 7-5-3 µg/NmL, por día, durante 7 días). La respuesta terapéutica fue favorable desde el inicio, abortándose la progresión al estadio 3 de hiperinflamación sistémica, con recuperación rápida de la saturación de oxígeno, disminución de los síntomas desde el día el primer día de tratamiento, disminución de marcadores inflamatorios, mejoría de las lesiones pulmonares en los estudios de imágenes y, sin presencia de reacciones adversas durante ni después del tratamiento. Esto coincide con los resultados obtenidos en el estudio de Schwartz et al.²², que muestra que, la SSO₃ es un tratamiento seguro, eficaz que mejora los síntomas clínicos y los biomarcadores inflamatorios de pacientes con síntomas leves a severos de COVID-19. También, Razzaq *et al.*²³, reportan que la SSO₃ es más efectiva en etapas tempranas de la enfermedad, logrando disminuir el tiempo de hospitalización, y mejorando la condición clínica del paciente. Se desconoce exactamente la razón por la cual la SSO₃ fue superior a IR en la evolución clínica del paciente con neumonía COVID-19. Una explicación sería que la SSO₃, al ser un expansor plasmático, su infusión EV a dosis usuales, significa la ozonización de mucha más cantidad de sangre que la obtenida a través de la IR.²² Otra razón sería que, el ozono rectal, administrado al inicio de la enfermedad (Fase de viremia), no sería tan efectivo porque el ozono ni el H₂O₂ alcanza concentraciones suficientes en los tejidos, porque los patógenos libres están protegidos por antioxidantes plasmáticos y los virus intracelulares son inaccesibles²⁷. Por otro lado, en el estadio 2 (Fase pulmonar), la administración de SSO₃ sería más efectiva como estimulador celular y humoral⁹, al revertir las manifestaciones de hipoxia e inflamación, como se puede apreciar en este reporte.

Por lo mostrado en este caso, la SSO_3 es una opción válida como tratamiento complementario en pacientes con COVID 19 de grado moderado a grave, inclusive en aquellos en que la IR ha fracasado.

Se presenta este caso, porque siendo COVID 19 una enfermedad de reciente aparición, en la que a la fecha no existe un tratamiento específico efectivo, es importante conocer sobre las diferentes opciones terapéuticas que permitan una mejor y rápida recuperación del paciente, y en este contexto la SSO_3 es una opción válida que amerita conocerse y aplicarse más.

Agradecimiento

A la Dra. Adriana Schwartz, por las recomendaciones al tratamiento con SSO_3 , la preocupación por el paciente y la motivación para presentar el presente caso.

Referencias Bibliográficas

1. Díaz-Castrillón FJ, Toro-Montoya AI. SARS-CoV-2/COVID-19: el virus, la enfermedad y la pandemia. *Med. Lab.* [Internet]. 5 de mayo de 2020 [citado 21 de abril de 2021];24(3):183-05. Disponible en: <https://medicinaylaboratorio.com/index.php/myl/article/view/268>
2. Coronavirus Resource Center. John Hopkins' University. [Internet]. Disponible en: <https://coronavirus.jhu.edu/map.html>.(acceso 03 de mayo de 2021).
3. Organización Mundial de la Salud. (2021). *Manejo clínico de COVID-19: orientación en vida, 25 de enero de 2021* (No. WHO / 2019-nCoV / Clinical / 2021.1). Organización Mundial de la Salud.
4. Organización Panamericana de la Salud / Organización Mundial de la Salud. Alerta Epidemiológica: COVID-19, complicaciones y secuelas. 12 de agosto de 2020, Washington, D.C. OPS/OMS.2020.
5. Ron, M. (2020). Algunas reflexiones en torno al impacto de la infección por COVID-19 en los trabajadores sanitarios. *Salud de los Trabajadores*, 28(2), 161-165.
6. Organización Panamericana de la Salud / Organización Mundial de la Salud. Actualización epidemiológica: Enfermedad por Coronavirus (COVID-19). 14 de abril de 2021, Washington, D.C.: OPS/OMS; 2021
7. Organización Panamericana de la Salud / Organización Mundial de la Salud.<https://www.paho.org/es/respuesta-emergencia-por-covid-19-peru>.
8. Llover, M. N., & Jiménez, M. C. (2021). Estado actual de los tratamientos para la COVID-19. *Fmc*, 28(1), 40.
9. Fernández-Cuadros, M. E., Albaladejo-Florín, M. J., Peña-Lora, D., Álava-Rabasa, S., & Pérez-Moro, O. S. (2020). Ozone (O₃) and SARS-CoV-2: physiological bases and their therapeutic possibilities according to COVID-19 evolutionary stage. *SN Comprehensive Clinical Medicine*, 1-9.
10. Martínez-Sánchez, G., Schwartz, A., & Di Donna, V. (2020). Potential cytoprotective activity of ozone therapy in SARS-CoV-2/COVID-19. *Antioxidants*, 9(5), 389.
11. Gavazza, A., Marchegiani, A., Rossi, G., Franzini, M., Spaterna, A., Mangiaterra, S., & Cerquetella, M. (2020). Ozone Therapy as a Possible Option in COVID-19 Management. *Frontiers in Public Health*, 8, 417.,
12. Menendez-Cepero, S., Marques-Magallanes-Regajo, J. A., Hernandez-Martinez, A., Tallón, F. J. H., & Baeza-Noci, J. (2020). Therapeutic Effects of Ozone Therapy that Justifies Its Use for the Treatment of COVID-19. *Research Open. J Neurol*, 3(1), 1-6.
13. Obeid, B. M. A. (2020). Ozone Autohemotherapy: Possible Mechanisms of Anti-Viral Action and Anti Oxidative. *J Infect Dis Epidemiol*, 2020, vol. 6, p. 117.
14. Cattel, F., Giordano, S., Bertiond, C., Lupia, T., Corcione, S., Scaldaferrì, M., ... & De Rosa, F. G. (2020). Ozone therapy in COVID-19: A narrative review. *Virus Research*, 198207.
15. Izadi, M., Cegolon, L., Javanbakht, M., Sarafzadeh, A., Abolghasemi, H., Alishiri, G., ... & Ghazale, A. H. (2021). Ozone therapy for the treatment of COVID-19 pneumonia: A scoping review. *International Immunopharmacology*, 92, 107307.
16. Fernández-Cuadros, M. E., Albaladejo-Florín, M. J., Álava-Rabasa, S., Usandizaga-Elio, I., Jimenez, D. M. Q., Peña-Lora, D., ... & Pérez-Moro, O. S. (2020). Effect of Rectal Ozone (O₃) in Severe COVID-19 Pneumonia: Preliminary Results. *SN Comprehensive Clinical Medicine*, 2(9), 1328-1336.lpiolñ
17. Fernández-Cuadros, M. E., Albaladejo-Florín, M. J., Álava-Rabasa, S., Gallego-Galiana, J., Pérez-Cruz, G. F., Usandizaga-Elio, I., ... & Pérez-Moro, O. S. (2021). Compassionate Use of Rectal Ozone (O₃) in Severe COVID-19 Pneumonia: A Case-Control Study. *SN Comprehensive Clinical Medicine*, 1-15.

18. Franzini, M., Valdenassi, L., Ricevuti, G., Chirumbolo, S., Depfenhart, M., Bertossi, D., & Tirelli, U. (2020). Oxygen-ozone (O₂-O₃) immunocutaneous therapy for patients with COVID-19. Preliminary evidence reported. *International immunopharmacology*, 88, 106879.
19. Hernández, A., Viñals, M., Pablos, A., Vilás, F., Papadacos, P. J., Wijeyesundera, D. N., ... & Vives, M. (2021). Ozone therapy for patients with COVID-19 pneumonia: Preliminary report of a prospective case-control study. *International Immunopharmacology*, 90, 107261.
20. Shah, M., Captain, J., Vaidya, V., Kulkarni, A., Valsangkar, K., Nair, P. M., & Ganu, G. (2021). Safety and efficacy of ozone therapy in mild to moderate COVID-19 patients: A phase 1/11 randomized control trial (SEOT study). *International immunopharmacology*, 91, 107301.
21. Tascini, C., Sermann, G., Pagotto, A., Sozio, E., De Carlo, C., Giacinta, A., ... & De Monte, A. (2020). Blood ozonization in patients with mild to moderate COVID-19 pneumonia: a single centre experience. *Internal and Emergency Medicine*, 1-7.
22. Schwartz A, Martínez-Sánchez G, de Lucía AM, Viana SM, Constanta AM (2021) Complementary application of the ozonized saline solution in mild and severe patients with pneumonia COVID-19: A non-randomized pilot study. *J Pharm Pharmacogn Res* 9(2): 126–142.
23. Razzaq, H. A., Hasan, M. S., Al-Dhalemy, M. F., Al-Silaykhee, W. M., Alhmadi, H. B., & Majeed, Z. A. (2020). Utilization of ozone as a complementary therapy for COVID-19 patients. *Int J Psychosocial Rehab*, 24(7), 10577-10588.
24. Zheng, Z., Dong, M., & Hu, K. (2020). A preliminary evaluation on the efficacy of ozone therapy in the treatment of COVID-19. *Journal of medical virology*, 92(11), 2348-2350.
25. Hendawy, H. A., Mosallam, W., Abuelnaga, M. E., & Sabry, A. M. (2021). Old Treatment for a New Disease: Can Rectal Ozone Insufflation Be Used for COVID-19 Management? A Case Report. *SN Comprehensive Clinical Medicine*, 1-4.
26. ISCO3 (2020) Declaración de Madrid sobre la Ozonoterapia, 3^a ed. Madrid. www.isco3.org. International Scientific Committee of Ozone Therapy.
27. ISCO3. Uso Potencial del Ozono en SARS-CoV-2 / COVID-19. Madrid, 2020. International Scientific Committee of Ozone Therapy” www.isco3.org
28. Martínez-Sánchez, G. (2020). Aspectos prácticos en ozonoterapia: Estudio de la concentración de ozono en la solución salina ozonizada. *Ozone Therapy Global Journal*, 10(1), 39-53.
- 29.