

Manejo contemporáneo de la Anquilosis de la Articulación Temporomandibular en el niño y el adolescente: Reporte de Casos

Current management of Temporomandibular Joint Ankylosis in children and adolescents: Case Report.

Óscar Alfredo Broggi Ángulo¹, Edgar Alejandro Cabrera Gómez², Martín La Torre Caballero³, Juan Francisco Oré Acevedo³

RESUMEN

La palabra anquilosis deriva del término griego que significa articulación rígida, asociada a la imposibilidad para la apertura bucal progresiva, consecuencia de la una unión fibrosa, ósea o mixta entre el cóndilo mandibular y la fosa glenoidea. Se presenta como secuela de traumatismos maxilofaciales, infecciones y como manifestación de enfermedades clínicas que cursan con poliartropatías. Esta limitación de la apertura bucal conlleva a: mala higiene oral, caries dental, deformidades dentofaciales y apnea obstructiva del sueño, siendo imperativo el tratamiento quirúrgico, en que la literatura describe múltiples procedimientos a realizar. Nuestro objetivo fue presentar la experiencia quirúrgica de 05 casos seleccionados, que fueron manejados en la institución basándonos en la revisión de protocolos contemporáneos.

Palabras clave: Articulación temporomandibular, anquilosis, asimetría facial, distracción osteogénica. (DeSC)

SUMMARY

The word 'ankylosis' is derived from ancient Greek, meaning 'a rigid joint', in this case associated to an impediment for progressive mouth opening, as a consequence of a fibrous, bony, or mixed tissue junction between the mandibular condyle and the mandibular fossa. This condition may occur as a sequel of mandible and face trauma, infectious diseases, or as a manifestation of chronic diseases leading to joint damage. This limitation in mouth opening may lead to poor oral hygiene, dental cavities, dental and facial deformities, and obstructive sleep apnea. Surgical therapy is mandatory in such cases, and there are many procedures described in the literature. Our objective is to show our surgical experience in 5 selected patients who were operated in our institution on the basis of the current surgical protocols.

Key words: Temporomandibular joint, ankylosis, facial asymmetry, osteogenic, distraction. (MeSH)

INTRODUCCIÓN

Una patología maxilofacial frecuente en el niño y en el adolescente es la anquilosis de la articulación temporomandibular (ATM), que se manifiesta con hipomovilidad mandibular y se presenta clínicamente dentro de una serie de enfermedades que pueden afectar esta articulación bicondílea y a sus estructuras adyacentes.

La causa principal de instauración de esta patología en nuestra institución es la secuela del trauma facial con fractura del cóndilo mandibular o subcondílea, produciendo en el niño dificultad progresiva de la apertura bucal, lo que provoca un déficit importante en la alimentación, el habla, compromiso de la vía aérea y asimetría facial¹. Esta condición que involucra la fusión ósea del hueso mandibular y temporal, causa deformidades dento faciales importantes en el crecimiento y desarrollo del niño y el adolescente; algunas de las características más comunes en estos pacientes- que se encuentran en edades comprendidas entre los 8 y 16 años - son: asimetría facial, retrusión mandibular, limitación de la apertura bucal, pérdida de la dimensión vertical, desplazamiento mandibular hacia el

lado afectado, secuelas de traumatismos intra o extraorales en la zona sinfisaria, y en casos avanzados además: micrognatia, compromiso de la vía aérea cursando con infecciones repetitivas del tracto respiratorio superior inclusive asociándose con un síndrome complejo de apnea obstructiva del sueño².

El término “anquilosis” en griego se refiere a una soldadura u atadura, que en el caso del complejo de la articulación temporomandibular, representa una adhesión ósea o fibrosa que conlleva a la pérdida progresiva de la función. La adhesión puede ocurrir entre la parte más superior de la apófisis condilar y la fosa glenoidea del hueso temporal o también entre cualquier tejido duro o blando del hueso mandibular y el hueso maxilar, hueso cigomático o base de cráneo.

La anquilosis de ATM puede ser: verdadera cuando el daño es causado intra-articularmente por la adhesión del cóndilo mandibular a la cavidad glenoidea y falsa o pseudo-anquilosis, cuando las estructuras extra-articulares son la causa de la hipomovilidad mandibular, dentro de las que podemos citar a la hiperplasia de la apófisis coronoides, fracturas no reducidas del arco cigomático, fibrosis post-radiación del músculo temporal y desórdenes neurológicos, entre otros³.

Esta entidad puede ser clasificada mediante combinaciones terminológicas refiriéndose a la localización (intra o extra articulares), tipo de tejido

1. Jefe del Servicio de Cirugía de Cabeza y Cuello y Maxilofacial, Instituto Nacional de Salud del Niño. Lima, Perú.
2. Residente de Cirugía Oral y Maxilofacial, Universidad Peruana Cayetano Heredia. Lima, Perú.
3. Médico Asistente. Servicio de Cirugía de Cabeza y Cuello y Maxilofacial, Instituto Nacional de Salud del Niño. Lima, Perú.

involucrado (ósea, fibrosa o fibro-ósea), extensión de la fusión (completa o incompleta) y lado de localización (unilateral, bilateral)^{2,3}.

Realizando revisiones de la literatura en cuanto a agentes etiológicos encontramos una alta asociación con los traumatismos maxilofaciales, enfermedades sistémicas dentro de las que se destacan: espondilitis anquilosante, artritis reumatoide y la psoriasis, teniendo en cuenta también las infecciones locales o sistémicas con repercusión articular⁴.

La mayor incidencia de casos que acuden a la consulta del Instituto Nacional de Salud del Niño de anquilosis por la articulación temporomandibular se caracteriza por: niños mayores de 8 años de edad, de sexo femenino, con antecedentes de trauma facial (fracturas condilares) dónde muchas veces no se toma la importancia por parte de los padres de familia o tutores legales en recibir el manejo especializado o no colaborar con el tratamiento determinado por el profesional y con el pasar del tiempo comienza a disminuir progresivamente la apertura bucal haciendo más complicado el plan de tratamiento, ya que cuanto más temprana sea la edad de presentación del trastorno condilar y más se retrase la instauración del tratamiento, mayor podrá ser el grado de deformidad dento facial adquirida.

En cuanto a las opciones de tratamiento reportadas encontramos: la artroplastía, la resección completa en bloque del segmento óseo incluyendo la apófisis condilar y la apófisis coronoides, la creación de una nueva articulación con la interposición o no de colgajos rotacionales (fascia del músculo temporal) para preveer la recidiva del cuadro y finalmente, la reconstrucción de la articulación con injertos autólogos, dentro de los que se mencionan los condro-costales en casos dónde la retrognatia sea determinante. Actualmente las técnicas de Distracción Osteogénica se emplean frecuentemente para resolver estas situaciones de retrognatia en mandíbulas hipoplásicas con alteraciones severas de descompensaciones de planos oclusales y de pérdida de dimensión vertical⁵.

Es necesario mencionar la controversia de manejo en pacientes adolescentes, dónde algunos autores indican la reconstrucción completa de la articulación con el empleo de reemplazos articulares planificados mediante el uso de modelos estereolitográficos, herramienta que tiene indicación absoluta en pacientes adultos que han culminado su etapa de crecimiento y desarrollo.

REPORTE DE CASOS

Se realiza una revisión clínica e imagenológica de 5 casos de anquilosis de la articulación temporomandibular intervenidos en sala de operaciones bajo anestesia

general, con el consentimiento de sus padres, que han requerido tratamiento quirúrgico en nuestra institución planteando:

Intubación nasotraqueal guiada con broncofibroscopio pediátrico proponiendo diversas opciones quirúrgicas de acuerdo al caso en cuestión:

- Resección del bloque anquilótico + fisioterapia.
- Resección del bloque anquilótico + Distracción Osteogénica (casos de retrognatia severa que presenten disnea) + fisioterapia.

Caso 1: Paciente femenino de 9 años de edad con antecedente de caída de altura, que le causó fractura condilar baja del lado izquierdo, intervenida quirúrgicamente en otro nosocomio cuatro años antes del ingreso, no se le realizó fisioterapia. Refiriendo el padre disminución de la apertura bucal progresiva. Al momento del ingreso presentaba una apertura bucal de 8 mm, se realiza en sala de operaciones resección del bloque anquilótico a nivel de rama ascendente mandibular, iniciando fisioterapia de apertura bucal activa con aperturador bucal, manteniendo a los 6 meses de post-operada una apertura bucal de 30 mm.

Caso 2: Paciente femenino de 13 años de edad que ingresa con asimetría facial a expensas de tumoración ubicada en región geniana izquierda de 3x3x2 cm con extensión a región submaxilar del mismo lado, consistencia firme, no dolorosa a la palpación. Intraoralmente presentaba tumefacción en fondo de surco vestibular del tercer cuadrante de 3x3x3 cm que se extendía hacia la rama ascendente mandibular con limitación de la apertura bucal de 9 mm. Previa evaluación imagenológica, se le realizó biopsia incisional de la lesión mandibular izquierda obteniendo resultado anatomopatológico de Displasia Fibrosa que limitaba la apertura bucal produciendo anquilosis fibro-ósea del lado contralateral. En sala de operaciones se planteó condilectomía alta derecha + shave de lesión tumoral ubicada en rama ascendente del lado izquierdo, iniciando fisioterapia de apertura bucal activa con aperturador bucal, consiguiendo al año de post-operada una apertura aproximada de 35 mm continuando en controles clínicos e imagenológicos.

Caso 3: Paciente femenino de 8 años de edad con antecedente de accidente de tránsito, que le causó fractura condilar baja derecha no manejada ni intervenida quirúrgicamente. Al momento del ingreso presentaba una apertura bucal de 4 mm con laterognatia hacia el lado derecho, se realiza en sala de operaciones condilectomía alta del lado derecho, incluyendo fisioterapia de apertura bucal activa con aperturador bucal, consiguiendo al año post-operada una apertura aproximada de 25 mm. (Ver Figura 1).

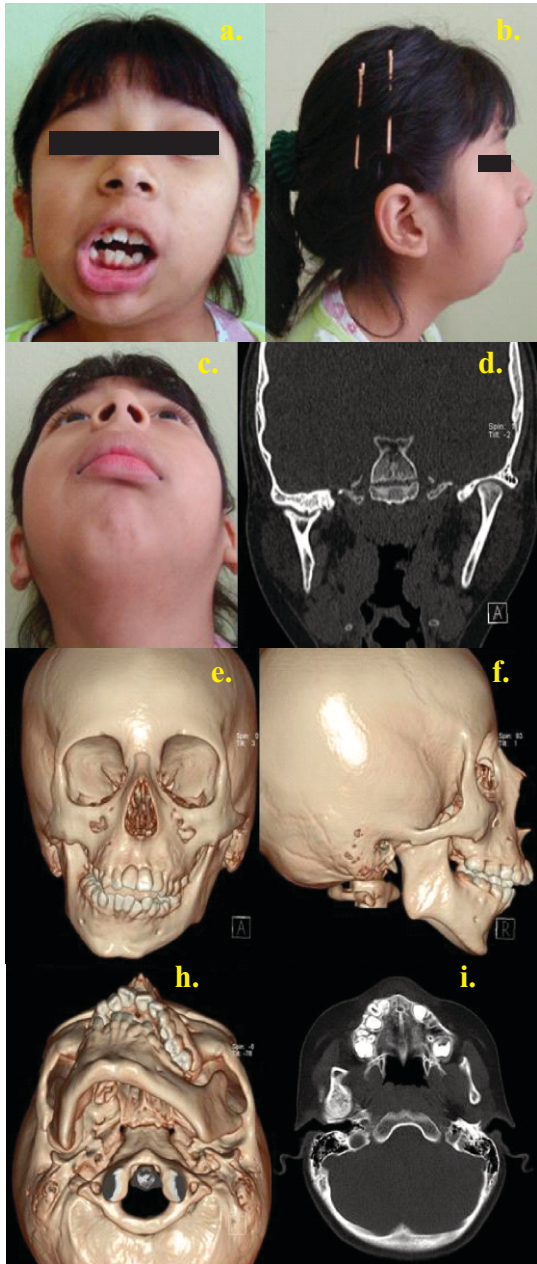


FIGURA 1: a) Máxima apertura bucal, preoperatoria, b) Retrognatismo, c) Laterodesviación mandibular, d, e, f) TEM VOLUMEN RENDERING frontal, lateral, submentovertex, g y h) TEM, Corte Coronal, Axial.

Caso 4: Paciente femenino de 7 años de edad con antecedente de caída de altura 3 años antes del ingreso, acude a consulta en compañía de representantes judiciales ya que fue abandonada en un albergue por sus padres. El tutor legal informa que luego de la caída ha disminuido progresivamente la apertura bucal, negando haber sido intervenida quirúrgicamente ni recibido algún tratamiento. Al momento del ingreso presentaba una apertura bucal de 5 mm, se realiza en sala de operaciones resección del bloque anquilótico a nivel de rama ascendente mandibular izquierda, iniciando fisioterapia de apertura bucal activa con aperturador bucal,

manteniendo a los 6 meses de post-operada una apertura bucal de 30 mm (Ver Figura 2).

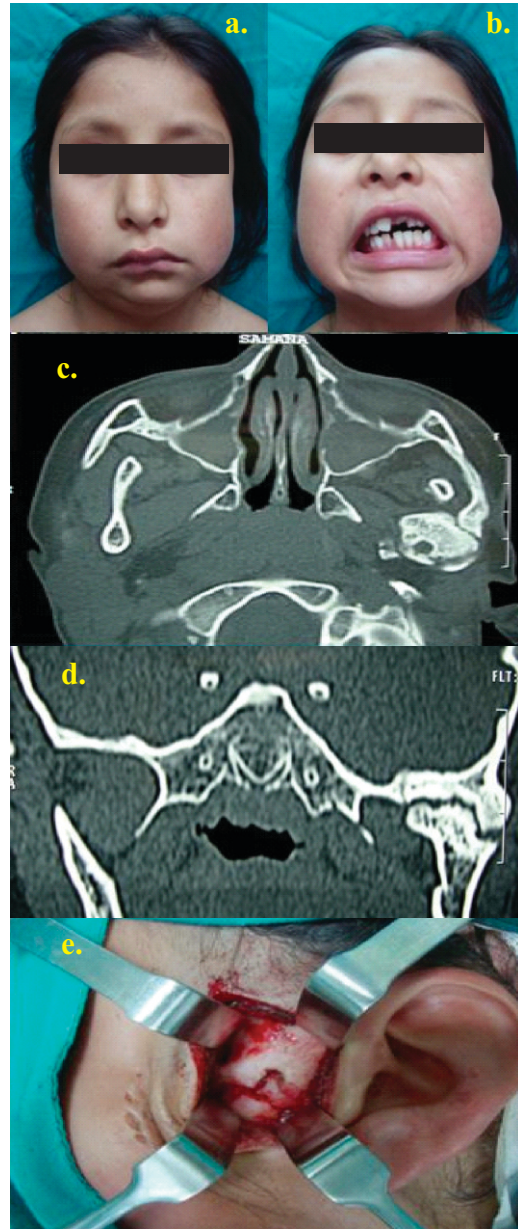


FIGURA 2: a y b) fotografías extraorales, c y d) TEM, Corte Coronal, Corte Axial, Corte Coronal, e) Abordaje Preauricular izquierdo, bloque anquilótico a resear.

Caso 5: Paciente varón de 9 años de edad con antecedente de caída de altura 2 años antes del ingreso con fractura condilar derecha, no recibió tratamiento. Refiriendo los padres disminución de la apertura bucal progresivamente. Al momento del ingreso presentaba una apertura bucal de 10 mm, se realiza en sala de operaciones resección del bloque anquilótico a nivel de rama ascendente mandibular, iniciando fisioterapia de apertura bucal activa con aperturador bucal, manteniendo al año de post-operado una apertura bucal de 28mm (Ver Figura 3).

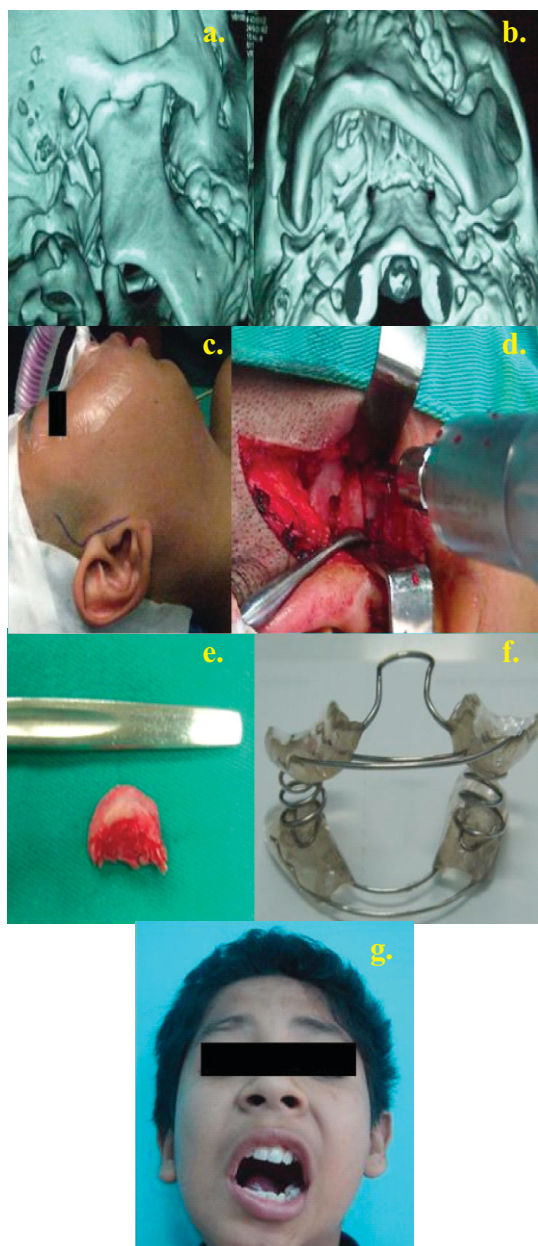


FIGURA 3. a y b) TEM volumen rendering Lateral, Submentovertex, c) Intubación Nasotraqueal, d) Osteotomía, Condilectomía, e) Segmento Condilar, f) Aperturador Bucal, g) Control 1 año post-operado, apertura bucal máxima.

DISCUSIÓN

Una vez realizada la revisión de nuestra serie de casos encontramos como la causa más frecuente de Anquilosis de ATM el traumatismo facial, en pacientes de sexo femenino y con edades variables. Significando un mayor reto pues no se resuelven solamente con la indicación de la técnica quirúrgica, sino con los debidos controles post-operatorios estrictos a través de sesiones de fisioterapia activa que se deben continuar con el manejo de las maloclusiones, asimetrías faciales siendo consecuencias directas de esta entidad, que deben de ser manejadas, en el

caso de las Deformidades Dentofaciales, al culminar las etapas de crecimiento y desarrollo.

Clínicamente, esto se traduce en asimetría facial con laterodesviación hacia el lado afectado si es unilateral o con micrognatia y deformidad dentofacial clase II en aquellos casos que sea bilateral. Otros síntomas derivados de la dificultad para la apertura oral y del déficit de crecimiento mandibular son: caries dental, maloclusión, dificultad de habla, fonación, masticación y trastornos respiratorios tipo apnea. No descartando dolor en la regiones articulares, rigidez, dolor muscular y crepitación en la ATM⁸.

Dentro de los principales objetivos de tratamiento contemporáneo de la Anquilosis de la Articulación Temporomandibular, destacamos: conseguir una apertura bucal máxima apropiada, estabilidad de los movimientos articulares, oclusales y buena simetría facial. La alteración condilar producida en la infancia puede originar problemas estéticos, funcionales a nivel facial y articular con repercusión en los tejidos blandos. Motivos por los que el manejo de esta entidad en pacientes en edad pediátrica es muy complejo y depende de muchos factores como: edad del paciente, tipo y grado de severidad de la Anquilosis, materiales usados para la reconstrucción e interposición de fascia o rotación de colgajos⁴.

Kaban y col. presentaron protocolos de tratamiento en casos asociados a hipoplasia mandibular, que consistía en la resección del bloque anquilótico, coronoidectomía y desinserción muscular, interposición de fascia temporal o cartílago y reconstrucción con injerto condrocostal, este protocolo en la actualidad presenta numerosas desventajas como la necesidad de bloqueo intermaxilar, morbilidad de zona donante o problemas directamente relacionados con el injerto costochondral⁷.

Actualmente continúa la controversia en cuanto a la colocación o no de algún tejido interposicional que actúe como barrera posterior a la artroplastia, que prevenga la formación y organización del hematoma causante en el tiempo de la recidiva del cuadro. Se ha planteado el uso de fascia del músculo temporal, injerto dermo-graso auricular, grasa libre tomada de la región abdominal y recientemente la interposición pediculada de grasa bucal⁹. En nuestra experiencia, manejamos casos con tiempo de evolución relativamente cortos, donde fue fundamental concientizar a los representantes sobre la necesidad de fisioterapia postoperatoria ya que el manejo quirúrgico brindado desde el año 2008 hasta la fecha, ha sido muy similar consistiendo en: Intubación nasotraqueal guiada con broncofibroscopio pediátrico, abordaje preauricular, resección del bloque anquilótico en algunos casos asociando las apófisis coronoides (sin interposición de ningún tejido), confirmando la apertura bucal superior a 30 mm.

Postoperatoriamente se inició fisioterapia activa y

control riguroso a nuestros pacientes, teniendo en cuenta que las tasas de re-anquilosis por enfermedades reumatológicas son mayores que aquellas relacionadas con otros antecedentes, por ejemplo el trauma facial⁸. Así mismo, nos basamos en revisiones serias donde consideran que si existe un espacio de 15 mm a 30 mm entre la base del cráneo y la mandíbula y se instaura una fisioterapia precoz y controlada no es necesario interponer ningún material⁶. Sin olvidar la importancia de controlar estrictamente la apertura bucal, salud articular y las maloclusiones así como no descartar, al completar las fases de crecimiento y desarrollo, realizar una cirugía ortognática correctora de la deformidad dentofacial o incluso una distracción osteogénica intraoral.

La distracción osteogénica, ha significado una revolución en el tratamiento maxilofacial para estos pacientes puesto que permite su intervención en época de crecimiento, con la ventaja de minimizar las secuelas tardías, evitar el impacto psicológico en épocas escolares y conseguir una reducción significativa de la morbilidad². Esta herramienta quirúrgica tiene un efecto beneficioso y coordinado en el tejido óseo, en la elongación de los tejidos blandos, sobre todo los músculos masticadores y como mantenedor de espacio entre el remanente condíleo tras la resección de la anquilosis y la nueva cavidad glenoidea, con el objetivo de evitar el contacto entre las superficies óseas^{6,10}.

Por otra parte, en casos severos de micrognatia y retrusión mandibular característicos de anomalías cráneo - faciales congénitas y adquiridas dentro de las que se incluyen: Síndrome de Pierre Robin, Síndrome de Treacher Collins, Microsomia Hemifacial, Síndrome de Nager, Síndrome de Hanhart y Anquilosis de la ATM² en los cuales se presentan hipoplasia mandibular y una disminución considerable de la vía aérea, la Distracción osteogénica ha desplazado protocolos que causaban alta morbilidad post-quirúrgica afectando la predictibilidad en el crecimiento.

Anantanarayanan y col. publicaron dos opciones quirúrgicas similares en el manejo de pacientes con diagnóstico de Anquilosis de ATM que cursan con desaturaciones nocturnas planificando: a) Resección del bloque anquilótico y distracción osteogénica simultánea. b) Resección del bloque anquilótico y distracción osteogénica diferida², técnica practicada en nuestra institución.

CONCLUSIONES

La anquilosis de la ATM es un problema marcadamente funcional que acarrea asimetrías faciales con compromiso estético en niños y adolescentes. Lamentablemente la etiología más frecuente en nuestro país corresponde a las secuelas de traumatismos maxilofaciales que provocan fracturas mandibulares con tratamientos ausentes o mal planteados por inexperiencia del manejo en niños y adolescentes, además de la osteomielitis de origen ótico, dérmico y odontogénico.

El tratamiento planteado en nuestro servicio consiste en liberar el bloque anquilótico a nivel de la articulación temporomandibular, muchas veces ya irreconocible, para lograr obtener una función mandibular estable en base a una pseudoartrosis uni o bilateral que no comprometa la salud articular. Es imperativo en el manejo de estos pacientes, el control y la fisioterapia agresiva conseguida por la confección de un aperturador bucal dento-soportado, sin olvidar el seguimiento en el tiempo edades oportunas para corregir las secuelas ocasionadas por esta patología. El tratamiento realizado es una de las opciones descritas en la literatura, que cubre las expectativas y necesidades quirúrgicas consideradas dentro de nuestros objetivos iniciales principales, y que nos permitió la integración rápida y efectiva del paciente a la sociedad.

AGRADECIMIENTOS

Al finalizar un trabajo tan arduo y lleno de dificultades como el desarrollo de una publicación en tan honorable y respetada revista médica, es inevitable que nos asalte un muy humano egocentrismo que nos lleva a concentrar la mayor parte del mérito en el aporte que hemos hecho. Sin embargo, el análisis objetivo nos muestra inmediatamente que la magnitud de ese aporte hubiese sido imposible sin la participación de personas de la institución que han facilitado las cosas para que este trabajo llegue a un feliz término, mencionando especialmente al Dr. Alfredo Broggi, persona de excelente calidad humana quién nos encaminó en el desarrollo de este tema tan controversial, que es una muestra del desarrollo de un trabajo multidisciplinario que se hace por el bienestar de nuestros pacientes.

REFERENCIAS BIBLIOGRÁFICAS

1. García L, Parri F, Sancho M, Sarget R, Morales L; Anquilosis de la articulación temporomandibular (ATM) en la edad pediátrica; *Cirugía Pediátrica* 2000, 13(2): 62-63.
2. Anantanarayanan P, Narayanan V, Manikandhan R, Kumar D; Primary mandibular distraction for management of nocturnal desaturations secondary to temporomandibular joint (TMJ) ankylosis; *International Journal of Pediatric Otorhinolaryngology* 2008, 72: 385-389.
3. Bello S, Olokun B, Olaitan A, Ajike S; Aetiology and presentation of ankylosis of the temporomandibular joint: report of 23 cases from Abuja, Nigeria; *British Journal of Oral and Maxillofacial Surgery* 2012, 50: 80-84.
4. Qudah M, Qudeimat M, Al-Maaita J; Treatment of TMJ ankylosis in Jordanian children - a comparison of two surgical techniques; *Journal of Cranio-Maxillofacial Surgery* 2005, 33: 30-36.
5. Kwon T, Park H, Kim J, Shin H; Staged Surgical Treatment for Temporomandibular Joint Ankylosis: Intraoral Distraction After Temporalis Muscle Flap Reconstruction; *Journal of Oral and Maxillofacial Surgery* 2006, 64:1680-1683.
6. Morey M, Caubet J, Iriarte J, Quirós P, Pozo A, Forteza I;

Management of temporomandibular ankylosis during childhood by means of arthroplasty and soft tissue distraction; Revista Española de Cirugía Oral y Maxilofacial 2004, 26: 240-244.

7. Kaban L, Perrott D, Fisher K; A protocol for management of temporomandibular joint ankylosis. Journal of Oral and Maxillofacial Surgery 1990, 48: 1145-1151.

8. Navarro I, Cebrián J.L, Chamorro M, López-Arcas R. Sánchez R, Burgueño M; Bilateral temporomandibular joint ankylosis in patients with juvenile idiopathic arthritis; Revista Española de Cirugía Oral y Maxilofacial 2008, 30(2):127-131.

9. Gaba S, Kumar R, Rattan V, Khandelwal N; The long-term fate of pedicled buccal pad fat used for interpositional arthroplasty in TMJ ankylosis; Journal of Plastic,

Reconstructive & Aesthetic Surgery 2012, 65: 1468-1473.

10. Elgazzar R, Abdelhady A, Saad K, Elshaal M, Hussain M, Abdelal S, Sadakah A; Treatment modalities of TMJ ankylosis: experience in Delta Nile, Egypt. International Journal of Oral and Maxillofacial Surgery 2010, 39: 333-342.

CORRESPONDENCIA

Óscar Alfredo Broggi Ángulo
alfredbroggi98@yahoo.es

**Consulte las ediciones anteriores de la
Revista ACTA MEDICA PERUANA en**



www.scielo.org.pe



www.redalyc.vaemex.mx



www.sisbib.unmsm.edu.pe

Latindex

www.latindex.unam.mx

Dialnet

<http://dialnet.unirioja.es/>



www.imbiomed.com.mx

HINARI
Investigación en Salud

www.who.int/hinari/es/