REC Interv Cardiol. 20XX;XX(X):XX-XX

Carta al Editor

Uso del acceso radial para crear un asa arterio-arterial para facilitar el cierre percutáneo de una fuga paravalvular aórtica. ¿Es posible?

Use of radial access to create an arterio-arterial loop to facilitate the percutaneous closure of paravalvular aortic leak. Is it feasible?

Gustavo Jiménez-Brítez*, Alejandro Panaro, Giulana Maldonado, Dabit Arzamendi y Julio Carballo

Instituto del Corazón, Centro Médico Teknon – Quironsalud, Barcelona, España

Sr. Editor:

El cierre transcatéter de fuga periprotésica (FP) mediante el implante de dispositivos de oclusión se ha convertido en una alternativa a la cirugía[1]. El cierre de FP aórticas suele realizarse mediante abordaje retrógrado (por la arteria femoral y con uso de ecocardiografía y fluoroscopia)[2]. En ocasiones es necesario el abordaje anterógrado (por la vena femoral y mediante punción transeptal, raras veces mediante abordaje transapical). No obstante, ciertos casos requieren soporte adicional con un asa arteriovenosa. Esto se suele hacer capturando la guía introducida en la aurícula izquierda con un catéter que se hace avanzar a través del septo interauricular (transeptal)[3-4]. Detallamos a continuación un abordaje no descrito hasta la fecha: el cierre transcatéter de una fuga periprotésica empleando un asa arterio-arterial, pasando la guía a través de la válvula bioprotésica y empleando el abordaje radial para capturar la guía.

Examinamos en nuestro hospital a un varón de 89 años con un cuadro clínico de disnea de esfuerzo. Se le había realizado una sustitución quirúrgica de la válvula aórtica con una válvula bioprotésica Hancock-II (Medtronic, Estados Unidos) en 2013. La ecocardiografía transtorácica realizada confirmó la presencia de insuficiencia aórtica grave. La ecocardiografía transesofágica (ETE) valoró el mecanismo de la insuficiencia y confirmó la presencia de una FP de entre 6 y 7 mm muy excéntrica y extensamente calcificada, con forma de media luna, localizada bajo el seno coronario derecho (figura 1A-B).

Según la calculadora de riesgo de la *Society of Thoracic Surgeons*, el riesgo quirúrgico de mortalidad a los 30 días fue del 5,6% y el paciente se consideró moderadamente frágil. El caso se debatió en reunión del equipo multidisciplinar y se optó por el abordaje de cierre transcatéter.

El cierre de la fuga periprotésica se realizó bajo anestesia general y guiado por ETE. Se accedió a través de la arteria femoral derecha y la fuga se cruzó mediante abordaje retrógrado con un catéter vertebral de 5 Fr y una guía hidrofílica. No obstante, no se pudo avanzar ninguno de los catéteres empleados (Judkins right 5 Fr, Multipurpose 5 Fr, Glidecath 4 Fr) a través de la fuga sobre la guía hidrofílica. Se optó por avanzar dicha guía desde el ventrículo izquierdo, cruzar la válvula bioprotésica y colocarla finalmente en la aorta ascendente. La guía se capturó con el sistema de lazo de 18-30 mmm de EN Snare Endovascular (Snare Systems, Inc., Estados Unidos) y se avanzó a través de la arteria radial derecha. Se creó así el asa arterio-arterial desde la arteria femoral y a través de la fuga aórtica, la válvula bioprotésica aórtica y la arteria radial (figura 1C).

Este soporte adicional permitió el avance de una vaina de liberación Torquevue de 5 Fr (figura 1D). Se liberó con éxito un dispositivo Amplatzer Vascular Plug III (Abbott Medical, Estados Unidos) de 10 x 5 mm. La ETE confirmó el buen posicionamiento y el cierre efectivo de la FP (figura 1E y vídeo 1 del material adicional). Se dio de alta al paciente 4 días después de recibir tratamiento antiagregante plaquetario doble (ácido acetilsalicílico y clopidogrel). El paciente mejoró significativamente tras 2 meses de seguimiento y la ecocardiografía transtorácica realizada reveló la presencia de insuficiencia aórtica leve (figura 1F).

El cierre aórtico de una FP suele realizarse mediante abordaje retrógrado y por vía femoral. Si se requiere soporte adicional, puede crearse un asa arteriovenosa. Esto requiere acceso a través de la vena femoral, punción transeptal y captura de la guía localizada en la aurícula izquierda, lo que aumenta el tiempo y la complejidad de la intervención. Sin embargo, en nuestro caso el asa arterio-arterial se creó fácil y rápidamente mediante abordaje radial tras colocar la guía hidrofílica en la aorta ascendente. Cuando se crea el asa, el soporte para el avance de vainas grandes aumenta significativamente, tal y como confirmó nuestro caso, lo que permite liberar el dispositivo con éxito. Se debe mencionar que estos dispositivos Amplatzer vascular plug III pueden liberarse a través de vainas más pequeñas (5 o 6 Fr), lo cual es una ventaja importante de este dispositivo de oclusión.

Hemos descrito el cierre percutáneo de una FP aórtica mediante abordaje radial para liberar un dispositivo de oclusión[5]. En nuestro caso, debido a la presencia de una fuga muy excéntrica y extensamente calcificada con forma de media luna, optamos por crear un asa para mejorar el soporte y avanzar el catéter para liberar el dispositivo de oclusión. Se ha descrito otro caso de cierre de una

* **Autor para correspondencia:** Instituto del Corazón, Centro Médico Teknon - Quironsalud. Vilana 12 - 08022, Barcelona, España.
Correo electrónico: cardio.jimenezb@gmail.com (G. Jiménez-Brítez).

Full English text available from: www.recintervcardiol.org/en.
https://doi.org/10.24875/RECIC.M20000100
2604-7306 / © 2020 Sociedad Española de Cardiología. Publicado por Permanyer Publications. Este es un artículo *open access* bajo la licencia CC BY-NC-ND 4.0.

Cómo citar este artículo: Jiménez-Brítez G, et al. Uso del acceso radial para crear un asa arterioarterial para facilitar el cierre percutáneo de una fuga paravalvular aórtica. ¿Es posible? *REC Interv Cardiol*. 2020. https://doi.org/10.24875/RECIC.M20000100

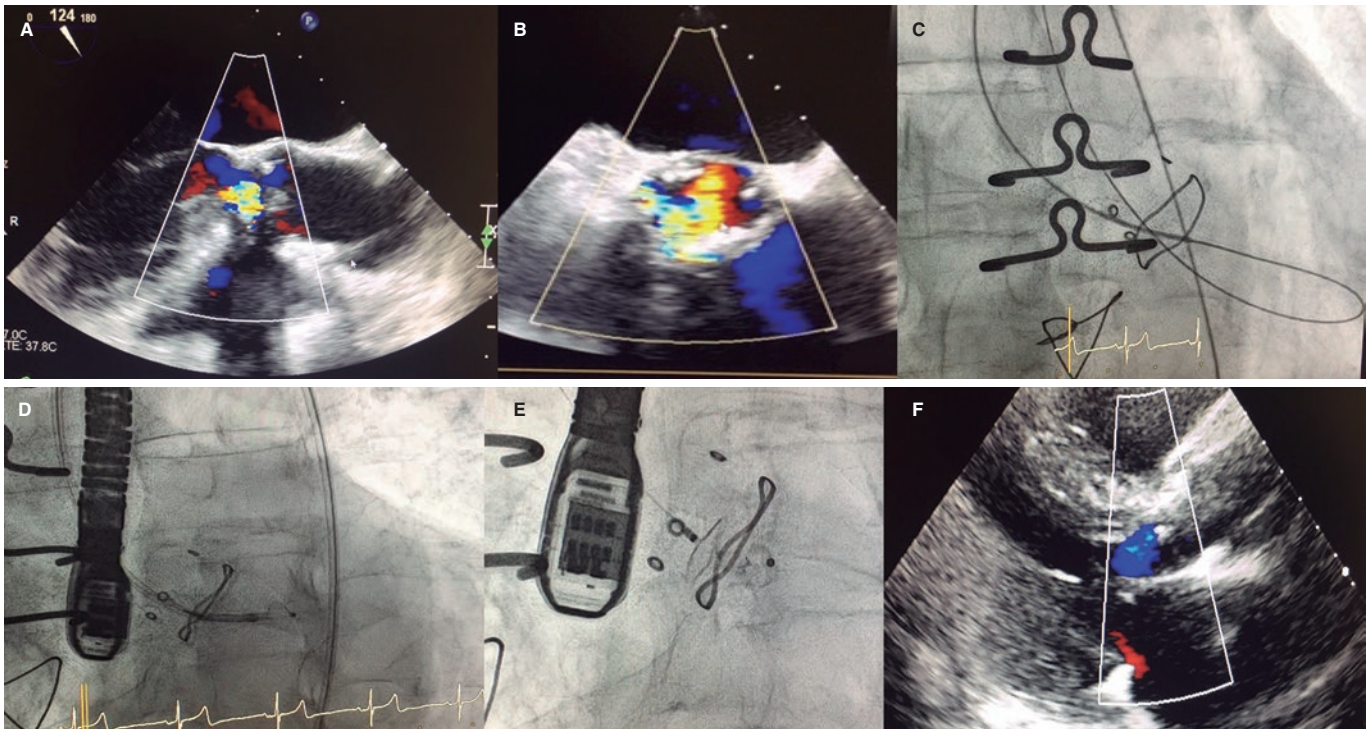

Figura 1. A y **B:** las imágenes de la ecocardiografía transesofágica obtenidas con procesado de imagen X-plane muestran una insuficiencia aórtica grave procedente de una FP en forma de media luna localizada bajo el seno de la coronaria derecha en posición anterior y rodeada de calcificación leve de la raíz aórtica. Ver vídeo 1 del material adicional. **C:** asa arterioarterial en el ventrículo izquierdo creada mediante abordaje radial. **D:** vaina de 90 cm y 5 Fr cruzando la fuga. **E:** liberación de un dispositivo de Amplatzer Vascular Plug III de 10 × 5 mm. **F:** la ecocardiografía transtorácica revela la presencia de insuficiencia aórtica leve tras 2 meses de seguimiento.

FP aórtica empleando un asa arterio-arterial. A diferencia de nuestro caso, Estevez-Loureiro et al.[6] acometieron el cierre de una FP aórtica observada tras implante transcatéter de una prótesis válvular aórtica CoreValve usando un asa arterio-arterial por vía femoral para crear el asa y dar un soporte adicional. El abordaje radial reduce las complicaciones vasculares y ofrece un mejor ángulo para la tracción del asa.

El uso de un raíl arteriovenoso es bien conocido por los operadores que realizan intervenciones estructurales complejas. Este caso ilustra un nuevo abordaje para la creación de un asa arterio-arterial fácil y rápidamente mediante abordaje radial; una técnica que puede resultar útil en otras intervenciones estructurales complejas.

MATERIAL ADICIONAL

Se puede consultar material adicional a este artículo en su versión electrónica disponible en https://doi.org/10.24875/RECIC.M20000100.

BIBLIOGRAFÍA

1. Millán X, Li CH, Arzamendi D. Percutaneous management of paravalvular leaks: an alternative to surgery or first-line therapy. *Rev Esp Cardiol*. 2020; 73:110-113.
2. Rihal CS, Sorajja P, Booker JD, Hagler DJ, Cabalka AK. Principles of percutaneous paravalvular leak closure. *JACC Cardiovasc Interv*. 2012;5: 121-130.
3. Cruz-Gonzalez I, Rama-Merchan JC, Calvert PA, et al. Percutaneous Closure of Paravalvular Leaks: A Systematic Review. *J Interv Cardiol*. 2016;29:382-392.
4. Cruz-Gonzalez I, Rama-Merchan JC, Martín-Moreiras J, Rodríguez-Collado J, Arribas-Jimenez A. Percutaneous retrograde closure of mitral paravalvular leak in patients with mechanical aortic valve prostheses. *Can J Cardiol*. 2013;29:1531.e15-16.
5. Giacchi G, Freixa X, Hernández-Enríquez M, et al. Minimally Invasive Transradial Percutaneous Closure of Aortic Paravalvular Leaks: Following the Steps of Percutaneous Coronary Intervention. *Can J Cardiol*. 2016;32:1575.
6. Estévez-Loureiro R, Benito-González T, Gualis J, Pérez de Prado A, Cuellas C, Fernandez-Vazquez F. Percutaneous paravalvular leak closure after CoreValve transcatheter aortic valve implantation using an arterio-arterial loop. *J Thorac Dis*. 2017;9:E103-E108.

Cómo citar este artículo: Jiménez-Brítez G, et al. Uso del acceso radial para crear un asa arterioarterial para facilitar el cierre percutáneo de una fuga paravalvular aórtica. ¿Es posible? *REC Interv Cardiol*. 2020. https://doi.org/10.24875/RECIC.M20000100