

## ETIOLOGÍA DE LA PARÁLISIS DEL NERVIPO HIPOGLOSO. REVISIÓN SISTEMÁTICA

### *Idiopathic Hypoglossal Nerve Palsy Etiology. Systematic Review*

Mikel VICENTE-PASCUAL<sup>1</sup>; Yhovany GALLEGO-SÁNCHEZ<sup>1</sup>; Daniel VÁZQUEZ-JUSTES<sup>1</sup>; Leandro ANDREU-MENCÍA<sup>2</sup>

<sup>1</sup> Hospital Universitari Arnau Vilanova. <sup>1</sup> Servicio Neurología. <sup>2</sup> Servicio de Otorrinolaringología. Lleida. España.

Correspondencia: [mvpascual.1@gmail.com](mailto:mvpascual.1@gmail.com)

Fecha de recepción: 22 de junio de 2020

Fecha de aceptación: 20 de julio de 2020

Fecha de publicación: 22 de julio de 2020

Fecha de publicación del fascículo: 1 de marzo de 2021

Conflicto de intereses: Los autores declaran no tener conflictos de intereses

Imágenes: Los autores declaran haber obtenido las imágenes con el permiso de los pacientes

Política de derechos y autoarchivo: se permite el autoarchivo de la versión post-print (SHERPA/RoMEO)

Licencia CC BY-NC-ND. Licencia Creative Commons Atribución-NoComercial-SinDerivar 4.0 Internacional

Universidad de Salamanca. Su comercialización está sujeta al permiso del editor

**RESUMEN:** Introducción y objetivo: La parálisis del nervio hipogloso es una entidad poco frecuente, caracterizada por alteración del habla y problemas para tragar. En este estudio realizamos una revisión de las etiologías de dicho déficit. Método: Realizamos una búsqueda en PubMed, Cochrane, Scopus y WoS, seleccionando aquellos artículos en los cuales se mencione la etiología de la parálisis del nervio hipogloso. Resultados: Dos son los estudios con gran número de pacientes. En primero de ellos, publicado en 1996 con 100 pacientes, la etiología más frecuente es la tumoral, seguida de los traumatismos y las lesiones isquémicas. En el segundo de ellos, del 2016, con 245 pacientes incluidos, la etiología principal es la iatrogénica postoperatoria, seguida de la tumoral y la idiopática. Discusión: Son pocos los estudios que recogen un número importante de pacientes con parálisis del nervio hipogloso. Los primeros datan de la década de los 90, en los cuales la principal etiología era la tumoral. En el último estudio, publicado en 2016, la primera causa es la iatrogénica postquirúrgica, seguida de la neoplásica y la idiopática. Con 20 años de diferencia entre los dos principales estudios existe un cambio en la etiología. El aumento de los casos postquirúrgicos puede

ser debido a un aumento en el número de intervenciones, siendo a su vez más largas y agresivas, resultando llamativo, y de difícil explicación, el creciente número de casos etiquetados como idiopáticos. Conclusiones: La parálisis del nervio hipogloso es una entidad poco frecuente. La etiología más frecuente es la tumoral. Destaca el aumento de casos asociados a intervenciones quirúrgicas, así como de casos idiopáticos. En esta revisión sistemática podemos concluir que la principal etiología de la parálisis del nervio hipogloso es la tumoral, seguida de la iatrogénica postquirúrgica y la idiopática.

PALABRAS CLAVE: nervio hipogloso; parálisis; etiología.

SUMMARY: Introduction and objective: Hypoglossal nerve palsy is a rare entity characterized by impaired speech and swallowing problems. In this study we performed a review of the etiologies of this entity. Method: We performed a search in PubMed, Cochrane, Scopus and WoS, selecting those articles in which the etiology of hypoglossal nerve palsy is mentioned. Results: There are two studies with a large number of patients included. In the first study, published in 1996, the authors included 100 patients. The most common etiology is neoplastic, followed by trauma and ischemic damage. In the second one, published in 2016, with 245 patients included, the major etiology is postoperative iatrogenic, followed by neoplastic and idiopathic cause. Discussion: There are few studies with significant number of patients included with hypoglossal nerve palsy. The first date from the 90's, in which the main etiology was neoplastic. In the last study, published in 2016, the major etiology is postoperative, followed by neoplastic and idiopathic. With a 20-year difference between the two main studies, there is a change in the etiology. The increase in postsurgical cases may be due to an increase in the number of interventions, being these interventions longer and more aggressive than before. In recent years there have been an increasing number of idiopathic cases, difficult to explain. Conclusions: Hypoglossal nerve palsy is a rare entity. The most frequent etiology is tumor. The increase in cases associated with surgical interventions stands out, as well as idiopathic cases. In this systemic review we can conclude that the main etiology of hypoglossal nerve palsy is tumor, followed by postsurgical and idiopathic iatrogenic.

KEYWORDS: hypoglossal nerve; palsy; etiology.

## INTRODUCCIÓN

El nervio hipogloso es un nervio motor puro, encargado de los movimientos de la lengua. Su origen se encuentra en el núcleo del nervio hipogloso, localizado en la parte dorsal del bulbo raquídeo, próximo al piso del IV ventrículo [1]. Las fibras eferentes emergen del bulbo en sentido anterolateral por el surco preolivar, localizado entre la pirámide y la oliva. En este trayecto se relaciona con la arteria vertebral y la cerebelosa posteroinferior, abandonando el cráneo a través del foramen condíleo anterior. En su porción extracraneal se

relaciona con los nervios craneales IX, X y XI. Inicialmente se localiza tras la arteria carótida interna, donde recibe un ramo comunicante del primer nervio espinal cervical (C1). Tras ello desciende casi hasta nivel de la bifurcación carotídea, para girar en sentido anterior, superiormente al asta mayor del hueso hioides, acompañando a la arteria lingual, dividiéndose en varios ramos al entrar al piso de la boca por debajo de la glándula submandibular.

El nervio hipogloso inerva todos los músculos de la lengua, salvo el músculo palatogloso, que depende del nervio vago. La vascularización del

núcleo depende de las ramas bulbares de la arteria vertebral, recibiendo además aportes de la cerebelosa posteroinferior y espinales posteriores. Las ramas eferentes dependen de ramas de la arteria espinal anterior. A su paso por el canal del hipogloso se nutre por la arteria faríngea ascendente y posteriormente ramas de la arteria occipital y ramas de la carótida externa. Dentro de la lengua se irriga por ramas de la arteria lingual [2].

La importancia del conocimiento anatómico radica en que así podemos clasificar las causas de lesión del nervio hipogloso en centrales, cuando hay afectación bulbar o suprabulbar (lesiones supranucleares), o en periféricas, desde la emergencia del nervio a nivel bulbar hasta su distribución en los músculos linguales (infranucleares). Como su función es la movilidad lingual, en la parálisis unilateral se produce una alteración en la articulación de las palabras, junto con dificultad para la deglución, siendo esta última más frecuente en el caso de parálisis bilateral, en la cual puede producirse asfixia por retracción lingual debido a la atonía muscular.

El objetivo de este artículo es realizar una revisión de las etiologías más frecuentes de la parálisis del nervio hipogloso.

## MATERIAL Y MÉTODO

Búsqueda de artículos publicados en Pub-Med (<https://www.ncbi.nlm.nih.gov/>

[pub-med/](https://pub-med/)), Cochane (<https://es.cochrane.org/es>), Scopus (<https://www.scopus.com/sources.uri>) y Wos (<https://www.recursoscientificos.fecyt.es/>) con los términos *hypoglossal nerve palsy etiology* y *twelfth-nerve palsy* siguiendo las directrices PRISMA para revisiones sistemáticas (<https://www.equator-network.org/reporting-guidelines/prisma/>).

La estrategia de búsqueda y selección de artículos se resumen en la Figura 1.

Los criterios de inclusión han sido aquellos artículos en los cuales figuraban la etiología de la paresia del nervio hipogloso. Para el análisis cuantitativo final se han tenido en cuenta artículos de más de 10 casos clínicos con parálisis aisladas del nervio hipogloso.

## RESULTADOS

De los 567 artículos seleccionados, 321 corresponden a casos clínicos aislados o series de casos con pocos pacientes (N <3). 239 artículos describen parálisis del nervio hipogloso en relación con síndromes o con otras afectaciones neurológicas (Figura 1). Con todo ello 7 se utilizaron para el análisis cualitativo y 2 para el cuantitativo por ser estudios que analizaron las etiologías de la parálisis en una gran muestra de pacientes (Tabla 1).

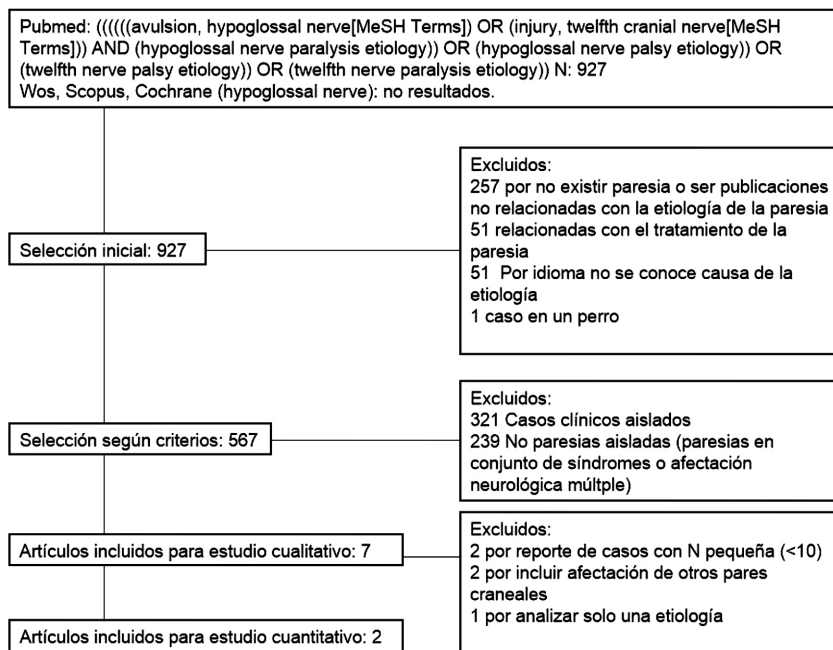


Figura 1. Diagrama que resume la estrategia de búsqueda y selección de los artículos.

## DISCUSIÓN

De los artículos encontrados existen pocos estudios que revisen varios casos clínicos, siendo en su mayoría descripciones de casos aislados.

Uno de los primeros casos publicados data de 1969. El estudio incluye 13 pacientes con neuropatía craneal como manifestación clínica de tumores de la base del cráneo. De ellos 7 padecían afectación del nervio hipogloso, describiendo tan solo 2 pacientes con monoparesia aislada [3]. En 1990, se publicó un mayor estudio, en el que se incluyen 32 pacientes desde el año 1971 hasta el 1987. 8 casos eran mononeuropatías aisladas, asociando en 16 casos afectación de otros pares craneales y en 8 afectación de vías largas. En este estudio la principal causa eran los tumores de fosa posterior. La segunda causa más frecuente era la etiología vascular, englobando en este diagnóstico no solo los ictus, sino también las disecciones carotídeas y la tercera el traumatismo y procesos inflamatorios [4].

Un mayor estudio, en 1996 realizado por Keane, incluye un total de 100 pacientes en 26 años de reclutamiento. En este estudio la causa más frecuente es la etiología tumoral, con un 49 % de los casos. 12 % eran debido a traumatismos, 6 % a ictus isquémicos, 6 % a histeria, 6 % a esclerosis múltiple, 5 % a cirugía, 4 % a síndrome de Guillain-Barré y 4 % a infecciones [5].

Tras estas series son pocos los estudios que recojan un número importante de pacientes.

En una serie española de 1998 se describen 9 casos de parálisis aislada del nervio hipogloso. En este artículo no se encuentra etiología en 4 pacientes (44 %), con excelente recuperación del déficit. En 3 pacientes (33 %) la etiología fue tumoral, encontrándose una fístula dural arteriovenosa en 1 paciente y una malformación de Arnold-Chiari en otro paciente [6]. En 2007 Marina Boban et al presentan 4 pacientes con parálisis aisladas del nervio hipogloso. Entre las etiologías se encuentran

dos casos de etiología tumoral, un caso de disección y otro postinfeccioso [7].

En 2016 se publica un estudio con 245 casos, recogidos desde 1984 hasta 2014. En este estudio la principal etiología es la iatrogénica postoperatoria (29.3 %), seguida de la idiopática (15.1 %) y la neoplásica primaria (14.2 %). Entre otras etiologías se encuentran la tumoral metastásica (13 %), inflamatoria (7,3 %), radiación (6.1 %) y traumática (4,1 %) [8].

Tabla 1: Resultados principales obtenidos de los artículos seleccionados para el estudio cualitativo.

Artículo	n	Etiología de parálisis del nervio hipogloso
Keane 1996 [5]*	100	Tumoral 49 % Traumática 12 % Ictus isquémicos 6 % Histeria 6 % Esclerosis múltiple 6 % cirugía 5 % Síndrome de Guillain-Barré 4 % Infecciones 4 %
Tommasi et al. 1990 [4]	32	8 casos mononeuropatías aisladas 16 casos neuropatías múltiples 8 casos afectación vías largas
Stino et al. 2016 [7]*	245	Iatrogénica postoperatoria 29.3 % Idiopática 15.1 % Neoplásica primaria 14.2 % Tumoral metastásica 13 % Inflamatoria 7,3 % Radiación 6.1 % Traumática 4,1 %
Shah et al. 2015 [11]	69	100 % tras intervención quirúrgica: 11,6 % asociado a parálisis del nervio lingual 21,7 % asociado a parálisis del laríngeo recurrente
Combarros et al.1998 [6]	9	4 casos idiopáticos 3 casos tumorales 1 caso fistula dural 1 caso malformación Arnold-Chiari
Boban et al.2007	4	1 caso de disección 2 tumorales 1 caso posinfección
Rubinstein 1969 [3]	7	2 aislados 5 con afectación de otros pares craneales

\*Artículo tomados para el estudio cuantitativo. Se representan los datos en %.

En los últimos años ha cobrado importancia la etiología idiopática. En 2018 Akio Shibata et al. publicaron dos casos de parálisis idiopática, con recuperación completa en uno de los pacientes, y sin recuperación en el otro caso presentado. En su artículo analizan 24 publicaciones previas, entre los cuales 15 pacientes presentaron resolución completa de los síntomas (62,5 %), mientras que 9 de ellos (37,5 %) no presentaron resolución completa de la sintomatología [9]. Desde entonces se han publicado dos nuevos casos de parálisis idiopática del nervio hipogloso [10-11]. De todos estos casos publicados, con un total de 28 pacientes, 18 presentaron resolución completa de la sintomatología (64,3 %), persistiendo la sintomatología en 10 de ellos (35,7 %).

En la última gran serie publicada, la causa más frecuente de daño del nervio hipogloso es la iatrogénica tras una intervención quirúrgica [8]. Este daño depende del tipo de cirugía, de cambios posturales del cuello, así como de la propia manipulación de la vía aérea. En un estudio de 69 casos de paresia del nervio hipogloso tras manejo de la vía aérea, en el 11,6 % de los pacientes se asoció paresia del nervio lingual, y en un 21,7 % del nervio laríngeo recurrente. Se encontró diferencias significativas en el sexo, siendo más frecuente en varones, debido a una mayor longitud del hueso hioides. Las intervenciones con mayores casos registrados fueron las otolaringológicas, seguidas de las intervenciones traumatológicas y las cardíacas. En relación con el tipo de manejo de vía aérea fue más común en intubación que en el uso de mascarilla laríngea [12].

Entre otras etiologías menos frecuentes destacan las disecciones carotideas [13], granulomatosis de Wegener [14], enfermedad de Beçhet [15] y Esclerosis Lateral Amiotrófica [16].

Englobando los pacientes de las dos series grandes publicadas los datos que obtenemos serían los siguientes: de un total de 345 pacientes incluidos, en el 33,6 % de los casos la etiología principal es la tumoral, seguida de la iatrogénica

postquirúrgica (22 %). En tercer lugar, la idiopática (11,6 %), la traumática en cuarto (6,4 %) y la inflamatoria (6,1 %) en quinto lugar (Tabla 2).

Atendiendo a los 321 artículos que recogen casos clínicos aislados o pequeñas series de casos, 65 artículos reportan casos de etiología tumoral, 47 a disecciones arteriales, 36 tras traumatismo, 35 tras intervención quirúrgica y 33 asociados a infección.

Tabla 2. Etiologías más frecuentes de la parálisis del nervio hipogloso tras la revisión sistemática.

Etiología	%
Tumoral	33,6 %
Iatrogénica postquirúrgica	22 %
Idiopática	11,6 %
Traumática	6,4 %
Inflamatoria	6,1 %
Vascular	4 %
Radiación	4 %
Otros	13,3 %

La parálisis del nervio hipogloso es una entidad poco frecuente, que en muchos casos se asocia a otra neuropatía craneal. A pesar de existir varias publicaciones de parálisis del nervio hipogloso, la mayoría son reportes de casos aislados, existiendo pocos estudios que engloben gran número de pacientes. Los primeros estudios, en el siglo XX, recogen entre su etiología principal la tumoral, seguida de traumatismos e ictus isquémicos [4-5]. En los últimos años ha cobrado importancia la etiología iatrogénica, así como los casos de parálisis idiopáticas. Estos últimos se caracterizan por su mayor porcentaje de recuperación, y en la actualidad se encuentran entre una de las causas más frecuentes. En el estudio de 2016, con 245 pacientes incluidos, las causas han cambiado respecto a los datos previamente publicados. En este estudio la primera causa de parálisis del nervio hipogloso es la iatrogénica postoperatoria (29,3 %), siendo la segunda la etiología tumoral (27,2 % si englobamos

patología tumoral primaria y metastásica) y la tercera la idiopática. Este aumento de los casos iatrogénicos postquirúrgicos puede ser debido a un aumento en el número de intervenciones, siendo a su vez más largas y agresivas. La etiología tumoral permanece con un porcentaje elevado, siendo la segunda etiología más frecuente, y asciende a la tercera etiología la idiopática. Este elevado porcentaje resulta llamativo, ya que con el paso del tiempo se ha perfeccionado las pruebas diagnósticas, y sin embargo hay un ascenso considerable en los casos etiquetados como idiopáticos. Si atendemos a la suma de los pacientes de los dos principales ensayos, las etiologías más frecuentes son la tumoral en primer lugar, seguida de la iatrogénica en segundo y la idiopática en tercer lugar.

Con la revisión realizada podemos decir que existe un cambio en la etiología de la parálisis del nervio hipogloso, si bien son solo 2 estudios los que tienen un número representativo de pacientes, pero con una diferencia en su publicación de más de 20 años. Esto nos hace pensar que la etiología de la parálisis del nervio hipogloso ha cambiado con el paso del tiempo, así como por la manera en que nos enfrentamos a la enfermedad, y de ahí el importante ascenso de la etiología iatrogénica como la etiología más frecuente.

## CONCLUSIONES

La parálisis del nervio hipogloso es una entidad poco frecuente. La etiología más frecuente es la tumoral. Destaca el aumento de casos asociados a intervenciones quirúrgicas, así como de casos idiopáticos. En esta revisión sistemática podemos concluir que la principal etiología de la parálisis del nervio hipogloso es la tumoral, seguida de la iatrogénica postquirúrgica y la idiopática.

## BIBLIOGRAFÍA

1. Carpenter M. Neuroanatomía: fundamentos. 4a ed. Buenos Aires: Editorial Médica Panamericana; 1999.

2. D. A. Fernando. The Blood Supply of the Hypoglossal Nerve and its Relevance to Carotid Endarterectomy. *Cardiovascular Surgery*, Volume: 7 issue: 3, page(s): 287-291 Issue published: April 1, 1999.
3. Rubinstein MK. Cranial mononeuropathy as the first sign of intracranial metastases. *Ann Intern Med*. 1969;70:49-54.
4. Tommasi-Davenas C, Vighetto A, Confavreux C, Aimard G. Causes des paralysies du nerf grand hypoglosse. A propos de 32 cas [Causes of paralysis of the hypoglossal nerve. Apropos of 32 cases]. *Presse Med*. 1990;19:864-868.
5. Keane JR. Twelfth-nerve palsy. Analysis of 100 cases. *Arch Neurol*. 1996;53:561-566.
6. Combarros O, Alvarez de Arcaya A, Berciano J. Isolated unilateral hypoglossal nerve palsy: nine cases. *J Neurol*. 1998;245:98-100.
7. Boban M, Brinar VV, Habek M, Rados M. Isolated hypoglossal nerve palsy: a diagnostic challenge. *Eur Neurol*. 2007;58:177-181.
8. Stino AM, Smith BE, Temkit M, Reddy SN. Hypoglossal nerve palsy: 245 cases. *Muscle Nerve*. 2016;54:1050-1054.
9. Shibata A, Kimura M, Ishibashi K, Umemura M. Idiopathic Isolated Unilateral Hypoglossal Nerve Palsy: A Report of 2 Cases and Review of the Literature. *J Oral Maxillofac Surg*. 2018;76:1454-1459.
10. Gurung B, Chaudhry IA, Karim N, Nanda U. Case of idiopathic isolated unilateral hypoglossal nerve palsy with spontaneous recovery. *BMJ Case Rep*. 2018;2018:bcr2017223968. Published 2018 May 4.
11. Robaina Bordón JM, González Hernández A, Curutchet Mesner L, Gil Díaz A. Isolated hypoglossal nerve palsy. *Neurologia*. 2019;34:125-127.
12. Shah AC, Barnes C, Spiekerman CF, Bollag LA. Hypoglossal nerve palsy after airway management for general anesthesia: an analysis of 69 patients. *Anesth. Analg*. 2015;120:105-120.
13. Lindsay FW, Mullin D, Keefe MA. Subacute hypoglossal nerve paresis with internal carotid artery dissection. *Laryngoscope*. 2003;113:1530-1533.
14. Finley JC Jr, Bloom DC, Thiringer JK. Wegener granulomatosis presenting as an infiltrative retropharyngeal mass with syncope and hypoglossal paresis. *Arch Otolaryngol Head Neck Surg*. 2004;130:361-365.
15. Ko KF, Kwan MC, Chan TP, Kay CS, Lam EK. Isolated hypoglossal nerve palsy in Behçet's disease. *Ann Acad Med Singapore*. 1997;26:848-849.
16. Goldstein ED, Eidelman BH. Misdiagnosis: Hypoglossal palsy mimicking bulbar onset amyotrophic lateral sclerosis. *eNeurologicalSci*. 2018;14:6-8.