

# Patología quirúrgica de la glándula tiroides en pacientes pediátricos

## Surgical pathology of thyroid gland in pediatric patients

Juan Oré<sup>1,a</sup>, Martín La Torre<sup>1,b</sup>, Rosmery Urteaga<sup>1,c</sup>

<sup>1</sup> Servicio de Cirugía de Cabeza, Cuello y Maxilofacial. Instituto Nacional de Salud del Niño. Lima, Perú.

<sup>a</sup> Médico especialista en cirugía de cabeza, cuello y maxilofacial. ORCID: <https://orcid.org/0000-0002-5823-8316>

<sup>b</sup> Médico especialista en cirugía de cabeza, cuello y maxilofacial. ORCID: <https://orcid.org/0000-0002-9205-0827>

<sup>c</sup> Médico especialista en cirugía de cabeza, cuello y maxilofacial. ORCID: <https://orcid.org/0000-0001-5741-7331>

An Fac med. 2019;80(4):432-7 / DOI: <https://doi.org/10.15381/anales.v80i4.16349>

### Correspondencia:

Juan Francisco Oré Acevedo  
[juanfcoore@yahoo.com](mailto:juanfcoore@yahoo.com)

Recibido: 2 de julio 2019

Aceptado: 8 de setiembre 2019

Publicación en línea: 28 de diciembre 2019

Conflictos de interés: Los autores  
 declaran no tener conflictos de interés.

Fuente de financiamiento: Autofinanciado

Contribuciones de autoría: Todos los  
 autores participaron por igual en las  
 etapas de formulación del proyecto,  
 recolección de datos, análisis de datos,  
 redacción y edición del manuscrito final,  
 aprobación final del artículo.

Citar como: Oré J, La Torre M, Urteaga  
 R. Patología quirúrgica de la glándula  
 tiroides en pacientes pediátricos. An Fac  
 med. 2019;80(4):432-7. DOI: <https://doi.org/10.15381/anales.v80i4.16349>

### Resumen

**Introducción.** La patología quirúrgica que comprende a la glándula tiroides en pacientes pediátricos es poco frecuente, pero de presentarse se debe considerar la posibilidad de neoplasias malignas que es más probable en la edad pediátrica. **Objetivo.** Describir las características pre y post quirúrgicas de los pacientes pediátricos operados de la glándula tiroides. **Métodos.** Se revisaron las historias clínicas de los pacientes intervenidos quirúrgicamente con patología quística, neoplásica o inflamatoria de la glándula tiroides entre enero del 2008 a enero del 2017. **Resultados.** Se intervinieron 60 casos, siendo el sexo femenino el predominante con el 80% de los casos y el 56,6% entre 13 a 16 años. Las neoplasias benignas correspondieron al 51,7% del total. La cirugía más realizada fue la hemitiroidectomía con el 60% y en segundo lugar la resección de la glándula remanente para completar la tiroidectomía total. Hubo dos casos con hipocalcemia transitoria, y un caso con hipocalcemia permanente y además parálisis de cuerdas vocales que requirió traqueostomía. **Conclusión.** El tratamiento de las neoplasias o quistes tiroideos es eminentemente quirúrgico, con una mínima morbilidad y menor mortalidad. Los tumores de la glándula tiroides no son de presentación excepcional en pacientes pediátricos.

**Palabras clave:** Patología Quirúrgica; Neoplasias de la Tiroides; Enfermedades de la Tiroides; Pediatría (fuente: DeCS BIREME).

### Abstract

**Introduction.** The surgical pathology that involves the thyroid gland in pediatric patients has less presentation than adults, but if presented, the possibility of malignancies should be taken into consideration despite the age of the patient. **Objective.** To describe the previous and posterior surgical characteristics of the pediatric patients who underwent thyroid gland surgery. **Methods.** Clinical histories of the patients surgically treated with cystic, neoplastic or inflammatory pathology of the thyroid gland between January 2008 and January 2017 were reviewed. **Results.** Sixty cases were intervened, being the female sex the predominant with 80% of the cases and 56,6% between 13 to 16 years. The benign neoplasms correspond to 51,7% of the total. The hemithyroidectomy was the most realized surgery with 60% of the cases and in second place the resection of the remaining gland to complete the total thyroidectomy. We had two cases with transient hypocalcemia, and in one case permanent hypocalcemia with vocal cord paralysis, that required a tracheotomy. **Conclusion.** The treatment of neoplasms or thyroid cysts is eminently surgical, with minimal morbidity and lower mortality. Tumors of the thyroid gland are not exceptional presentation in pediatric patients.

**Keywords:** Pathology, Surgical; Thyroid Neoplasm; Thyroid Diseases; Pediatrics (source: MeSH NLM).

## INTRODUCCIÓN

Los nódulos tiroideos suelen ser infrecuentes en la edad pediátrica, presentándose en entre 1,6-1,8% de niños y adolescentes; sin embargo, el riesgo de malignidad es alto en comparación a los casos presentados en adultos (26,4% frente a un 5%, respectivamente) <sup>(1,2,3)</sup>. Esto puede deberse a que los folículos tiroideos son metabólicamente más activos en menores de 12 años, lo cual facilitaría la diseminación en edades prepuberales <sup>(4,5)</sup>. Asimismo, se conoce que estas patologías se encuentran asociadas al género del paciente, con un predominio en las mujeres frente a los varones, 3,7:1 en general <sup>(6)</sup>, 6,5:1 en lesiones benignas y de 5,4:1 para malignas <sup>(7)</sup>.

El tumor es la característica más frecuente tanto para patologías benignas como para malignas, además de presentarse como quistes, nódulos únicos, bocio difuso o multinodular. Según otros reportes, la patología benigna tumoral corresponde al 71,9% de los casos, con diagnósticos desde adenomas o nódulos hiperfuncionantes, enfermedad de Graves resistente al tratamiento, hasta tiroiditis <sup>(3,4,8)</sup>. La patología maligna puede presentar el 25-42% de los casos de tumores tiroideos, y suelen aparecer con síntomas generales como disfonía, disfagia o disnea; y en el 40-80% se manifiestan síntomas regionales como la presencia de ganglios cervicales.

El carcinoma diferenciado de la glándula tiroides se caracteriza por presentar una clínica variada y corresponde del 1,5 al 3% de todas las neoplasias malignas de los pacientes pediátricos, muchos de ellos se presentan en la pubertad, pero no son infrecuentes en la etapa prepupal. El carcinoma papilar (incluyendo al carcinoma papilar variante folicular) es el de mayor frecuencia de presentación, con reportes de 60 a 97%, seguido del carcinoma folicular con frecuencias que varían del 3 al 33%; y el carcinoma medular, en aproximadamente 2% (generalmente en menores de 4 años de edad y con presentaciones únicas, familiares o con neoplasia endocrina múltiple), no siendo infrecuentes el linfoma primario, la histiocitosis y el carcinoma anaplásico <sup>(9,10,11)</sup>.

Se requieren de varios estudios para determinar la naturaleza benigna o maligna de un nódulo tiroideo y así elegir un tratamiento adecuado para el caso, siendo los de elección la biopsia aspiración y la ecografía. Este estudio de imágenes suele ser solicitado siempre como una evaluación preliminar, siendo la tomografía requerida en el caso de tumores de tamaño considerable con o sin síntomas de compresión extrínseca o la presencia de ganglios linfáticos <sup>(2,8,12)</sup>. La biopsia con aguja fina es el otro estudio que debe realizarse en todos estos casos, siendo de crucial importancia la guía mediante ecografía en pacientes pediátricos debido a la poca colaboración para la realización del procedimiento en estos pacientes <sup>(2,13)</sup>. Este examen ayuda a la determinación de riesgo de cáncer de tiroides mediante la clasificación de Bethesda, la cual es utilizada actualmente para adultos, aunque, es perfectamente aplicable a pacientes pediátricos, incluso con mayor riesgo de malignidad para cada clase <sup>(13)</sup>. Además, son necesarios los exámenes de TSH, T3 y T4 libre y anticuerpos anti tiroideos en estos pacientes; y en cuanto a la gammagrafía, es más utilizada para diagnosticar nódulos hiperfuncionantes, los cuales pueden optar por un tratamiento médico y seguimiento una vez realizados los exámenes ya descritos <sup>(1,14)</sup>.

La cirugía más realizada para quistes o nódulos solitarios benignos es la hemitiroidectomía (lobectomía con isthmectomía), siendo completada dependiendo del resultado de una biopsia por congelación en el mismo procedimiento o de una biopsia tradicional, realizada en un procedimiento secundario. La tiroidectomía total tiene indicaciones para patología benigna y es imperativa para patología maligna, debido a que su objetivo es la remoción total de la glándula, la cual puede tener focos microscópicos de cáncer en el lóbulo contralateral además de ofrecer un mejor control tanto en el tratamiento hormonal, el tratamiento ablativo con yodo radioactivo, y la realización del seguimiento con tiroglobulina sérica para recurrencia tumoral; desde luego con la remoción de los ganglios comprometidos a través de una disección cervical ganglionar. Mientras que el tratamiento de tiroidectomía parcial

(hemitiroidectomía o subtotal) si bien es menos agresivo, no permite cumplir con lo descrito anteriormente <sup>(1,4,15)</sup>.

La tiroidectomía no está exenta de complicaciones, siendo las más frecuente la hipocalcemia transitoria (8,8%) o permanente (14,7%), ya sea por disminución del flujo vascular debido a lesión quirúrgica o por la extirpación inadvertida de las glándulas paratiroides. La otra complicación no menos frecuente es la disfonía, por lesión del nervio laríngeo recurrente (1,1%) que ocasiona un cambio en el tono de la voz o ronquera, generalmente posterior a una tiroidectomía total o en pacientes en los cuales se completa la tiroidectomía posterior a una hemitiroidectomía. Otras complicaciones menores que pueden presentarse son el hematoma, seroma postoperatorio o cicatriz queloide <sup>(1,9,16)</sup>.

Pese a que el carcinoma de tiroides, sobre todo el bien diferenciado o medular, tiene un comportamiento agresivo y además presenta una recurrencia reportada desde 7 hasta 40% en las mayores series, de forma independiente al estadio de la enfermedad; el pronóstico es bueno ya que la sobrevida en pacientes pediátricos es excelente, mejor incluso que en los casos de adultos, con tasas mayores a 95% a cinco años, y 98% a diez años <sup>(1,4,17)</sup>.

En la literatura médica, la patología de tiroides es descrita principalmente para pacientes adultos, existiendo poca información sobre la patología en pacientes en edad pediátrica, motivo por el cual reportamos nuestros resultados, teniendo como objetivo describir las características pre y post quirúrgicas de los pacientes pediátricos operados de glándula tiroides.

## MÉTODOS

### Diseño del estudio

Se realizó un estudio observacional descriptivo, retrospectivo, de revisión de datos secundarios contenidos en historias clínicas del Instituto Nacional de Salud del Niño-Sede Breña (INSN).

### Población y muestra

La población de estudio estuvo conformada por todos los pacientes ope-

rados por la especialidad de cirugía de cabeza, cuello y máxilofacial, por patologías tiroideas, desde el 1 de enero del 2008 hasta el 31 de enero del 2017, en el INSN. Se incluyeron registros de pacientes menores de 18 años, con resultados de patología confirmatorios, excluyéndose aquellos que presentaron otras indicaciones quirúrgicas no dependiente de la glándula tiroidea.

**Variables**

Se recolectó información sobre la edad y el sexo de los pacientes intervenidos; así como signos y síntomas presentados, resultados de ecografía, perfil tiroideo, biopsia por aspiración con aguja fina, cirugía realizada, resultado de anatomía patológica, complicaciones y reintervenciones quirúrgicas.

**Análisis estadístico**

Se utilizó estadística descriptiva para la presentación de resultados, con frecuencias absolutas y porcentajes en variables cualitativas; así como el uso de promedios, en variables cuantitativas como la edad.

**Aspectos éticos**

Se contó con la aprobación del Comité de Ética del INSN, donde se realizó el estudio. Asimismo, se respetó la confidencialidad de los datos, ya que no se recolectó información personal que permitiera la identificación de los pacientes. Se hizo el registro en la base de datos, de forma anónima, utilizando códigos como forma de caracterización de los casos.

**RESULTADOS**

Se realizaron 60 intervenciones quirúrgicas para patologías correspondientes a la glándula tiroidea, en donde al sexo femenino correspondió al 80% de los casos (48 pacientes) y el 20% al sexo masculino (12 pacientes). Con un promedio de edad de 12,2 años y un rango de 3 a 17 años para la población en estudio; además, la mayor cantidad de casos se presentó entre 13 a 16 años con 34 casos los cuales corresponden al 56,6%. En el sexo masculino la mitad de los casos se presentó entre 3 y 4 años de edad y después se distribuye entre 7 a 10 años; mientras que para el sexo femenino el predominio fue entre 13 a 16 años (Figura 1).

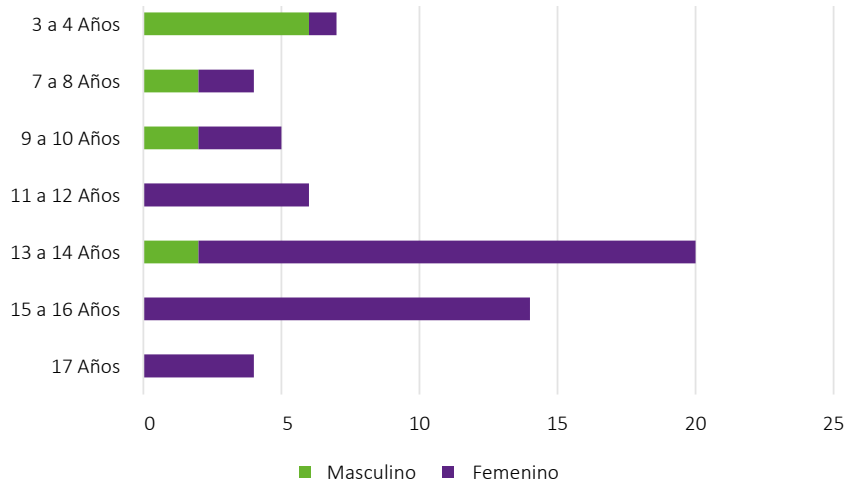

Figura 1. Casos de patología tiroidea en pacientes menores de 18 años. Instituto Nacional de Salud del Niño - Sede Breña, 2008-2017.

En cuanto a la clínica presentada, la existencia de un tumor dependiente de la glándula tiroidea se presentó en el 95% de los casos y la presencia de ganglios en el 15% de los pacientes. Se encontraron 31 casos de patología benigna (51,7%) y maligna en 29 casos (48,3%); con igual cantidad de casos en el sexo masculino, y en el femenino existió un ligero predominio del benigno frente al maligno en el sexo masculino (Figura 2).

Para el sexo masculino, el adenoma folicular fue el que más se presentó y en segundo lugar el carcinoma papilar variante folicular y el carcinoma folicular; mientras que para el femenino también fue el adenoma folicular seguido del carcinoma papilar variante folicular e inmediatamente después el carcinoma papilar (Tabla 1).

De todos los casos, el diagnóstico más encontrado fue de adenoma folicular en 19 pacientes (31,6%), seguido del carcinoma papilar variante folicular en 15

casos (23,5%). Para el sexo masculino, el adenoma folicular fue el que más se presentó y en segundo lugar el carcinoma papilar variante folicular y el carcinoma folicular; mientras que para el femenino también fue el adenoma folicular seguido del carcinoma papilar variante folicular e inmediatamente después el carcinoma papilar (Tabla 1).

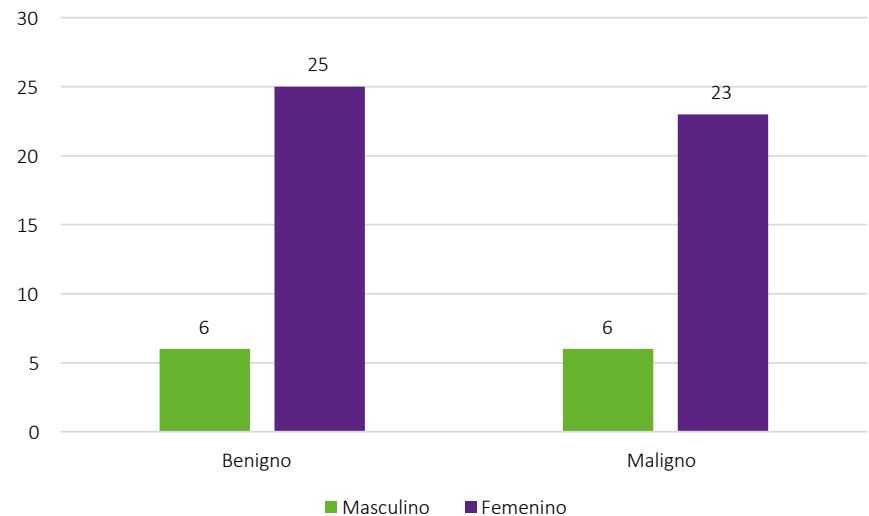


Figura 2. Neoplasias tiroideas por malignidad según sexo, en pacientes menores de 18 años. Instituto Nacional de Salud del Niño – Sede Breña, 2008-2017

**Tabla 1.** Resultados de anatomía patológica y su distribución según sexo y tipo de cirugía, en pacientes menores de 18 años con patología quirúrgica de glándula tiroidea. Instituto Nacional de Salud del Niño – Sede Breña, 2008-2017.

Patología	Masculino			Femenino			Total	
	n	%	Cirugía	n	%	Cirugía	n	%
Adenoma folicular	3	25,0%	HT	14	29,2%	HT	17	28,3%
	0	-	-	2	4,2%	TC	2	3,3%
Bocio multinodular	0	-	-	1	2,1%	HT	1	1,7%
	0	-	-	1	2,1%	TS	1	1,7%
Bocio coloide	0	-	-	3	6,3%	HT	3	5%
	0	-	-	2	4,2%	TC	2	3,3%
Quiste tiroideo	1	8,3%	HT	0	-	-	1	1,7%
Tiroiditis de Hashimoto	1	8,3%	HT	1	2,1%	HT	2	1,7%
	0	-	-	1	2,1%	TC+DCMU	1	1,7%
	1	8,3%	TC	0	-	-	1	3,3%
Carcinoma papilar	0	-	-	5	10,4%	HT	5	8,3%
	0	-	-	2	4,2%	TT	2	3,3%
	0	-	-	2	4,2%	TC	2	3,3%
	0	-	-	1	2,1%	DCMB	1	1,7%
	2	16,7%	HT	4	8,3%	HT	6	10%
Carcinoma papilar variante folicular	0	-	-	1	2,1%	TT	1	1,7%
	1	8,3%	TC	3	6,3%	TC	4	6,7%
	0	-	-	1	2,1%	TT+DCMU	1	1,7%
	0	-	-	1	2,1%	TT+DCMB	1	1,7%
	0	-	-	1	2,1%	TT+DR	1	1,7%
	0	-	-	1	2,1%	DCMB	1	1,7%
Carcinoma folicular	1	8,3%	TT+DCMU	1	2,1%	HT	2	3,3%
	1	8,3%	TT+DR	0	-	-	1	1,7%
	1	8,3%	DCMB	0	-	-	1	1,7%
<b>Total</b>	<b>12</b>	<b>100%</b>		<b>48</b>	<b>100%</b>		<b>60</b>	<b>100%</b>

HT: Hemitiroidectomía; TS: Tiroidectomía subtotal; TT: Tiroidectomía total; TC: Tiroidectomía complementaria; DR: Disección recurrential; DCMU: Disección cervical modificada unilateral; DCMB: Disección cervical modificada bilateral

una neoplasia maligna. Se realizaron tres disecciones cervicales modificadas unilaterales (5%), dos con tiroidectomía total y una para completar la tiroidectomía total; también, en tres casos sólo la disección cervical modificada bilateral (5%). Cabe mencionar que de las doce cirugías en las que se completó la tiroidectomía, seis (50%) obtuvieron un resultado benigno (Figura 3) y seis (50%) presentaban neoplasia maligna en la glándula residual que se extirpó (Tabla 2).

En 57 casos no se presentaron complicaciones (95%), en dos casos se presentó hipocalcemia transitoria (3,3%) que no requirió mayor suplemento de calcio después de los 20 y 35 días. Sólo en un

caso se presentaron dos complicaciones simultáneas, que fueron hipocalcemia permanente y parálisis de ambas cuerdas vocales, la cual requirió de traqueostomía (1,7%) y este mismo caso tuvo una segunda intervención, de disección ganglionar bilateral, ya teniendo hipocalcemia y traqueostomía.

En cuanto a los 29 pacientes con neoplasia maligna tiroidea, todos recibieron ablación con yodo radioactivo y hormono supresión posterior. Un caso requirió radioterapia (3,4%) por enfermedad macroscópica no resecable y otro recibe suplemento de calcio vía oral (3,4%).

En la evaluación de la biopsia por aspiración (BAAF), se excluyeron tres pa-

cientes que fueron sometidos a disección cervical como intervención separada y también las 12 intervenciones en las cuales se completó la tiroidectomía ya teniendo un resultado de neoplasia maligna en la hemitiroidectomía. Siendo sólo 45 pacientes a los cuales se les realizó una BAAF preoperatoria. Con resultados de sensibilidad 29,4% y especificidad de 96,4%, valor predictivo positivo de 83,3% y negativo de 69,2% para nuestros casos.

En cuanto a la ecografía, en 37 casos (77,1%) se identificó un único nódulo tiroideo, siete casos (14,6%) tuvieron una glándula multinodular y en ocho casos se encontraron ganglios regionales, un caso (2,1%) correspondió a un quiste de

Tabla 2. Cirugías realizadas y su distribución según sexo, en pacientes menores de 18 años con patología quirúrgica de glándula tiroides.

Instituto Nacional de Salud del Niño – Sede Breña, 2008-2017.

Procedimiento quirúrgico	Masculino		Femenino		Total	
	n	%	n	%	n	%
Hemitiroidectomía	7	58,3%	29	60,4%	36	60%
Tiroidectomía subtotal	0	-	1	2,1%	1	1,7%
Tiroidectomía total	0	-	3	6,3%	3	5%
Tiroidectomía complementaria	2	16,7%	9	18,8%	11	18,3%
Total + Disección recurrential	1	8,3%	1	2,1%	2	3,3%
Total + Disección unilateral	1	8,3%	1	2,1%	2	3,3%
Total + Disección bilateral	0	-	1	2,1%	1	1,7%
Complementaria + Disección unilateral	0	-	1	2,1%	1	1,7%
Disección cervical bilateral	1	8,3%	2	4,2%	3	5%
Total	12	100%	48	100%	60	100%

la glándula tiroides. Los otros 12 restantes fueron pacientes que ya habían sido intervenidos de hemitiroidectomía y se completó sin existencia de lesión a nivel de la glándula residual.

Finalmente, del total de casos, sólo dos (3,3%) tenían hipotiroidismo, siendo el mismo paciente operado de tiroidectomía total y posterior disección cervical bilateral en otra oportunidad.

## DISCUSIÓN

Al igual que lo reporta la literatura, la patología de la glándula tiroides es más frecuente en pacientes del sexo femenino frente al sexo masculino a razón de 4:1<sup>(1-3,6,7)</sup>. Según nuestros hallazgos, en la distribución por edades, el 56,6% del total de los casos se encontraron entre 13 a 16 años. De la misma forma, en el sexo femenino las mismas edades tuvieron la

mayoría de los casos (66,7%); mientras que en el sexo masculino la presentación fue diferente, con el 50% de los casos entre 3 y 4 años, con el resto variando entre 7 y 14 años.

Al igual que los reportes internacionales, la presencia de un tumor a nivel cervical en la región anterior dependiente de la glándula tiroides fue el signo que se presentó en casi todos los casos; y en cuanto a la existencia de ganglios, seis casos estaban presentes con el tumor tiroideo y en tres casos la metástasis ganglionar se manifestó en forma posterior, requiriendo el tratamiento quirúrgico correspondiente. No se encontró en los casos del presente estudio, cuadro clínico de disfonía, disfagia, o disnea por compromiso neoplásico<sup>(1,5)</sup>.

En cuanto a las neoplasias benignas o malignas, no hubo mayor diferencia en varones, y con valores cercanos en el sexo femenino, contrastando con reportes en donde existe predominio del sexo femenino<sup>(5)</sup>.

La literatura describe el adenoma folicular como la neoplasia benigna más frecuente de la glándula tiroides y el carcinoma papilar como la neoplasia maligna más frecuente, obteniendo resultados similares en nuestra población. El resto de neoplasias como quistes, tiroiditis, bocio multinodular, o carcinoma folicular, no son infrecuentes, presentando cantidades variables en ambos sexos<sup>(11,18)</sup>.

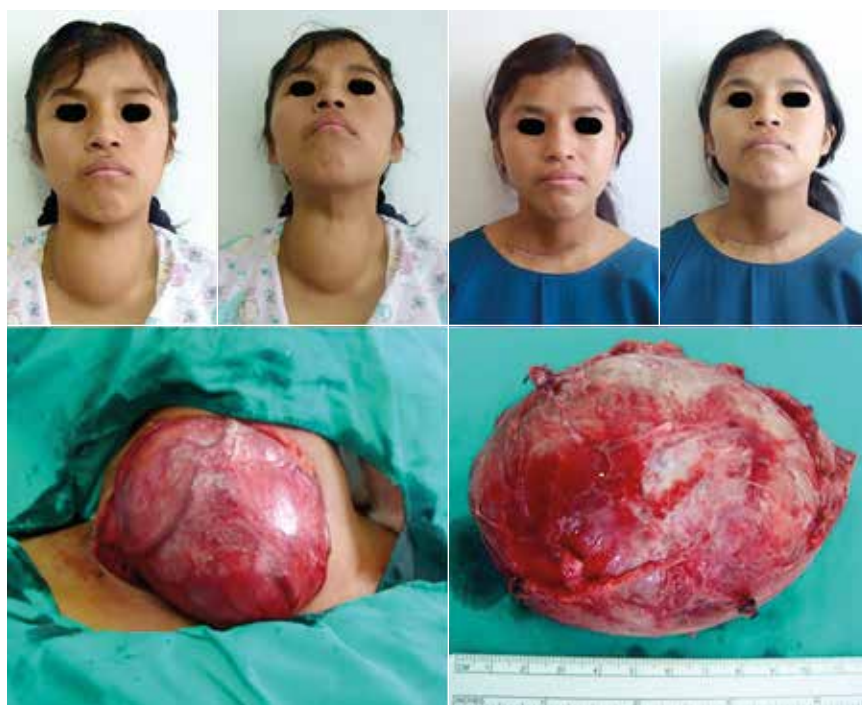

Figura 3. Hemitiroidectomía derecha. Se muestra la imagen de la pieza operatoria, con patología reportada como adenoma folicular.

La cirugía más realizada fue la hemitiroidectomía, teniendo como indicación el resultado de tumoración única de la ecografía. Se tuvo que completar la tiroidectomía en 12 pacientes, en los cuales la glándula tiroides residual presentaba también foco maligno en 6 casos (50%). Sólo en tres casos se realizó tiroidectomía total única como planteamiento inicial, en casos tiroidectomía total con disección ganglionar cervical en el mismo procedimiento, y en un caso disección ganglionar unilateral y resección de la glándula tiroides remanente.

Las disecciones cervicales aisladas se realizaron en sólo tres casos, y fueron para pacientes con patología metastásica posterior a la cirugía tiroidea o en los tres casos que se presentó tumor tiroideo concomitante con enfermedad ganglionar.

Si bien la cirugía de tiroides tiene complicaciones potenciales, es de baja frecuencia en diferentes series, sólo en dos casos se presentó una hipocalcemia transitoria y un mismo caso tuvo hipocalcemia permanente con parálisis de ambas cuerdas vocales que requirió traqueostomía, el cual fue intervenido posteriormente por disección cervical bilateral <sup>(15)</sup>.

Todos los pacientes con neoplasia benigna permanecieron con un nivel hormonal adecuado que no requirió suplemento farmacológico debido a la función de la glándula residual. La ablación con yodo radioactivo es indicada y recomendada en casi absolutamente todos los pacientes, salvo excepciones, con los objetivos de realizar una ablación de todo el tejido residual tiroideo, tanto para el seguimiento con tiroglobulina y como tratamiento también ablativo de la enfermedad microscópica, macroscópica y metástasis posterior a la cirugía. Además, se debe hacer el seguimiento respectivo debido a que se describe la posibilidad de presentación de leucemia, mielodisplasia o fibrosis pulmonar <sup>(1,4)</sup>. En esta investigación, todas las neoplasias malignas recibieron ablación con yodo radioactivo y permanecen con tratamiento de hormono supresión. Un solo caso requirió radioterapia coadyuvante por enfermedad local remanente no resecable.

A todos los nódulos tiroideos se les realizó una BAAF preoperatoria, con 4 pacientes confirmados de neoplasia maligna con el resultado de anatomía pato-

lógica y 25 para neoplasia benigna. Sin embargo, en un caso con BAAF positivo, el resultado de parafina concluyó tiroiditis de Hashimoto y en otros 12 casos, el resultado de benignidad de la BAAF varió con el estudio del total de la pieza operatoria a neoplasia maligna. Como lo reportan otros estudios, la mayor cantidad de pacientes son del sexo femenino, el pronóstico es bueno, aún con compromiso ganglionar <sup>(19)</sup>.

Consideramos como limitaciones de nuestro estudio, que existen dos instituciones donde también se realiza tratamiento quirúrgico a pacientes pediátricos que son referencia nacional, motivo por el cual no podemos mostrar la totalidad de casos de ésta patología.

Según nuestros hallazgos, para la población y periodo de estudio, concluimos que las neoplasias malignas tiroideas deben tenerse presente en pacientes de sexo masculino, en edad preescolar. El tumor tiroideo fue el signo más frecuente en patologías de la glándula tiroides y la presencia de ganglios cervicales no hizo diferencia para el tratamiento quirúrgico. Los pacientes operados fueron generalmente eutiroideos, con un nódulo único detectado por la ecografía. La hemitiroidectomía fue la cirugía más realizada, y la mitad de las glándulas tiroides remanentes que tuvieron que ser extirpadas por malignidad del tumor inicial presentaban también neoplasia maligna en su parénquima, que, de optar por el tratamiento conservador, haría necesaria una nueva intervención quirúrgica por subestimar la enfermedad. Las complicaciones no fueron frecuentes en el tratamiento de esta enfermedad, incluso con malignidad glandular y compromiso ganglionar.

## REFERENCIAS BIBLIOGRÁFICAS

- Canadian Pediatric Thyroid Nodule (CaPTN) Study Group. The Canadian Pediatric Thyroid Nodule Study: an evaluation of current management practices. *J Pediatr Surg.* 2008;43(5):826-30. DOI: 10.1016/j.jpedsurg.2007.12.019
- Stevens C, Lee JKP, Sadatsafavi M, Blair GK. Pediatric thyroid fine-needle aspiration cytology: a meta-analysis. *J Pediatr Surg.* 2009;44(11):2184-91. DOI: 10.1016/j.jpedsurg.2009.07.022
- Burke JF, Sippel RS, Chen H. Evolution of pediatric thyroid surgery at a tertiary medical center. *J Surg Res.* 2012;177(2):268-74. DOI: 10.1016/j.jss.2012.06.044

- Baglaj M, Gerus S, Dorobisz U, Lukieńczyk T, Wikiera B. Thyroidectomy in children: changing trends and surgical strategies. *Adv Clin Exp Med.* 2013;22(3):387-93.
- Francis GL, Waguespack SG, Bauer AJ, Angelos P, Benvenega S, Cerutti JM, et al. Management Guidelines for Children with Thyroid Nodules and Differentiated Thyroid Cancer. *Thyroid.* 2015;25(7):716-59. DOI: 10.1089/thy.2014.0460
- Stokhuijzen E, van der Steeg AFW, Nieveen van Dijkum EJ, van Santen HM, van Trotsenburg ASP. Quality of life and clinical outcome after thyroid surgery in children: A 13 years single center experience. *J Pediatr Surg.* 2015;50(10):1701-6. DOI: 10.1016/j.jpedsurg.2015.02.067
- Astl J, Dvoráková M, Vlcek P, Veselý D, Matucha P, Betka J. Thyroid surgery in children and adolescents. *Int J Pediatr Otorhinolaryngol.* 2004;68(10):1273-8. DOI: 10.1016/j.ijporl.2004.04.024
- Scholz S, Smith JR, Chaignaud B, Shamberger RC, Huang SA. Thyroid surgery at Children's Hospital Boston: a 35-year single-institution experience. *J Pediatr Surg.* 2011;46(3):437-42. DOI: 10.1016/j.jpedsurg.2010.09.009
- Parisi MT, Eslamy H, Mankoff D. Management of Differentiated Thyroid Cancer in Children: Focus on the American Thyroid Association Pediatric Guidelines. *Semin Nucl Med.* 2016;46(2):147-64. DOI: 10.1053/j.semnucmed.2015.10.006
- Diesen DL, Skinner MA. Pediatric thyroid cancer. *Semin Pediatr Surg.* 2012;21(1):44-50. DOI: 10.1053/j.sempedsurg.2011.10.004
- Trahan J, Reddy A, Chang E, Gomez R, Prasad P, Jeyakumar A. Pediatric thyroid nodules: A single center experience. *Int J Pediatr Otorhinolaryngol.* 2016;87:94-7. DOI: 10.1016/j.ijporl.2016.06.011
- Norlén O, Charlton A, Sarkis LM, Henwood T, Shun A, Gill AJ, et al. Risk of malignancy for each Bethesda class in pediatric thyroid nodules. *J Pediatr Surg.* 2015;50(7):1147-9. DOI: 10.1016/j.jpedsurg.2014.10.046
- Jatana KR, Zimmerman D. Pediatric thyroid nodules and malignancy. *Otolaryngol Clin North Am.* 2015;48(1):47-58. DOI: 10.1016/j.otc.2014.09.005
- Callender GG, Carling T, Christison-Lagay E, Udelsman R. Surgery for thyroid cancer. *Endocrinol Metab Clin North Am.* 2014;43(2):443-58. DOI: 10.1016/j.ecl.2014.02.011
- Chen Y, Masiakos PT, Gaz RD, Hodin RA, Parangi S, Randolph GW, et al. Pediatric thyroidectomy in a high volume thyroid surgery center: Risk factors for postoperative hypocalcemia. *J Pediatr Surg.* 2015;50(8):1316-9. DOI: 10.1016/j.jpedsurg.2014.10.056
- Golpanian S, Perez EA, Tashiro J, Lew JI, Sola JE, Hogan AR. Pediatric papillary thyroid carcinoma: outcomes and survival predictors in 2504 surgical patients. *Pediatr Surg Int.* 2016;32(3):201-8. DOI: 10.1007/s00383-015-3855-0
- Machac J. Thyroid Cancer in Pediatrics. *Endocrinol Metab Clin North Am.* 2016;45(2):359-404. DOI: 10.1016/j.ecl.2016.02.002
- Hogan AR, Zhuge Y, Perez EA, Koniaris LG, Lew JI, Sola JE. Pediatric thyroid carcinoma: incidence and outcomes in 1753 patients. *J Surg Res.* 2009;156(1):167-72. DOI: 10.1016/j.jss.2009.03.098
- Morris LF, Waguespack SG, Edeiken-Monroe BS, Lee JE, Rich TA, Ying AK, et al. Ultrasonography Should Not Guide the Timing of Thyroidectomy in Pediatric Patients Diagnosed with Multiple Endocrine Neoplasia Syndrome 2A through Genetic Screening. *Ann Surg Oncol.* 2013;20(1):53-9. DOI: 10.1245/s10434-012-2589-7