

Miopatías autoinmunes: revisión de diagnóstico y manejo

Autoimmune myopathies: diagnosis and management review

Tulio Bertorini^{1,2}, Kelly Meza^{3,4}, Natalia Chunga⁵

¹ University of Tennessee Medical Center. Tennessee, USA.

² Baptist Memorial Hospital. Memphis, USA.

³ Department of Pediatrics, Division of Pediatric Nephrology, Weill Cornell Medicine, New York. New York, USA.

⁴ Universidad Nacional Mayor de San Marcos. Lima, Perú.

⁵ Department of Neurology, University of Rochester Medical Center. Rochester NY, USA.

An Fac med. 2019;80(3):362-71 / DOI: <https://10.15381/anales.803.16274>

Correspondencia:

Tulio Bertorini

tbertori@uthsc.edu

Recibido: 15 de junio 2019

Aceptado: 16 de agosto 2019

Publicación en línea: 30 de setiembre 2019

Conflictos de interés: Los autores declaran no tener conflictos de interés.

Fuente de financiamiento: Autofinanciado

Citar como: Bertorini T, Meza K, Chunga N. Miopatías autoinmunes: revisión de diagnóstico y manejo. An Fac med. 2019;80(3):362-71. DOI: <https://10.15381/anales.803.16274>

Resumen

Las miopatías inflamatorias idiopáticas (MII) son un grupo de enfermedades autoinmunes crónicas que afectan principalmente a los músculos proximales. Los tipos más comunes son dermatomiositis (DM), polimiositis (PM), miopatía autoinmune necrotizante y miositis por cuerpos de inclusión. Se identifican de forma única por su presentación clínica que consiste en manifestaciones musculares y extramusculares, sus alteraciones miopáticas en el electromiograma y la elevación de las enzimas musculares. Sin embargo, la biopsia muscular sigue siendo el gold estándar para el diagnóstico. Estos trastornos son potencialmente tratables con un diagnóstico adecuado. Los objetivos del tratamiento son eliminar la inflamación, restaurar el rendimiento muscular, reducir la morbilidad y mejorar la calidad de vida. Esta revisión tiene como objetivo proporcionar un enfoque de diagnóstico básico a los pacientes con sospecha de MMI a través de sus principales hallazgos clínicos, de laboratorio e histopatológicos.

Palabras clave: Miositis; Polimiositis; Dermatomiositis; Cuerpos de Inclusión; Autoinmunidad (fuente: DeCS BIREME).

Abstract

Idiopathic inflammatory myopathies (IIM) are a group of autoimmune diseases that mainly affect the proximal muscles. The most common types are Dermatomyositis (DM), Polymyositis (PM), Necrotizing autoimmune myopathy and Inclusion body myositis. Unique forms are identified in their clinical presentation consisting of muscular and extramuscular manifestations, their myopathic alterations in the electromyogram and the elevation of muscle enzymes. However, muscle biopsy remains the gold standard for diagnosis. These disorders are treatable with a proper. The goals of treatment are to eliminate inflammation, restore muscle performance, reduce morbidity and improve quality of life. This review aims at a basic diagnostic approach in patients with suspicion of MMI through its main clinical, laboratory and histopathological findings.

Keywords: Myositis; Polymyositis; Dermatomyositis; Inclusion Bodies; Autoimmunity (source: MeSH NLM).

INTRODUCCIÓN

Las miopatías inflamatorias idiopáticas (MII) son un grupo de desórdenes autoinmunes caracterizados por inflamación del músculo esquelético y debilidad muscular. La dermatomiositis (DM) y polimiositis (PM) fueron las primeras patologías reconocidas, con el primer caso publicado de dermatomiositis en 1875 por Potain¹. Otra patología de este grupo es la miositis por cuerpos de inclusión (MCI), descrita por primera vez en 1967². En años recientes, se ha reconocido también a la miositis necrotizante inmunológicamente mediada (MNIM), la cual se considera una entidad diferente a las tres anteriores³. Una forma similar de miositis necrotizante puede ser causada por algunas drogas como las estatinas⁴.

La incidencia anual de MII es de 2,1 a 7,7 casos por millón. La PM tiene una incidencia estimada de 4 casos por millón de personas por año, por lo que se considera una entidad rara. La DM también es infrecuente, pero su incidencia es relativamente mayor que la de PM (PM:DM 1,36:1,69). La edad de presentación de estas dos enfermedades tiene una distribución bimodal, con picos en menores de 15 años y entre los 45 a 54 años; sin embargo, la PM muy raramente afecta a niños y aparece principalmente después de los 20 años^{5,6,7}. Por otro lado, la MCI se presenta preferentemente en varones en la sexta década de vida, teniendo una prevalencia entre 3 a 14 por cada cien mil personas mayores de 45 años⁴. La MNIM constituye el 20% de las MII y su inicio promedio es hacia el final de la quinta década de la vida⁸. La miopatía autoinmune asociada a estatinas es una entidad rara que afecta 2 a 3 personas por cada cien mil pacientes tratados con estos medicamentos⁹. Asimismo, las MII se presentan predominantemente en mujeres (M:H 1,5:1), particularmente en las de raza afroamericana⁵; como excepción, la MCI es más frecuente en varones.

Es importante resaltar que los pacientes adultos con DM y PM tienen un riesgo mayor de neoplasias malignas en comparación con la población general;

este riesgo es el triple en pacientes con DM (13,8%) respecto a aquellos con PM (6,2%). El desarrollo de cáncer puede ocurrir antes, durante o después del inicio de la miositis. El carcinoma pulmonar y nasofaríngeo son los más comunes, seguidos del cáncer de mama, colon, estómago, hepatobiliar y ovario. Por este motivo, se recomienda realizar tamizaje para cáncer al momento del diagnóstico de PM y DM⁷.

MANIFESTACIONES CLÍNICAS

I. Polimiositis

Manifestaciones musculares

En el curso de semanas o meses, el paciente desarrolla debilidad simétrica y proximal de las extremidades, aunque a veces puede ser asimétrica (Figura 1), la cual puede asociarse a fatiga y dolor muscular¹⁰. Los músculos faciales no se afectan, y los músculos distales se comprometen solo en etapas tardías. Raramente, los músculos paravertebrales y del cuello se afectan, lo cual puede producir, respectivamente, camptocornia y el signo de la cabeza caída¹¹.

Manifestaciones extramusculares

- Manifestaciones articulares: artralgia y artritis no erosiva en muñecas, rodillas y articulaciones pequeñas de las manos¹¹.

- Manifestaciones cardiovasculares: arritmias, miocarditis, pericarditis, falla cardíaca congestiva, enfermedad valvular cardíaca y fibrosis secundaria. Su frecuencia varía entre el 6% al 75% de los casos, dependiendo si se consideran los eventos clínicos o subclínicos. Se ha descrito que el compromiso cardiovascular es la causa de muerte en 10%-20% de los pacientes¹².
- Manifestaciones pulmonares y gastrointestinales: hipoventilación por compromiso de los músculos respiratorios, incluyendo el diafragma; neumonía aspirativa y apnea obstructiva del sueño en paciente con disfagia y compromiso del músculo faringo-esofágico; y enfermedad pulmonar intersticial, la cual se presenta en 20 a 65% de los casos y es considerada un factor de riesgo mayor para muerte prematura. La presencia de anticuerpos anti-sintetasa es un marcador predictivo fuerte para enfermedad pulmonar intersticial^{13,14}.

II. Dermatomiositis

Manifestaciones musculares

Se presenta con debilidad muscular progresiva subaguda como la PM.

Manifestaciones extramusculares

- Manifestaciones dermatológicas: las características cutáneas patognomó-

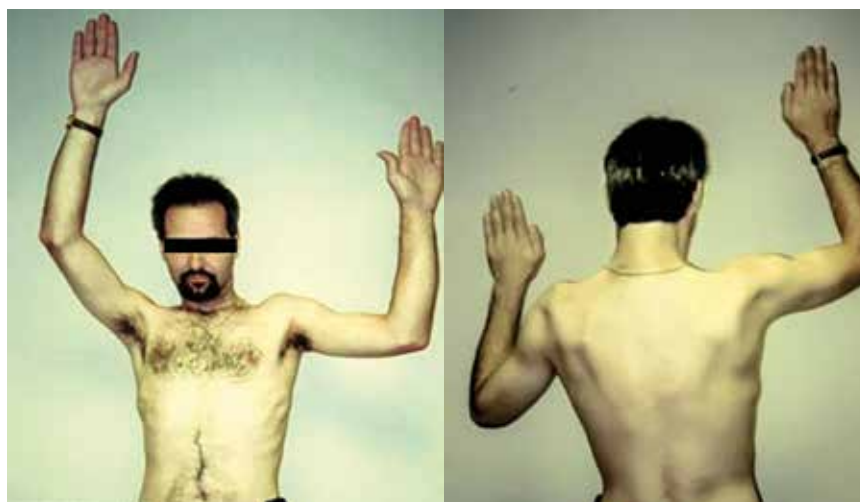

Figura 1. Paciente con polimiositis que presenta debilidad muscular asimétrica y atrofia similar a distrofia muscular.

nicas incluyen la erupción papular violácea en las articulaciones metacarpofalángicas e interfalángicas (pápulas de Gottron, Figura 2a) y la coloración púrpura de los párpados acompañada de edema periorbital (heliotropo, Figura 2b). Otros hallazgos cutáneos incluyen el eritema en superficies extensoras (signo de Gottron, Figura 2a); el eritema en cara, cuello y pecho (signo de V), o en la parte posterior del cuello y hombros (signo del chal); la hiperqueratosis de los dedos (dedos de carpintero o de mecánico, Figura 2d), y las telangiectasias periungueales (Figura 2c)¹⁵.

- Manifestaciones cardiovasculares: arritmias, insuficiencia cardiaca congestiva, miocarditis, pericarditis, angina y fibrosis. La afectación cardiaca sintomática es rara, pero hasta el 50% de los pacientes con DM tendrá afectación asintomática¹⁶.
- Manifestaciones pulmonares: la enfermedad pulmonar intersticial en DM es clínicamente más grave y tiene peor pronóstico que en PM, lo cual se ha asociado con la presencia de anticuerpos contra el gen asociado a la diferenciación de melanomas⁵.

III. Miositis por cuerpos de inclusión

Al igual que otras MII, se presenta con debilidad muscular. Sin embargo, otras miopatías afectan principalmente los grupos musculares proximales, mientras que la MCI se caracteriza por debilidad muscular distal, particularmente de los flexores distales de los dedos y también los cuádriceps. Los pacientes con MCI también pueden presentar debilidad de los tríceps, bíceps, flexores de la muñeca y los músculos involucrados en la dorsiflexión de los pies. Otra característica de la MCI es su distribución asimétrica, mientras que otras patologías se presentan usualmente con debilidad simétrica¹⁷. Asimismo, los pacientes pueden desarrollar disfagia temprana desproporcional a la debilidad muscular próxima^{4,18}.

IV. Miopatía necrotizante inmunológicamente mediada

Esta entidad se caracteriza por debilidad muscular proximal moderada a severa con un patrón similar a la PM y DM. Su inicio es agudo o subagudo, y se asocia con dolor muscular y niveles muy elevados de creatina quinasa (CK). Los pacientes suelen referir dificultad para levantarse de una silla, subir las escale-

ras o levantar los brazos por encima de la cabeza. Usualmente, la respuesta al tratamiento no es buena y requiere regímenes de segunda y tercera línea⁸.

V. Miopatía autoinmune asociada a estatinas

Se presenta con debilidad muscular proximal simétrica en pacientes tratados con estatinas y se asocia con la presencia de anticuerpos contra la hidroximetilglutaril coenzima A (HMG-CoA) reductasa. Se asocia también con elevación marcada de CK durante la fase activa de la enfermedad, con niveles mayores de 2000 UI/L en 90% de los casos. La aparición de los síntomas puede ocurrir poco tiempo después del inicio de la terapia con estatinas, pero en otros casos se ha observado que los pacientes pueden estar libres de efectos adversos por años antes de desarrollar el cuadro clínico. En forma característica, los pacientes con esta enfermedad persisten con debilidad (o incluso puede empeorar) luego de discontinuar las estatinas⁹.

Asimismo, se ha descrito la miopatía autoinmune asociada a anticuerpos contra HMG-CoA reductasa en pacientes que nunca han sido expuestos a estatinas. Estos pacientes suelen ser más jóvenes y generalmente su respuesta al tratamiento es menor, y constituyen un tercio de las personas con anti-HMG-CoA reductasa positivo^{3,15}.

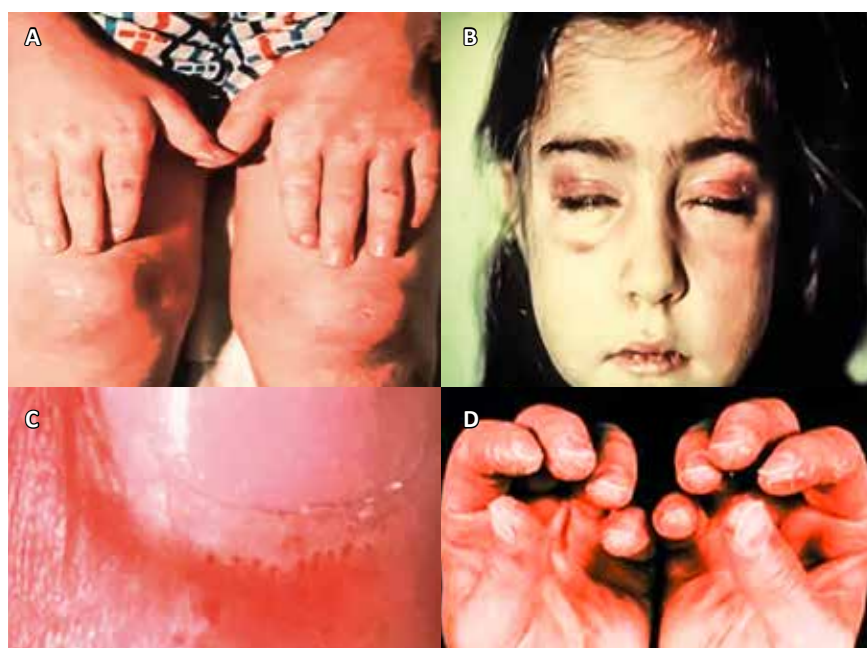

Figura 2. Manifestaciones extramusculares de la dermatomiositis. (A) Pápulas de Gottron en articulaciones metacarpo e interfalángicas, signo de Gottron en las rodillas. (B) Erupción en heliotropo. (C) Telangiectasias periungueales. (D) Dedos de carpintero.

PATOLOGÍA E INMUNOLOGÍA

I. Polimiositis

La PM se caracteriza por infiltrado inflamatorio endomisial de linfocitos T CD8 activados y macrófagos. Los linfocitos T CD8 citotóxicos reconocen el complejo mayor de histocompatibilidad clase I (MHC-1) expresado en fibras musculares, invaden las células no necróticas e inducen necrosis a través de la vía de la perforina¹⁹.

Interesantemente, la estimulación inmune repetida se asocia con una mayor cantidad de linfocitos T CD8, lo cual se ha observado particularmente en infecciones víricas crónicas. Como consecuencia, los pacientes con VIH o HTLV-1 tienen

mayor riesgo de desarrollar PM o MCI. Asimismo, como se discutió anteriormente, se ha encontrado asociación de la PM con cáncer¹⁵.

II. Dermatomiositis

En la DM, la inmunidad humoral juega un papel predominante. Las células endoteliales endomisiales son la diana antigénica que activan el sistema del complemento y conllevan al depósito del complejo activador de membrana (MAC)²⁰. Se ha planteado que el MAC conduce al daño de los vasos perimisiales de tamaño intermedio y de los capilares, resultando en isquemia y atrofia de las miofibras en un patrón perifascicular.

La respuesta inmune celular también participa en la DM, con presencia de células T CD4 a nivel perimisial y perivascular²¹. Así, se ha observado mayor riesgo de DM en pacientes con antígeno leucocitario humano de isotipo DR (HLA-DR), el cual participa en la presentación de antígenos a las células T CD4²². Se ha descrito también un tipo de células T auxiliares que son una fuente importante de interleucina 17 (IL-17); esta sustancia se encuentra comúnmente en el sarcolema de miofibras de pacientes con DM²³.

III. Miositis por cuerpos de inclusión

La patogénesis de la MCI parece ser un proceso combinado autoinmune y degenerativo. Respecto al rol de la autoinmunidad, en esta enfermedad hay procesos patológicos similares a los observados en la PM. Las biopsias de músculo muestran invasión de células T citotóxicas CD8 en las fibras musculares no necróticas, lo que sugiere que el daño muscular está mediado por estas células como proceso inmune fundamental. Los linfocitos T CD8 están dirigidos hacia fibras musculares que expresan el antígeno MHC-I, las cuales actúan como células presentadoras de antígenos. Esto parece ser otro punto importante en la patogénesis, ya que se ha visto sobreexpresión de MHC-I en la MCI y la PM; asimismo, su presencia en las fibras musculares también es importante para el diagnóstico, pues en forma contraria, este antígeno se encuentra disminuido en las "distrofias inflamatorias" y miopatías no inmunes¹⁹.

En cuanto al proceso degenerativo en la MCI, en las biopsias musculares se observa presencia de agregados intracelulares de proteínas anormales, lo cual no se encuentra en otras MII. Estos agregados también se pueden ver en otras miopatías vacuolares; sin embargo, parece que solo en la MCI esta acumulación es concomitante a una respuesta inflamatoria fuerte. Adicionalmente, se observa presencia de vacuolas bordeadas en las fibras musculares, las cuales son características de esta enfermedad y posiblemente correspondan a productos derivados de los núcleos musculares dañados, sugiriendo que el daño nuclear podría ser también un proceso fundamental en esta patología²⁴. Asimismo, se ha visto que la exposición de las células musculares a citoquinas proinflamatorias induce la sobreexpresión de amiloide y la subsecuente acumulación de agregados proteicos¹⁹.

IV. Miopatía necrotizante inmunológicamente mediada

Característicamente, se observa necrosis de las fibras musculares, lo cual explica la elevación marcada de CK en sangre. Se considera que los macrófagos son las células efectoras más importantes de este daño muscular, mientras que los infiltrados de células T y la expresión de MHC-I son mínimos, a diferencia de la PM o la MCI. Asimismo, se evidencia daño capilar, pero no se observa depósito de complemento como en la DM. No obstante, se suele encontrar depósitos de complemento en fibras musculares sanas, lo cual podría constituir un mecanismo patogénico o una respuesta temprana a las membranas dañadas de las fibras musculares⁸.

El carácter inmunológico de esta patología se ha sugerido por la presencia de autoanticuerpos, en particular el anticuerpo contra el "signal recognition particle" (anti-SRP). No obstante, su rol fisiopatológico aún no es bien entendido¹⁵.

V. Miositis por estatinas

La presencia de anticuerpos anti-HMG-CoA reductasa sustenta el carácter autoinmune de esta patología. Los mecanismos aún son desconocidos, pero se ha planteado un modelo con base en las observaciones hechas en estudios pre-

vios⁹. La expresión de HMG-CoA reductasa suele ser baja en la mayoría de tejidos en circunstancias normales, pero estos se elevan marcadamente cuando las células musculares y de otros tipos son expuestas a estatinas. La expresión de esta enzima también se encuentra aumentada en las células musculares en regeneración, ya que esta molécula participa en la diferenciación de la fibra muscular. Por esto, se ha sugerido que la sobreexpresión de HMG-CoA reductasa asociada a la exposición a estatinas desencadena un proceso autoinmunitario en pacientes genéticamente susceptibles. A su vez, este proceso incrementa las células musculares en regeneración, produciendo niveles más altos de HMG-CoA reductasa y contribuyendo a que el proceso autoinmune se mantenga incluso después de discontinuar las estatinas²⁵. Por otro lado, el mecanismo de daño celular es un proceso poco entendido. La presencia del MAC en las membranas de células no necróticas sugiere un rol patogénico de los autoanticuerpos, lo cual también explica por qué los niveles de éstos se correlacionan con los niveles de CK y el grado de debilidad muscular⁹.

Patología

Los hallazgos en el examen histopatológico serán particulares para cada entidad. Las características de cada una se muestran en las Figuras 3 y 4.

DIAGNÓSTICO

Serología

Estas pruebas son útiles pero el diagnóstico definitivo es histopatológico. La principal enzima muscular sérica estudiada es la CK, que puede estar incrementada hasta 50 veces en la DM activa, entre 5-50 veces en pacientes con PM activa¹⁸. A veces estos valores pueden ser normales, particularmente en niños. Sin embargo, los valores de CK pueden usarse para el seguimiento y pero debe correlacionarse con la evolución clínica del paciente. Otras enzimas que pueden estar alteradas son aldolasa, aspartato aminotransferasa (AST), alanina aminotransferasa (ALT) y lactato deshidrogenasa (LDH). Algunos biomarcadores san-

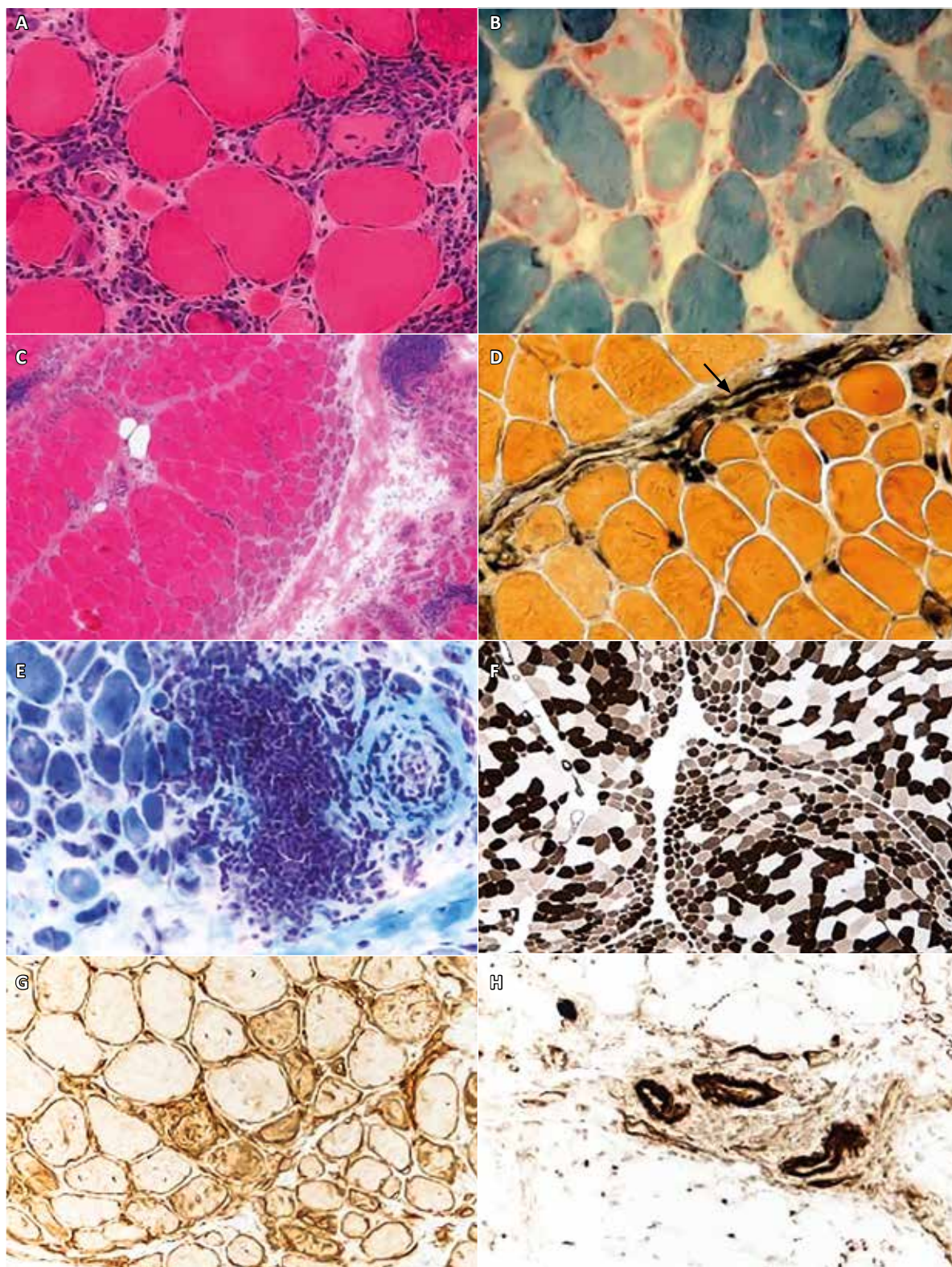


Figura 3. Polimiositis (A) Células inflamatorias intersticiales, necrosis y fagocitosis, tinción hematoxilina y eosina, 200x. (B) Necrosis y fagocitosis, tinción tricrómico modificado, 400x. Dermatomiositis (C) Atrofia perifascicular e inflamación perivascular, tinción hematoxilina y eosina, 100x. (D) Capilares agrandados (flecha) y endomisio entre las fibras musculares, tinción fosfatasa alcalina, 200x. (E) Inflamación perivascular, tinción tricrómico modificado, 200x. (F) Atrofia perifascicular, tinción ATPase Ph 9,4, 100x. (G) Deposición de MHC-1 en fibras musculares, tinción inmunoperoxidasa, 200x. (H) Depósito de complemento en capilares y vasos pequeños, tinción inmunoperoxidasa, 200x.

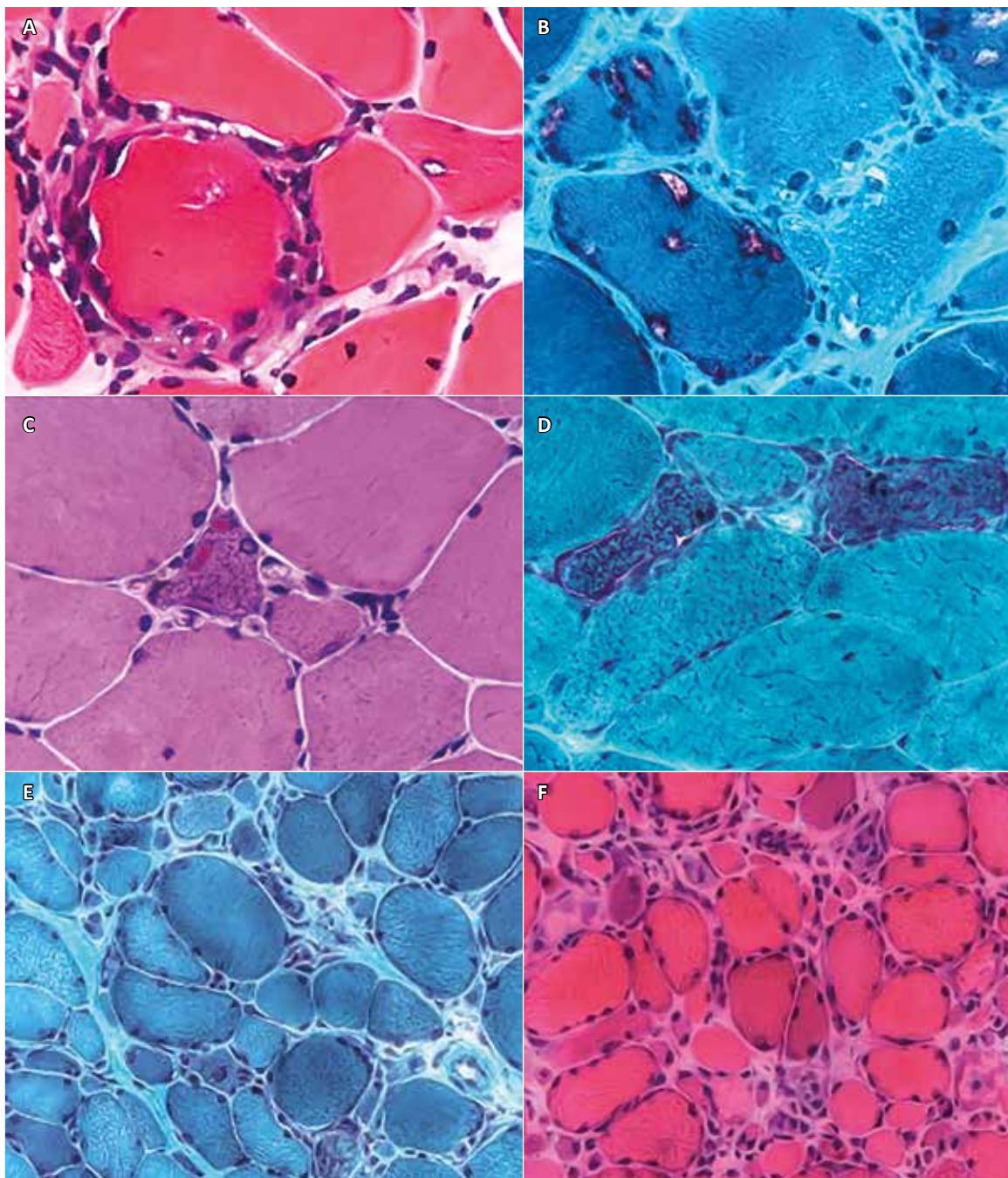


Figura 4. Miositis por cuerpos de inclusión. (A) Inflamación alrededor de una fibra muscular, tinción hematoxilina y eosina. (B) Vacuolas bordeadas, tinción tricromo modificado. (C) Cuerpos de inclusión, tinción hematoxilina y eosina. (D) "Red ragged fibers". Miopatía necrotizante inmunológicamente mediada. Tinción tricromo modificado (E, izquierda) y tinción hematoxilina y eosina (F, derecha). (E y F) Presencia de fibras necróticas y macrófagos, y escaso infiltrado de leucocitos

guíneos como interferón- β , interleukina 17 y 23, receptor toll-like 3 y 7, también podrían ser de ayuda para el diagnóstico. Asimismo, es importante tener en cuenta que otras patologías también pueden causar elevación del CK, incluyendo falla renal, convulsiones, infecciones virales, entre otras causas^{15,26}.

Autoanticuerpos

Entre los anticuerpos que se reconocen en las MII tenemos dos grandes grupos: los miositis-asociado (AAM) que incluyen anti-Ro; anti-La; anti-PM-Scl; anti-ribonucleoproteínas nucleares pequeñas (snRNPs) U1, U2, U4 / 6, U5 y

U3; anti-Ku; anti-KJ; anti-Fer; anti-Mas; y anti-hPMS1^{27,28}. Y el anticuerpo PM-Scl se asocia típicamente con un síndrome de superposición causando esclerosis sistémica con manifestaciones cutáneas mínimas y PM o DM. En el otro grupo se encuentran los anticuerpos específicos de miositis (ASM) los cuales están asocia-

dos a con un menor riesgo de malignidad y se incluyen anti-Jo-1 y anti-SRP^{29,30,31}.

La electromiografía con aguja muestra potenciales de unidades motoras miopáticas caracterizado por unidades polifásicas de baja amplitud, corta duración y actividad espontánea incrementada con fibrilaciones y ondas agudas positivas y descargas de complejo repetitivos. Los músculos paravertebrales muestran las características más prominentes en el examen electromiográfico, por lo cual se deberían incluir de manera rutinaria. Ayuda para guiar el diagnóstico, diferenciar de enfermedades neuromusculares y la identificación de los músculos adecuados para la biopsia^{19,29} en el miembro contrario. Las MCI también pueden mostrar unidades motoras de mayor amplitud o "neuropáticos".

No obstante, se debe tener en cuenta que otras miopatías pueden presentar hallazgos similares, como la enfermedad de Pompe en adultos y las distrofias musculares. Por este motivo, el examen histopatológico a través de la biopsia muscular es necesaria para realizar un diagnóstico definitivo, aunque en el caso de los pacientes con DM se puede prescindir de este examen dado que tiene características clínicas típicas²⁹.

Estudios de imagen

La resonancia magnética puede ser usada para identificar áreas de necrosis muscular, degeneración, y la inflamación; se caracteriza por el aumento de intensidad de señal en el protocolo STIR, que representan inflamación activa. Imágenes en T1 son útiles para identificar atrofia y daño muscular crónico^{30,31}. Las imágenes en T2 muestran aumento de señal debido a la inflamación, mientras que en T1 el aumento de señal es producido por el reemplazo de grasa en los músculos atroficos en la enfermedad crónica. Usando las imágenes se puede identificar las regiones afectadas e incrementa la eficacia y el costo-efectividad de la biopsia³².

La sensibilidad de la ecografía muscular en la detección de enfermedad histopatológicamente probada es 82,9% el cual no es significativamente diferente al de la electromiografía (92,4%) o actividad sérica de la creatina quinasa (68,7%). Los

diferentes tipos de MII presentan características típicas, pero no específicas. La polimiositis se observa como atrofia e hiperecogénicas, predominantemente de los músculos de las extremidades inferiores, mientras que en la dermatomiositis la atrofia muscular evidente es rara y sus ecogenicidades son más bajas. Además, la atrofia muscular severa es la característica más llamativa en los pacientes con MCI³³.

Criterios diagnósticos

En el tiempo se han planteado diversos criterios para el diagnóstico de las MII. Los primeros fueron los planteados por Bohan y Peter (Tabla 1) para el diagnóstico de PM y DM, los cuales todavía se utilizan ampliamente. Posteriormente Dalakas, propuso una nueva forma de clasificación en la cual añade DM amio-pática (Tabla 2)^{34,35,36}.

DIAGNÓSTICO DIFERENCIAL

Distrofias musculares

Las distrofias musculares son un grupo de trastornos hereditarios que derivan de la mutación de genes que codifican a proteínas del músculo, caracterizada por debilidad muscular progresiva y pérdida muscular³⁷. Son parte del diagnóstico diferencial de polimiositis, particularmente cuando no hay historia familiar positiva,

pues se pueden presentar en la adolescencia tardía o en la vida adulta con debilidad muscular progresiva y niveles elevados de enzimas musculares séricas²⁰. Estos incluyen distrofia de Becker, la distrofia muscular de cinturas, facio escapulo humeral y distrofia miotónica, particularmente la tipo 2^{38,39}. Entre estas, las disferlinopatías (LGMD2B), las distrofias facio escapulo humeral, las calpainopatías y las distrofinopatías pueden tener inflamación intersticial y el diagnóstico definitivo se hace con genética molecular⁴⁰⁻⁴⁴.

Miopatías metabólicas

Las miopatías metabólicas son un grupo heterogéneo de enfermedades musculares que surgen de defectos en el glucógeno, glucosa, o metabolismo de los lípidos o la fosforilación oxidativa. El síntoma más común es la intolerancia al ejercicio y se presenta como calambres y dolor, dando lugar a rhabdmiolisis con mioglobulinuria inducido por el ejercicio.

Algunas enfermedades metabólicas se manifiestan con debilidad progresiva. La enfermedad de Pompe por deficiencia de la alfa-glicosidasa no sólo se presenta en bebés con problemas multisistémicos sino también sólo con miopatía en niños y adultos. Esta se debe reconocer porque es tratable con reemplazo de la enzima. La biopsia es característica con acumulación de glucógeno y agrandamiento de

Tabla 1. Criterios diagnósticos de Bohan y Peter para PM y DM^{34,35}.

Criterios	Detalles
1. Debilidad muscular proximal simétrica	Progresiva durante semanas o meses, con o sin disfagia y/o debilidad diafragmática
2. Elevación de los niveles de enzima del músculo esquelético	Niveles elevados de enzimas que incluyen CK, AST, ALT, y/o LDH.
3. Resultados anormales de EMG	Polifásico, pequeños y cortos potenciales de unidad motora: potenciales de fibrilación, ondas agudas positivas, aumento de la irritabilidad de inserción, y descargas repetitivas de lata frecuencia
4. Anormalidad en la biopsia muscular	Hallazgos histopatológicos de degeneración, regeneración, necrosis e infiltrados mononucleares intersticiales
5. Erupción típica de la dermatomiositis en la piel	Exantema en heliotropo o signo de Gottron

PM definitivo: todo 1-4
 Probable PM: 3 de 1-4
 Posible PM: 2 de 1-4
 DM definitivo: 5 + 3 de 1-4
 Probable DM: 5 + 2 de 1-4
 Posible DM: 5 + 1 de 1-4.

Tabla 2. Criterios diagnósticos de Dalakas para PM y DM⁷.

Criterios	Polimiositis		Dermatomiositis miopática		Dermatomiotis amiopática
	Definido	Probable	Definido	Probable	Definido
Debilidad muscular miopática	Sí	Sí	Sí	Sí	No
Electromiografía	Patrón miopático	Patrón miopático	Patrón miopático	Patrón miopático	Miopático o no específico
Enzimas musculares	Alto (hasta 50 veces normales)	Alto (hasta 50 veces normales)	Alto (hasta 50 veces normal) o normal	Alto	Alto (hasta 10 veces normal) o normal
Biopsia muscular	Inflamación primaria con el complejo CD8 MHC-1 y no hay vacuolas	Expresión de MHC-1, pero no infiltrados de CD8 o vacuolas	Infiltrado perifascicular, perivascular y perimisial o atrofia perifascicular	Infiltrado perifascicular, perivascular y perimisial o atrofia perifascicular	No específica o diagnóstica para DM (sub miopatía clínica)
Lesiones dérmicas o calcinosis	Ausente	Ausente	Presente	No detectado	Presente

los lisosomas. Igualmente, la deficiencia de carnitina se presenta con debilidad y acumulación de grasa en las fibras musculares. Esta se trata con suplemento de carnitina. Las enfermedades mitocondriales se pueden presentar con intolerancia al ejercicio o con debilidad. Estas frecuentemente manifiestan problemas sistémicos y de los ojos, y tienen las características fibras rojas y arrugadas⁴⁵.

Miopatías endocrinas

La debilidad muscular proximal puede ser una característica del síndrome de Cushing, hipotiroidismo, hipertiroidismo, deficiencia de vitamina D, acromegalia e hiperparatiroidismo. De estos, el hipotiroidismo es el único asociado con la elevación de la CK sérica y por lo tanto tiene el mayor potencial para ser diagnosticado erróneamente como polimiositis, presenta un inicio subagudo de debilidad muscular proximal, especialmente en las piernas, mialgias y calambres, rigidez e hiporreflexia⁴⁶.

Enfermedades de motoneurona o unión mioneural

Las atrofas musculares espinales pueden presentarse en adultos con pronunciada debilidad muscular proximal, con particular compromiso de la cintura escapular y pélvica y los músculos de los muslos. Estos son generalmente trastornos autosómicos recesivos que causan debilidad muscular y atrofia debido a la degeneración de las células del asta anterior en la médula espinal y a veces el tronco encefálico. El inicio de la debilidad varía desde el nacimiento hasta la edad adul-

ta. El nivel sérico de CK puede ser normal o elevado, pero generalmente no más de 5 veces lo normal. El diagnóstico es confirmado por EMG y biopsia muscular, ambos de los cuales muestran anomalías neuropáticas que permiten diferenciarlo de la polimiositis.

La debilidad muscular proximal, especialmente de las extremidades superiores, puede ser la característica clínica dominante de la miastenia gravis. La coexistencia de la afectación de los músculos extraocular y bulbar, particularmente la asociada con anticuerpos anti-Musk, además de la marcada fatigabilidad, ayuda a diferenciarla de la miositis, en estas la CK es normal. Sin embargo, en la biopsia muscular de estos pacientes también se puede observar infiltrados linfocíticos, aunque el diagnóstico se basa en la medición de anticuerpos y el patrón de estimulación repetitiva en el EMG⁴⁷.

Miopatías por esteroides

Este es un diagnóstico diferencial en pacientes con MII que reciben tratamiento con esteroides. En la electromiografía no se evidencia potenciales espontáneos. Entre los principales hallazgos de la resonancia magnética se presenta aumento de señal en T1 debido al incremento de grasa que reemplaza al músculo atrofico, pero sin aumento de señal en T2. En la biopsia no se evidencia inflamación, pero sí atrofia selectiva de fibras tipo 2. Cuando se presenta duda acerca del diagnóstico se recomienda reemplazar o disminuir la dosis de esteroides y se puede iniciar drogas de segunda línea⁴⁸.

TRATAMIENTO

Tratamiento de primera línea

Los corticoesteroides se consideran terapia de primera línea, se inicia con una dosis de 1 mg/kg/día con eventual cambio a una dosis mínima luego de 4 semanas a varios meses después de la iniciación⁴⁹. En los pacientes con enfermedades grave, tales como enfermedad pulmonar intersticial, disfagia, o debilidad profunda se puede iniciar con 1g/día de metilprednisolona intravenosa durante 3 a 5 días antes de cambiar a 1 mg/kg/día de prednisona oral durante varios meses. Si el paciente no presenta mejoría después de 3-6 meses de prednisona, o si el paciente recae mientras se disminuyen las dosis, se debe añadir un agente inmunosupresor de segunda línea (Figura 5).

Tratamiento de segunda línea

Se incluye la azatioprina (AZA) y metotrexate. Entre otros agentes utilizados se considera micofenolato de mofetilo, tacrolimus, ciclosporina y ciclofosfamida. Estos tratamientos se utilizan meses después de iniciado tratamiento con corticoides que no responden a este tratamiento o como ahorradores de corticoides; y en pacientes con enfermedad rápidamente progresiva, insuficiencia de músculos respiratorios, disfagia o afectación pulmonar intersticial⁴⁹. En el caso de los pacientes con enfermedad refractaria, definida como la incapacidad de inducir remisión después de 3 meses de tratamiento con corticoides, el uso empírico de terapia inmunosupresora es apropiado⁵⁰. Y se considera, enfermedad refractaria crónica,

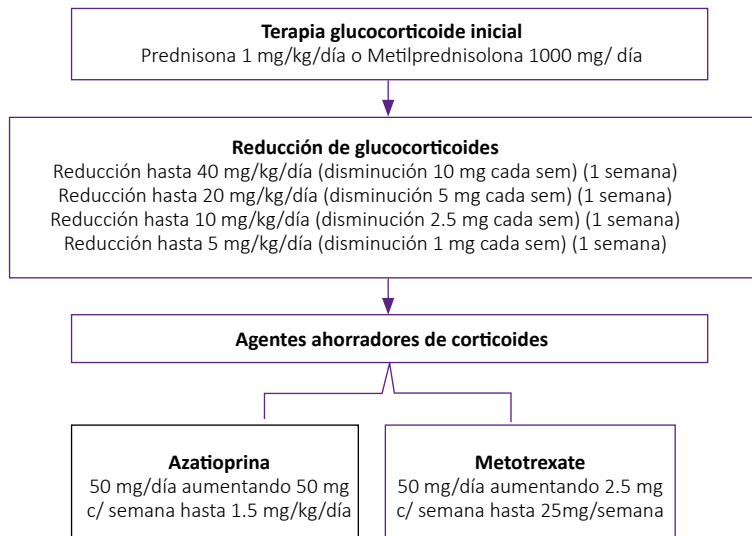


Figura 5. Tratamiento de las miopatías inflamatorias idiopáticas.

cuando existe fracaso después del uso de al menos 1 terapia inmunosupresora de segunda línea (Figura 5).

AZA es eficaz después de 4 a 8 meses de iniciado y alcanza un máximo de 1-2 años⁵¹. La eficacia del metotrexate se observa típicamente a la dosis de 15 mg / semana, y se requiere una suplementación profiláctica con ácido fólico, además puede causar neumonitis, por lo cual no se recomienda en pacientes anticuerpos anti-Jo-1. La coadministración de AZA y metotrexato es útil para la enfermedad grave. La ciclosporina es útil en la PM y la DM recién diagnosticadas, sus beneficios se observan en menos de 6 meses y actúa más rápido que AZA y micofenolato de mofetil, pero es potencialmente más tóxica⁵².

Tratamiento de tercera línea

La inmunoglobulina intravenosa se usa como tratamiento de tercera línea en pacientes con DM y en DM resistente y PM⁵³. Rituximab es un anticuerpo monoclonal dirigido contra CD20, un marcador de superficie de células B. Utilizado en pacientes con DM y PM refractaria, y específicamente las asociadas con miositis-anticuerpo específica. Ha sido eficaz en pacientes con anticuerpos anti-Jo-1 y anti-Ro refractario al tratamiento, con reducción de los niveles de anticuerpos y niveles séricos de CK⁵⁴. También se ha de-

mostrado que tiene eficacia en pacientes con miositis con anticuerpos anti-SRP con tratamiento refractario severo⁵⁵.

El abatacept es una proteína que inhibe la unión de la proteína co-estimuladora CD28 en células T, reduciendo la activación de células T mediada por células dendríticas. En la actualidad, hay un estudio de fase II, en pacientes con tratamiento refractivo DM y PM⁵¹. Anakinra es una forma recombinante del receptor IL-1 α humana que inhibe competitivamente la unión de IL-1 al receptor de IL-1. Esta terapia ha demostrado eficacia en pacientes con DM, PM y MCI⁵⁶.

Los estudios que han evaluado los bloqueadores del TNF, el infliximab, el etanercept y el adalimumab no han mostrado eficacia en el tratamiento de MII y han producido resultados contradictorios^{57,58}. Actualmente se está estudiando el sifalimumab, un anticuerpo monoclonal anti-IFN α humano, en pacientes con DM y PM⁵⁷.

REFERENCIAS BIBLIOGRÁFICAS

1. Oddis CV, Medsger TA. Inflammatory myopathies. *Baillière's Clin Rheumatol*. 1995;9(3):497-514.
2. Chou S. Myxovirus-Like Structures in a Case of Human Chronic Polymyositis. *Science*. 1967;158(3807):1453-5. DOI: 10.1126/science.158.3807.1453
3. Mammen AL, Chung T, Christopher-Stine L, Rosen P, Rosen A, Doering KR, et al. Autoantibodies against 3-hydroxy-3-methylglutaryl-coenzyme A reductase

in patients with statin-associated autoimmune myopathy. *Arthritis Rheum*. 2011;63(3):713-21. DOI: 10.1002/art.30156

4. Mammen A. Autoimmune muscle disease. *Handb Clin Neurol*. 2016;133:467-84. DOI: 10.1016/B978-0-444-63432-0.00025-6
5. Cox S, Limaye V, Hill C, Blumbergs P, Roberts-Thomson P. Idiopathic inflammatory myopathies: diagnostic criteria, classification and epidemiological features. *Int J Rheum Dis*. 2010;13(2):117-24. DOI: 10.1111/j.1756-185X.2010.01472.x
6. Prieto S, Grau JM. The geoepidemiology of autoimmune muscle disease. *Autoimmun Rev*. 2010;9(5):A330-334. DOI: 10.1016/j.autrev.2009.11.006
7. Ungprasert P, Leeaphorn N, Hosiriluck N, Chai-watcharayut W, Ammannagari N, Raddatz DA. Clinical features of inflammatory myopathies and their association with malignancy: a systematic review in asian population. *ISRN Rheumatol*. 2013;2013:509354. DOI: 10.1155/2013/509354
8. Bergua C, Chiavelli H, Simon JP, Boyer O, Jouen F, Stenzel W, et al. Immune-mediated necrotizing myopathy. *Z Rheumatol*. 2016;75(2):151-6. DOI: 10.1007/s00393-015-0029-3
9. Mammen AL. Statin-Associated Autoimmune Myopathy. *N Engl J Med*. 2016;374(7):664-9. DOI: 10.1056/NEJMra1515161
10. Harris-Love MO, Shrader JA, Koziol D, Pahlajani N, Jain M, Smith M, et al. Distribution and severity of weakness among patients with polymyositis, dermatomyositis and juvenile dermatomyositis. *Rheumatol Oxf Engl*. 2009;48(2):134-9. DOI: 10.1093/rheumatology/ken441
11. Spiera R, Kagen L. Extramuscular manifestations in idiopathic inflammatory myopathies. *Curr Opin Rheumatol*. 1998;10(6):556-61. DOI: 10.1097/00002281-199811000-00008
12. Lundberg IE. The heart in dermatomyositis and polymyositis. *Rheumatology*. 2006;45(suppl_4):iv18-21. DOI: 10.1093/rheumatology/kei311
13. Fathi M, Lundberg IE, Tornling G. Pulmonary complications of polymyositis and dermatomyositis. *Semin Respir Crit Care Med*. 2007;28(4):451-8. DOI: 10.1055/s-2007-985666
14. Fathi M, Vikgren J, Boijens M, Tylan U, Jorfeldt L, Tornling G, et al. Interstitial lung disease in polymyositis and dermatomyositis: longitudinal evaluation by pulmonary function and radiology. *Arthritis Rheum*. 2008;59(5):677-85. DOI: 10.1002/art.23571
15. Khan S, Christopher-Stine L. Polymyositis, Dermatomyositis, and Autoimmune Necrotizing Myopathy: Clinical Features. *Rheum Dis Clin*. 2011;37(2):143-58. DOI: 10.1016/j.rdc.2011.01.001
16. Dankó K, Ponyi A, Constantin T, Borgulya G, Szegegi G. Long-term survival of patients with idiopathic inflammatory myopathies according to clinical features: a longitudinal study of 162 cases. *Medicine (Baltimore)*. 2004;83(1):35-42. DOI: 10.1097/01.md.0000109755.65914.5e
17. Dr LWM, editor. Inclusion body myositis. In: *Rheumatology and Immunology Therapy* [Internet]. Springer Berlin Heidelberg; 2004 [cited 2017 Aug 22]. p. 463-463. Available from: http://link.springer.com/referenceworkentry/10.1007/3-540-29662-X_1448
18. Amato AA, Barohn RJ. Evaluation and treatment of inflammatory myopathies. *J Neurol Neurosurg Psychiatry*. 2009;80(10):1060-8. DOI: 10.1136/jnnp.2008.169375
19. Dalakas MC. Pathophysiology of inflammatory and autoimmune myopathies. *Presse Medicale Paris Fr* 1983. 2011;40(4 Pt 2):e237-247. DOI: 10.1016/j.lpm.2011.01.005

20. Kissel JT, Halterman RK, Rammohan KW, Mendell JR. The relationship of complement-mediated microvasculopathy to the histologic features and clinical duration of disease in dermatomyositis. *Arch Neurol.* 1991;48(1):26–30. DOI: 10.1001/archneur.1991.00530130034016
21. The inflammatory milieu in idiopathic inflammatory myositis [Internet]. ResearchGate. [cited 2017 May 30]. Available from: https://www.researchgate.net/publication/26752607_The_inflammatory_milieu_in_idiopathic_inflammatory_myositis
22. Englund P, Lindroos E, Nennesmo I, Klareskog L, Lundberg IE. Skeletal muscle fibers express major histocompatibility complex class II antigens independently of infiltrates in inflammatory myopathies. *Am J Pathol.* 2001;159(4):1263–73. DOI: 10.1016/S0002-9440(10)62513-8
23. Bettelli E, Korn T, Oukka M, Kuchroo VK. Induction and effector functions of T(H)17 cells. *Nature.* 2008;453(7198):1051–7. DOI: 10.1038/nature07036
24. Greenberg SA, Pinkus GS, Amato AA, Pinkus JL. Myeloid dendritic cells in inclusion-body myositis and polymyositis. *Muscle Nerve.* 2007;35(1):17–23. DOI: 10.1002/mus.20649
25. Finsterer J, Frank M. Management of statin myopathy. *J Cachexia Sarcopenia Muscle.* 2017;8(3):512–3. DOI: 10.1002/jcsm.12207
26. Madan V, Chinoy H, Griffiths CEM, Cooper RG. Defining cancer risk in dermatomyositis. Part II. Assessing diagnostic usefulness of myositis serology. *Clin Exp Dermatol.* 2009;34(5):561–5. DOI: 10.1111/j.1365-2230.2009.03227.x
27. Hirakata M. Autoantibodies to aminoacyl-tRNA synthetases. *Intern Med Tokyo Jpn.* 2005;44(6):527–8. DOI: 10.2169/internalmedicine.44.527
28. Larman HB, Salajegheh M, Nazareno R, Lam T, Sauld J, Steen H, et al. Cytosolic 5'-nucleotidase 1A autoimmunity in sporadic inclusion body myositis. *Ann Neurol.* 2013;73(3):408–18. DOI: 10.1002/ana.23840
29. Fardeau M, Desguerre I. Diagnostic workup for neuromuscular diseases. *Handb Clin Neurol.* 2013;113:1291–7. DOI: 10.1016/B978-0-444-59565-2.00001-0
30. Schulze M, Kötter I, Ernemann U, Fenchel M, Tzaribatchev N, Claussen CD, et al. MRI findings in inflammatory muscle diseases and their noninflammatory mimics. *AJR Am J Roentgenol.* 2009;192(6):1708–16. DOI: 10.2214/AJR.08.1764
31. Adams EM, Chow CK, Premkumar A, Plotz PH. The idiopathic inflammatory myopathies: spectrum of MR imaging findings. *Radiogr Rev Publ Radiol Soc N Am Inc.* 1995;15(3):563–74. DOI: 10.1148/radiographics.15.3.7624563
32. Goodwin DW. Imaging of Skeletal Muscle. *Rheum Dis Clin.* 2011;37(2):245–51.
33. Reimers CD, Fleckenstein JL, Witt TN, Müller-Felber W, Pongratz DE. Muscular ultrasound in idiopathic inflammatory myopathies of adults. *J Neurol Sci.* 1993;116(1):82–92. DOI: 10.1016/0022-510x(93)90093-e
34. Lazarou IN, Guerne P-A. Classification, diagnosis, and management of idiopathic inflammatory myopathies. *J Rheumatol.* 2013;40(5):550–64. DOI: 10.3899/jrheum.120682
35. Malik A, Hayat G, Kalia JS, Guzman MA. Idiopathic Inflammatory Myopathies: Clinical Approach and Management. *Front Neurol* [Internet]. 2016 May 20 [cited 2017 May 30];7. Available from: <http://www.ncbi.nlm.nih.gov/pmc/articles/PMC4873503/>
36. Dalakas MC. Polymyositis. In: *International Neurology* [Internet]. Wiley-Blackwell; 2016 [cited 2018 Sep 10]. p. 497–500. Available from: <https://onlinelibrary.wiley.com/doi/abs/10.1002/978111877329.ch120>
37. Emery AE. The muscular dystrophies. *BMJ.* 1998;317(7164):991–5. DOI: 10.1136/bmj.317.7164.991
38. Gallardo E, Rojas-García R, de Luna N, Pou A, Brown RH, Illa I. Inflammation in dysferlin myopathy: immunohistochemical characterization of 13 patients. *Neurology.* 2001;57(11):2136–8. DOI: 10.1212/wnl.57.11.2136
39. Arahata K, Ishihara T, Fukunaga H, Orimo S, Lee JH, Goto K, et al. Inflammatory response in facioscapulohumeral muscular dystrophy (FSHD): immunocytochemical and genetic analyses. *Muscle Nerve Suppl.* 1995;2:S56–66.
40. Argov Z, Sadeh M, Mazor K, Soffer D, Kahana E, Eisenberg I, et al. Muscular dystrophy due to dysferlin deficiency in Libyan Jews. Clinical and genetic features. *Brain J Neurol.* 2000;123 (Pt 6):1229–37. DOI: 10.1093/brain/123.6.1229
41. Confalonieri P, Oliva L, Andreetta F, Lorenzoni R, Dassi P, Mariani E, et al. Muscle inflammation and MHC class I up-regulation in muscular dystrophy with lack of dysferlin: an immunopathological study. *J Neuroimmunol.* 2003;142(1–2):130–6. DOI: 10.1016/s0165-5728(03)00255-8
42. Ricker K. Myotonic dystrophy and proximal myotonic myopathy. *J Neurol.* 1999;246(5):334–8. DOI: 10.1007/s004150050359
43. Amato AA, Griggs RC. Unicorns, dragons, polymyositis, and other mythological beasts. *Neurology.* 2003;61(3):288–9. DOI: 10.1212/wnl.61.3.288
44. Angelini C, Fanin M. Calpainopathy. In: Adam MP, Ardinger HH, Pagon RA, Wallace SE, Bean LJ, Stephens K, et al., editors. *GeneReviews®* [Internet]. Seattle (WA): University of Washington, Seattle; 1993 [cited 2018 Jul 30]. Available from: <http://www.ncbi.nlm.nih.gov/books/NBK1313/>
45. Corral R, A M, Vázquez V, La JM de, Holgado Silva C, Aznar Martín A, et al. Miopatía por déficit de carnitina: un caso de diagnóstico tardío. *An Med Interna.* 2002;19(8):39–42.
46. Khaleeli AA, Griffith DG, Edwards RH. The clinical presentation of hypothyroid myopathy and its relationship to abnormalities in structure and function of skeletal muscle. *Clin Endocrinol (Oxf).* 1983;19(3):365–76. DOI: 10.1111/j.1365-2265.1983.tb00010.x
47. Maselli RA, Richman DP, Wollmann RL. Inflammation at the neuromuscular junction in myasthenia gravis. *Neurology.* 1991;41(9):1497–504. DOI: 10.1212/wnl.41.9.1497
48. Fernandez Castro M, Godo J, Silva L, Andreu JL. Miopatía esteroidea. *Semin Fund Esp Reumatol.* 201–6.
49. Mimori T, Nakashima R, Hosono Y. Interstitial lung disease in myositis: clinical subsets, biomarkers, and treatment. *Curr Rheumatol Rep.* 2012;14(3):264–74. DOI: 10.1007/s11926-012-0246-6
50. Zong M, Lundberg IE. Pathogenesis, classification and treatment of inflammatory myopathies. *Nat Rev Rheumatol.* 2011;7(5):297–306. DOI: 10.1038/nrrheum.2011.39
51. Findlay AR, Goyal NA, Mozaffar T. An overview of polymyositis and dermatomyositis. *Muscle Nerve.* 2015;51(5):638–56. DOI: 10.1002/mus.24566
52. Wang DX, Shu XM, Tian XL, Chen F, Zu N, Ma L, et al. Intravenous immunoglobulin therapy in adult patients with polymyositis/dermatomyositis: a systematic literature review. *Clin Rheumatol.* 2012;31(5):801–6. DOI: 10.1007/s10067-012-1940-5
53. Valiyil R, Casciola-Rosen L, Hong G, Mammen A, Christopher-Stine L. Rituximab therapy for myopathy associated with anti-signal recognition particle antibodies: a case series. *Arthritis Care Res.* 2010;62(9):1328–34. DOI: 10.1002/acr.20219
54. Furlan A, Botsios C, Ruffatti A, Todesco S, Punzi L. Antisynthetase syndrome with refractory polyarthritis and fever successfully treated with the IL-1 receptor antagonist, anakinra: A case report. *Jt Bone Spine Rev Rhum.* 2008;75(3):366–7. DOI: 10.1016/j.jbspin.2007.07.010
55. Dastmalchi M, Grundtman C, Alexanderson H, Mavragani CP, Einarsdottir H, Helmers SB, et al. A high incidence of disease flares in an open pilot study of infliximab in patients with refractory inflammatory myopathies. *Ann Rheum Dis.* 2008;67(12):1670–7. DOI: 10.1136/ard.2007.077974
56. Muscle Study Group. A randomized, pilot trial of etanercept in dermatomyositis. *Ann Neurol.* 2011;70(3):427–36. DOI: 10.1002/ana.22477
57. Higgs BW, Zhu W, Morehouse C, White WI, Brohawn P, Guo X, et al. A phase 1b clinical trial evaluating sifalimumab, an anti-IFN- α monoclonal antibody, shows target neutralisation of a type I IFN signature in blood of dermatomyositis and polymyositis patients. *Ann Rheum Dis.* 2014;73(1):256–62. DOI: 10.1136/annrheumdis-2012-202794