



## INFORME DE CASO

### Carcinoma epidermoide de la conjuntiva ocular. Presentación de un caso

#### Epidermoid carcinoma on the conjunctiva of the eye. Presentation of case

Maricely Frómeta-Ávila<sup>1\*</sup> , Miladis Velázquez-Matos<sup>2</sup> , Liuba Cobas-Díaz<sup>3</sup> 

<sup>1</sup> Especialista de II Grado en Oftalmología. Hospital General Docente "Dr. Agostinho Neto", Guantánamo, Cuba.

<sup>2</sup> Especialista de II Grado en Oftalmología. Profesora Auxiliar. Hospital General Docente "Dr. Agostinho Neto". Guantánamo. Cuba.

<sup>3</sup> Especialista de I Grado en Oftalmología. Hospital General Docente "Dr. Agostinho Neto". Guantánamo. Cuba.

\*Autor para la correspondencia: [chely800301@gmail.com](mailto:chely800301@gmail.com)

Recibido: 10 de septiembre de 2020 Aprobado: 21 de octubre de 2020

#### RESUMEN

Se presentó el caso clínico de un paciente de 62 años de edad, raza blanca, de procedencia rural, que acudió a la consulta de Oftalmología del Hospital General Docente "Dr. Agostinho Neto" en enero de 2019 por presentar molestias y lagrimeo en el ojo izquierdo. El examen ocular demostró la presencia de hiperemia conjuntival, lesión conjuntival muy vascularizada en el ángulo interno del ojo derecho que invadía la córnea. Se le realizó excéresis y biopsia que informó un carcinoma epidermoide de la conjuntiva ocular. El carcinoma epidermoide de la conjuntiva ocular es un cáncer poco común, pero ante la sospecha clínica se debe realizar una adecuada semiología clínica para obtener el diagnóstico definitivo y aplicar el tratamiento de acuerdo a los protocolos de actuación.

**Palabras clave:** conjuntiva ocular; oftalmología; carcinoma ocular

#### ABSTRACT

A 62-year-old white patient from a rural area presented to the Ophthalmology Clinic of the General Teaching Hospital "Dr. Agostinho Neto" in January 2019 with discomfort and tears in his left eye. The eye examination showed the presence of conjunctival hyperemia, a highly vascularized conjunctival lesion in the internal angle of the right eye that invaded the cornea. Excresis and biopsy were performed which reported an epidermoid carcinoma on the conjunctiva of the eye. Epidermoid carcinoma on the conjunctiva of the eye is a rare cancer, but upon clinical suspicion, an adequate clinical semiology must be performed to obtain the definitive diagnosis and apply the treatment according to the protocols of action.

**Keywords:** conjunctiva of the eye; ophthalmology; eye carcinoma



#### Cómo citar este artículo:

Frómeta-Ávila M, Velázquez-Matos M, Cobas-Díaz L. Carcinoma epidermoide de la conjuntiva ocular. Presentación de un caso. Rev Inf Cient [en línea]. 2020 [citado día mes año]; 99(4):379-385. Disponible en: <http://www.revinfcientifica.sld.cu/index.php/ric/article/view/2994>

## INTRODUCCIÓN

La conjuntiva es una capa de revestimiento epitelial del ojo. De cualquiera de sus componentes histológicos pueden surgir tumores benignos, premalignos y malignos, que son los más frecuentes del ojo, anejos y párpados. Los tumores de la conjuntiva ocular abarcan desde lesiones benignas como el papiloma, hasta otras que pueden poner en peligro la función visual y la vida del paciente si no son diagnosticadas precozmente, como el carcinoma de células escamosas y el melanoma.<sup>(1)</sup>

El carcinoma epidermoide de la conjuntiva ocular es el tumor maligno más frecuente de la superficie ocular.<sup>(2)</sup> Se define como las células neoplásicas procedentes del epitelio conjuntival, que causan rotura de la membrana basal epitelial de la conjuntiva e infiltración del corion, característica que lo diferencia del grupo genérico de las neoplasias intraepiteliales conjuntivales o displasias conjuntivales, las cuales pueden dar origen a este o aparecer a partir de células aparentemente sanas.<sup>(3,4)</sup>

Tiene una incidencia de 0,02- 3,5 por cada 100 000 habitantes en el mundo<sup>(5)</sup>, sobre todo en individuos con edad entre los 50-75 años y del sexo masculino.<sup>(6)</sup> Se ha notificado que es más frecuente en zonas donde es más alta la exposición solar, como sucede en países cercanos al ecuador y en África, pues se identifica que este es el principal factor de riesgo para este tipo de neoplasia.

El carcinoma de células escamosas de la conjuntiva ocular no es un problema de salud si se tiene en cuenta la incidencia, pero sí es una problemática significativa al considerar su malignidad y repercusión biopsicosocial. En Cuba, cada año se registran 12-15 casos nuevos, de modo que es poco posible que los médicos generales y oftalmólogos en formación se familiaricen con la identificación clínica de este cáncer, lo que se hace necesario a fin de asegurar el diagnóstico precoz y el tratamiento correcto y oportuno.

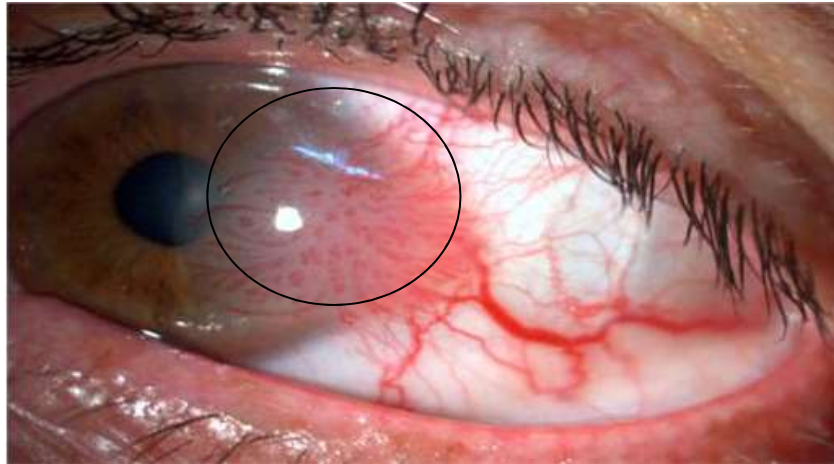
Por lo anterior, el objetivo de este artículo es socializar la experiencia del diagnóstico, tratamiento y seguimiento médico de un paciente con diagnóstico clínico definitivo que se atendió en el servicio de Oftalmología del Hospital General Docente “Dr. Agostinho Neto” en enero 2019.

## PRESENTACIÓN DEL CASO

- Datos de identidad personal: sexo masculino, 76 años de edad, raza blanca, procedencia rural, trabajador agrícola.
- Antecedentes patológicos personales: Hipertensión arterial sistémica.
- Motivo de consulta: enrojecimiento y dolor del ojo derecho
- Historia de la enfermedad actual: Paciente que acudió al cuerpo de guardia de Oftalmología del citado hospital, en Guantánamo, Cuba, por referir que desde hacía seis meses antes presentaba enrojecimiento y dolor del ojo derecho.

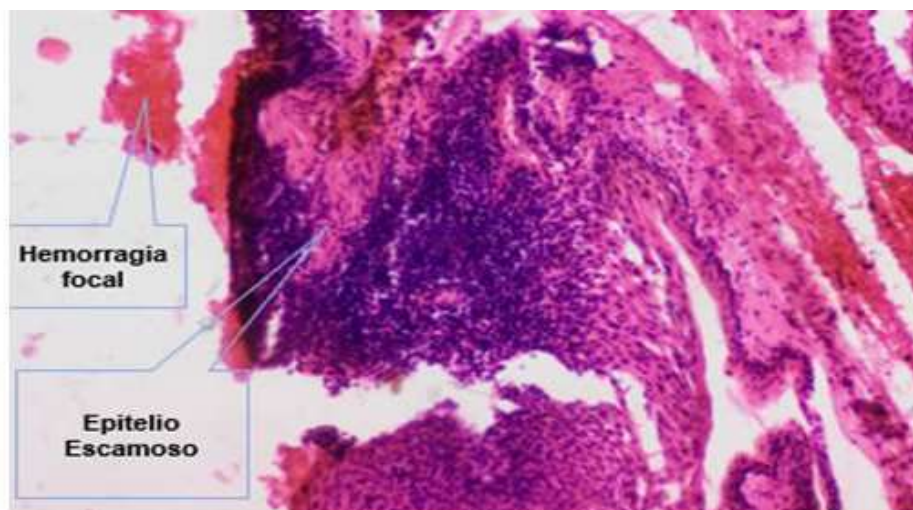


- Examen físico ocular: presencia de hiperemia conjuntival de una lesión gelatinosa, rugosa, elevada, con vasos sanguíneos gruesos en el ángulo interno, por encima del pterigión en el ojo derecho, que sobrepasaba el limbo corneal desde hora 2 a hora 5 y que se extendía hasta el borde nasal de la pupila, el resto permanecía transparente (Figura 1). Se constató agudeza visual de 0,1 en OD y 0,7 ojo izquierdo (OI) sin cristales y de 0,7 en OD y 1,0 OI con cristales. El fondo de ojo fue normal.

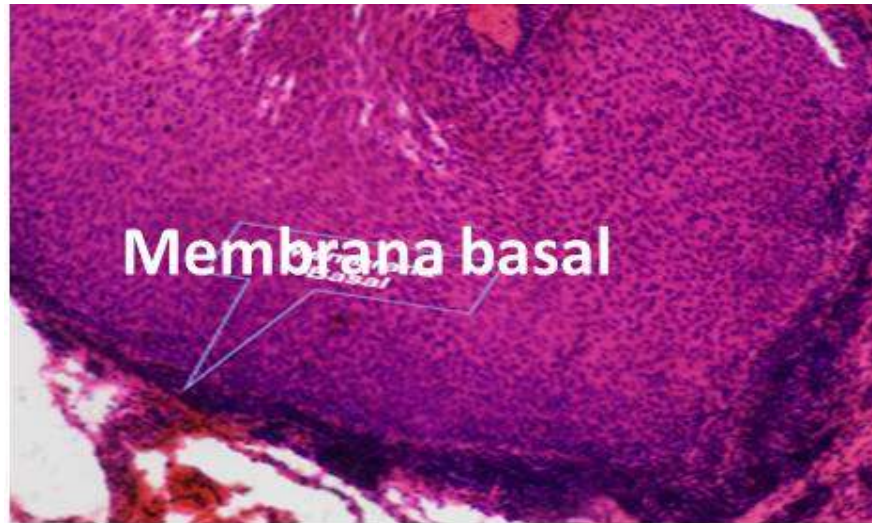


**Fig. 1.** Imagen biomicroscópica donde se observa hiperemia conjuntival con vaso centinela y lesión conjuntival de aspecto gelatinoso en el limbo corneoscleral nasal que invade a la córnea hasta la porción nasal de la pupila.

Exámenes complementarios: se realizó ultrasonido diagnóstico ocular que resultó negativo. Conducta médica: Se realizó excéresis simple de la lesión tumoral con un margen por fuera de la lesión mayor a 2 mm y crioterapia. Se tomó muestra para biopsia, en la que se concluyó: displasia epitelial severa y carcinoma *in situ* de epitelio escamoso, y reacción inflamatoria crónica activa del estroma (Figuras 2 y 3).

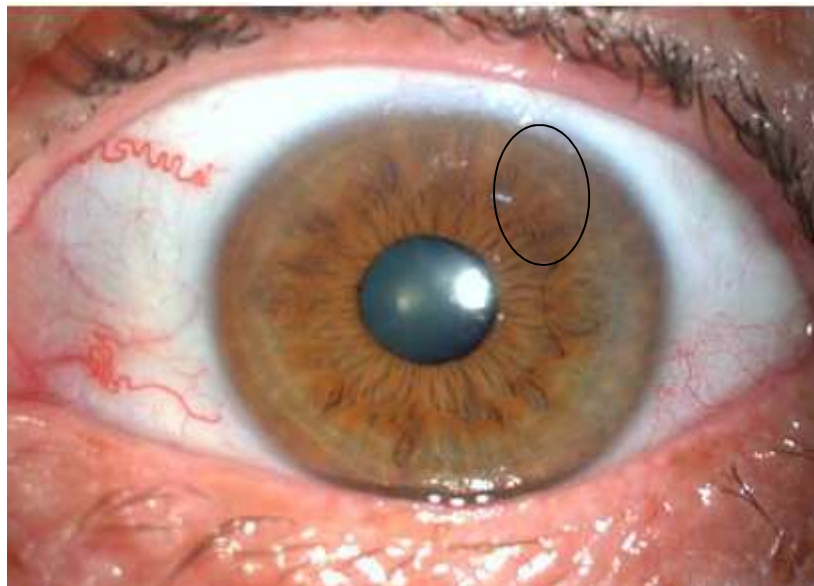


**Fig. 2.** Corte de conjuntiva ocular coloreado con hematoxilina y eosina al 10x que muestra epitelio escamoso con crecimiento desorganizado que no infiltra el tejido estromal, el cual presenta hemorragia focal.



**Fig. 3.** Corte de conjuntiva ocular coloreado con hematoxilina y eosina al 40x que muestra epitelio escamoso con células anaplásicas, escasa mitosis que respeta la membrana basal.

Una vez realizada la resección quirúrgica y confirmada el diagnóstico de carcinoma epidermoide de la conjuntiva ocular, se valoró en el servicio de Oncología, con la evaluación continua por el oftalmólogo, durante un año, y al no constatar recidiva del tumor ni complicaciones postquirúrgicas se decidió el egreso (Figura 4).



**Fig. 4.** Biomicroscopía un año después de la resección quirúrgica de la lesión que muestra córnea y conjuntiva transparente sin signos de inflamación ni tumor.

## DISCUSIÓN DEL CASO

Debido a su forma de inicio, que se presentó de manera difusa, con síntomas como los de la inflamación del pterigión existente, es importante realizar la vigilancia de todos aquellos pacientes con signos inflamatorios de la conjuntiva ya que, si se diagnostica este tumor en etapas tempranas, permite la realización de tratamiento quirúrgico mediante los cuales se puede conservar la visión y el globo ocular, así como evitar la invasión a otros tejidos.

El carcinoma epidermoide de conjuntiva ocular es un tumor raro, de crecimiento lento, con malignidad de bajo grado, que puede aparecer de nevus o a partir de una neoplasia intraepitelial conjuntival o corneal previa.<sup>(4)</sup> Es más frecuente en pacientes con xeroderma pigmentario y Síndrome de Inmunodeficiencia Adquirida. Son factores de riesgo la edad, a partir de la sexta década de la vida, el sexo masculino, el estado inmunológico incompetente, exposición a los rayos ultravioletas, productos del petróleo y al polvo, contaminación por el virus del papiloma humano, el hábito de fumar, las personas con iris claro y el trauma ocular.<sup>(5)</sup>

Aunque se asume que a partir de los 50 años de edad, la de mayor incidencia, siempre que se sospeche el diagnóstico de esta enfermedad, aunque sea en pacientes más jóvenes, se debe realizar biopsia excisional amplia, y aplicar crioterapia como tratamiento coadyuvante.<sup>(7)</sup>

El diagnóstico diferencial del carcinoma de células escamosas de la conjuntiva ocular se realiza con quemaduras químicas, dermoide, melanoma limbal y pterigión. Se identifican dos formas clínicas: el carcinoma escamoso fusiforme y el mucoepidermoide.<sup>(3)</sup>

El carcinoma escamoso fusiforme es poco común se presenta como una lesión plana con gran agresividad y tendencia a la penetración intraocular, que simula en ocasiones úlceras periféricas corneales o pterigión. Histológicamente, las células son fusiformes, pleomórficas, con un núcleo hiper cromático, a veces difíciles de diferenciar de fibroblastos, y pueden ser erróneamente diagnosticadas como histiocitomas fibrosos o fibrosarcomas.<sup>(3)</sup>

El carcinoma epidermoide de la conjuntiva ocular puede cursar de manera asintomática o presentar síntomas inespecíficos en pacientes que padecen de pterigión, por lo que las molestias las pueden relacionar con la degeneración de la conjuntiva y no con el tumor. El paciente suele referir dolor severo y pérdida visual, aunque lo más común es la presencia de ojo rojo e irritación ocular. Cuando se realiza el examen físico oftalmológico se revela macroscópicamente una masa gelatinosa, papiliforme, leucoplásica, nodular y difusa.<sup>(7)</sup>

La complicación principal del carcinoma epidermoide de la conjuntiva es la recurrencia, típicamente en el primer año posterior a la excisión, pero se puede presentar empeoramiento después. La invasión intraocular se ha reportado en de 2 a 8% de los casos y la invasión a órbita de 12 al 16 %. El pronóstico es razonablemente bueno en caso de excisión completa de la lesión, aunque se han reportado tasas de mortalidad de hasta 4 a 8 %.<sup>(3)</sup>



El tratamiento definitivo es la cirugía (excéresis) con un margen oncológico adecuado, utilizando la crioterapia en el lecho quirúrgico y en los bordes de sección para disminuir el riesgo de recidivas. En los casos invasivos, la enucleación o exenteración son los tratamientos de elección. Se ha utilizado la radioterapia como tratamiento adyuvante, como alternativa a la cirugía o como tratamiento paliativo<sup>(8)</sup>, que en nuestro paciente no fue necesario aplicar.

En la actualidad, la letalidad de este tipo de cáncer es muy baja pues se logra el diagnóstico en etapas tempranas y se cuenta con opciones terapéuticas eficaces y que posibilitan la conservación del globo ocular y de la visión.<sup>(3,8)</sup>

## CONSIDERACIONES FINALES

El carcinoma epidermoide de la conjuntiva ocular es un cáncer poco común, pero ante la sospecha clínica, se debe realizar una adecuada semiología clínica para obtener el diagnóstico definitivo y aplicar el tratamiento de acuerdo a los protocolos de actuación reglados en cada institución, para asegurar la supervivencia del paciente.

## REFERENCIAS BIBLIOGRÁFICAS

1. Font RL, Croxatto O, Rao N. Tumors of the eye and ocular adnexa [en línea]. New York: American Registry of Pathology; 2006. Disponible en: <https://www.amazon.com/-/es/Ramon-L-M-D-Font/dp/1881041999>
2. González M, González S, Suárez M. Carcinoma epidermoide de conjuntiva en un adulto mayor. MEDISAN. [en línea] 2016 [citado 5 May 2020]; 20(11):9-14. Disponible en: [http://scielo.sld.cu/scielo.php?script=sci\\_arttext&pid=S1029-30192016001100005](http://scielo.sld.cu/scielo.php?script=sci_arttext&pid=S1029-30192016001100005)
3. Ausín E, Gómez Maestra MJ, Martínez Costa R, Francés E, López Sánchez E. Tumores de la conjuntiva y córnea. An Oftalmol [en línea] 2008 [citado 5 May 2020]; 16(1):10-20. Disponible en: <https://dialnet.unirioja.es/servlet/articulo?codigo=6396855>
4. Pérez A, Cárdenas FY, Hernández Y. Carcinoma de células escamosas de la conjuntiva en adultos jóvenes inmunocompetentes. Rev Cubana Oftalmol [en línea]. 2014 [citado 5 May 2020]; 27(1):146-51. Disponible en: [http://scielo.sld.cu/scielo.php?script=sci\\_arttext&pid=S0864-21762014000100016](http://scielo.sld.cu/scielo.php?script=sci_arttext&pid=S0864-21762014000100016)
5. Capiz DR, García T, Tejeda GM. Características del carcinoma epidermoide de conjuntiva en un hospital de concentración oftalmológico en México. Rev Mex Oftalmol [en línea]. 2017 [citado 5 May 2020]; 91(3):142-147. Disponible en: <https://www.sciencedirect.com/science/article/pii/S0187451916300373>
6. Rodríguez MP, Toledo RY, Álvarez YS. Carcinoma epidermoide de conjuntiva con invasión local. MEDISAN [en línea]. 2019 [citado 5 May 2020]; 23(5):958-966. <https://www.medigraphic.com/pdfs/medisan/mds-2019/mds195n.pdf>
7. McKelvie PA, Daniell MI, McNab A, et al. Squamous cell carcinoma of the conjunctiva: A series of 26 cases. Br J Ophthalmol [en línea]. 86(2002):168-173. <https://pubmed.ncbi.nlm.nih.gov/11815342/>



8. Stannard C, Sauerwein W, Maree G, Lecuona K. Radiotherapy for ocular tumours. Eye (Lond) [en línea]. 2013 [citado 5 May 2020]; 27(2):119-27. Disponible en: <https://www.ncbi.nlm.nih.gov/pmc/articles/PMC3574242/>

**Declaración de conflicto de intereses:**

Los autores declaran no presentar conflictos de intereses.

**Contribución de los autores:**

MFA: idea; diseño; recopilación y búsqueda de bibliografía; recogida de datos; análisis e interpretación de resultados; desarrollo de la investigación; redacción; revisión y aprobación de la versión final del artículo.

MVM: contribución en recopilación y búsqueda de bibliografía; recogida de datos; análisis e interpretación de resultados; redacción; revisión y aprobación de la versión final del artículo.

LCD: contribución en recopilación y búsqueda de bibliografía; recogida de datos; análisis e interpretación de resultados; redacción; revisión y aprobación de la versión final del artículo.

