

IMAGEN MEDICA

MEDICAL IMAGE

TUMOR CARDIACO SECUNDARIO A LINFOMA DE BURKITT EN ADULTO CON VIH

CARDIAC MASS IN PATIENT WITH BURKITT LYMPHOMA IN PATIENT WITH HIV. CARDIAC MASS IN PATIENT WITH HIV

Victor Daniel Gimenez Ortigoza¹, Iris Santacruz¹.

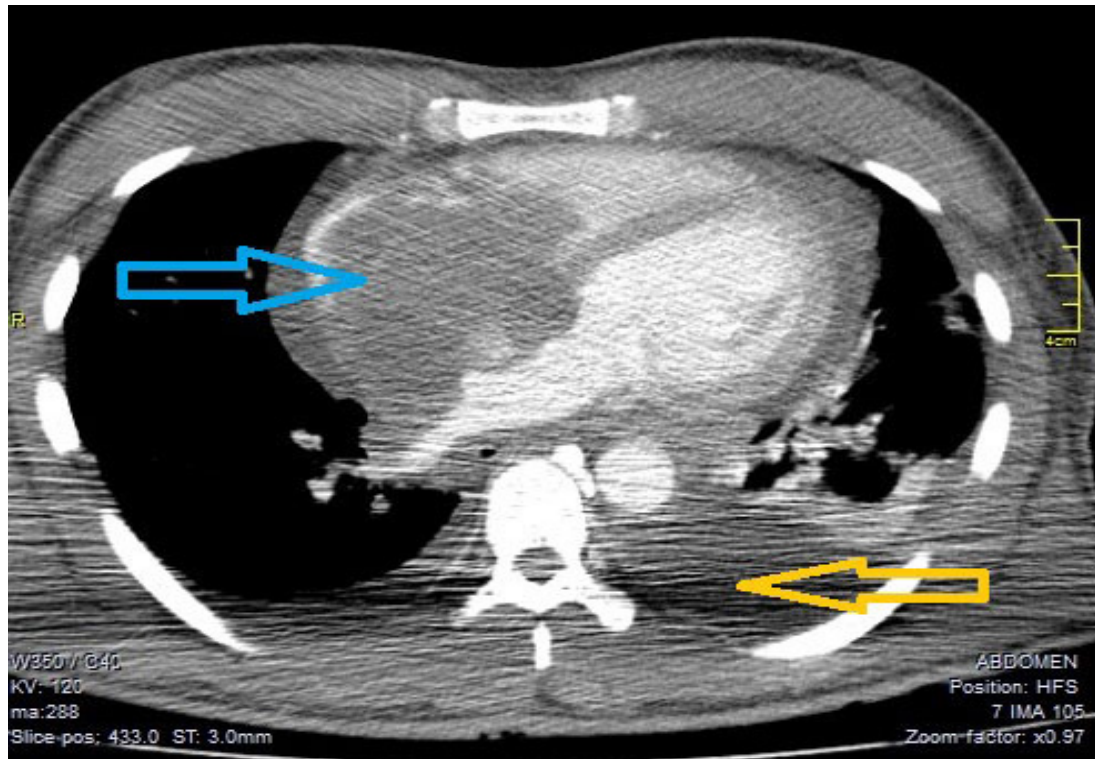
¹Especialistas de medicina Interna del Hospital de Clinicas de la Universidad nacional de Asunción
Hospital de Clinicas de la Universidad nacional de Asunción

Correspondencia a:
Victor Daniel Gimenez Ortigoza
victorgimenez11@gmail.com
Telf. y celular: +595981311203

DESARROLLO

Se presenta el caso de un varón de 32 años de edad con cuadro de un mes de evolución de disnea de esfuerzo que empeora progresivamente hasta presentarse en el reposo, edema de miembros inferiores, astenia y decaimiento general. Se desconoce si es portador de alguna patología de base y niega algún cuadro similar anterior. Al examen físico, se constató adenomegalias cervicales e inguinales, ruidos pulmonares en campo medio y base, ingurgitación yugular, ruidos cardiacos normales y hepatomegalia. Se realizó inicialmente radiografía de tórax donde se pudo apreciar mediastino ensanchado, con buena respuesta sintomática inicialmente con restricción de líquidos y diuréticos, posterior a análisis rutinario se constata test Elisa positivo para VIH.

Figura 1: Tomografía contrastada de tórax donde se evidencia tumoración intraauricular hipodensa mal delimitada con infiltración de ventricular (flecha celeste) y de derrame pleural (flecha naranja).



Palabras Clave: linfoma de burkitt. tomografía. Ensayo de Inmunoadsorción Enzimática

Key Words: burkitt lymphoma. chest tomography. enzyme-linked immunosorbent assay.

Procedencia y arbitraje: no comisionado, sometido a arbitraje externo.

Recibido para publicación: 23 de noviembre de 2018
Aceptado para publicación: 21 de diciembre de 2019

Citar como:
Gimenez V, Santacruz I. Masa cardiaca en paciente con VIH. Rev Cient Cienc Med 2019; 22 (2): 58-59

Fuente Propia

Una vez internado en sala de medicina interna permaneció estable, se realizó una tomografía contrastada (Figura 1) donde se aprecia tumoración intraauricular hipodensa mal delimitada mide 83 mm de diámetro mayor con infiltración ventricular (flecha celeste) y derrame pleural con distancia pleura-pleura de 55 mm (flecha naranja), la carga viral fue de 57 000 copias/ml y recuento de linfocitos CD4 30 células/mm³; paciente en estadio SIDA. En interconsulta con departamento de cirugía, se realizó biopsia de ganglio cervical que informó Linfoma

de Burkitt mediante citometría de flujo; se inició terapia antiretroviral y quimioterapia de urgencia con citarabina, doxorubicina y dexametasona por el departamento de hematología.

A pesar de inicio de quimioterapia; el paciente fallece a las 72 horas de ingreso por shock cardiogénico. La presentación de infiltración cardíaca secundaria a linfoma de Burkitt es extremadamente rara en adultos¹⁻⁵, la falta de consulta oportuna y la inmunodeficiencia propiciaron un desenlace fatal.

REFERENCIAS

1. Tzachanis D, Dewar R, Luptakova K, Chang JD, Joyce RM. Primary cardiac burkitt lymphoma presenting with abdominal pain. *Case Rep Hematol* [Internet]. 2014 [cited 2018 Dec 25];2014:687598. Available from: <http://www.ncbi.nlm.nih.gov/pubmed/25431699>
2. Legault S, Couture C, Bourgault C, Bergeron S, Poirier P, Sénéchal M. Primary cardiac Burkitt-like lymphoma of the right atrium. *Can J Cardiol* [Internet]. 2009 Mar [cited 2018 Dec 25];25(3):163-5. Available from: <http://www.ncbi.nlm.nih.gov/pubmed/19279985>
3. Ruiz-Mori E, Ayala-Bustamante L, Ruiz-Morib H, Burgos-Bustamante J, Pérez-Samitier C, Zaharia-Bassan M. Masa tumoral cardíaca en un paciente con linfoma de Burkitt. *Caso clínico. Arch Cardiol México* [Internet]. 2017 Apr 1 [cited 2018 Dec 25];87(2):187-9. Available from: <https://linkinghub.elsevier.com/retrieve/pii/S1405994016300702>
4. Ramírez JD, Patiño Giraldo S, Arango M. Linfoma primario del corazón: causa poco común de síndrome de falla cardíaca. *Rev Colomb Cardiol* [Internet]. 2016 Sep 1 [cited 2018 Dec 25];23(5):419.e1-419.e5. Available from: <https://www.sciencedirect.com/science/article/pii/S0120563315002338>
5. Chan O, Igwe M, Breburda CS, Amar S. Burkitt Lymphoma Presenting as an Intracardiac Mass: Case Report and Review of Literature. *Am J Case Rep* [Internet]. 2016 Aug 3 [cited 2018 Dec 25];17:553-8. Available from: <http://www.ncbi.nlm.nih.gov/pubmed/27484990>