

## Embarazo ectópico abdominal: caso reportado en Ambato (Ecuador)

Octavio Miranda Ruiz<sup>1</sup>, Ronald Goyes Ortega<sup>2</sup>

### RESUMEN

El embarazo ectópico (EE) es la implantación del óvulo fecundado fuera de la cavidad uterina, su incidencia ha aumentado en las últimas décadas.

El EE abdominal es una forma rara, localizado a nivel de la cavidad peritoneal fuera de la cavidad uterina. Para su diagnóstico se usan los criterios de Studdiford. Tiene una alta morbilidad y mortalidad materna asociada.

Presentamos el caso de una segundigesta de 33 años, casada. Con parto vaginal previo y FUM incierta, con ciclos menstruales irregulares, en tratamiento con progestágenos durante dos meses, y sangrado menstrual por 8 días durante el último mes. Ingresó por emergencia con signos de shock hipovolémico. Se realizó laparotomía y se confirmó diagnóstico.

Se extrajo feto y anexos con evolución favorable. (Horiz Med 2015; 15(3): 74-77)

**Palabras clave:** Embarazo ectópico abdominal, embarazo. (Fuente: DeCS BIREME).

**Ectopic abdominal pregnancy: case reported in Ambato (ECUADOR)**

### ABSTRACT

Ectopic pregnancy (EP) is the implantation of the fertilized egg outside the uterine cavity, its incidence has increased in recent decades.

The abdominal EP is a rare form, located at the level of the peritoneal cavity outside the uterine cavity. For diagnostic criteria used Studdiford. It has a high maternal morbidity and mortality associated.

We report the case of a patient 33 years old, married. Prior vaginal delivery and LMP uncertain, with irregular menstrual cycles, progestogen therapy for two months, and menstrual bleeding for 8 days during the last month. Entered by emergency with signs of hypovolemic shock. Laparotomy was performed and confirmed diagnosis.

Fetus and Annexes fetus and extracted with favorable evolution. (Horiz Med 2015; 15(3): 68-73)

**Key words:** Ectopic abdominal pregnancy, pregnancy. (Source: MeSH NLM).

---

<sup>1</sup> Departamento de Gineco-Obstetrica, Hospital Básico Central, Ambato, Ecuador.

<sup>2</sup> Docente Obstetricia Uniandes. Ambato-Ecuador.

## INTRODUCCIÓN

El embarazo ectópico (EE) es la implantación del óvulo fecundado fuera de la cavidad uterina, su incidencia ha aumentado en las últimas décadas debido a la aplicación de técnicas de cirugía tubárica, fecundación asistida, inducción de la ovulación, aumento de los factores de riesgo prevalentes en la población y mayor facilidad diagnóstica (1).

Su incidencia ha pasado de 1 / 100 -200 embarazos intrauterinos a 1 por cada 25 - 30 embarazos intrauterinos y se presenta 48,2% en mujeres entre los 30-39 años y en el 36,8% entre los 20-29 años, representando las nulíparas el 34,4% y las primíparas el 23,6%. (2,3)

Ha disminuido su morbimortalidad y es la primera causa de mortalidad en el primer trimestre de embarazo, asociándose a otra nueva gestación en el 50% de los casos, de los cuales el 30- 50% concluyen con el parto de un feto vivo.

El embarazo ectópico se puede localizar a nivel de las trompas de Falopio (tubárico) el cual corresponde al 98 % de EE, de los cuales el 70 % es Ampular, 12 % Itsmica, 11 % Fímbrica, 1.9 % Intersticial, o extratubárico el 2 % del cual el EE abdominal corresponde al 1,3 %.

Las situaciones que inducen a un EE convergen todas en un daño del epitelio tubárico y alteración de su contractibilidad.

Entre los factores de riesgo destacan:

- Enfermedad inflamatoria pélvica, la cual afecta al 11% de las mujeres en edad fértil y aumenta 7 veces el riesgo de EE, debido al proceso inflamatorio y cicatricial que induce sobre las trompas de Falopio, corresponde a una infección multimicrobiana.
- Cirugía tubárica previa, eleva el riesgo de padecer EE un 5-20%.
- Antecedentes de cirugía pélvica
- Fallos en la anticoncepción, en la esterilización tubárica o con la implantación del dispositivo

intrauterino liberador de progesterona, debido a que la progesterona induce una alteración en la contractibilidad de la trompa de Falopio.

- Hábito tabáquico, produce una alteración a nivel de los cilios del epitelio tubular
- Endometriosis
- Inductores de ovulación
- Fecundación asistida: por la presencia de altos niveles de estrógenos administrados o por el paso tubárico de embriones transferidos hacia el interior uterino.

## EMBARAZO ECTÓPICO ABDOMINAL

El embarazo ectópico abdominal es una rara forma de EE localizado a nivel de la cavidad peritoneal fuera de la cavidad uterina.

El embarazo abdominal primario se refiere a aquél embarazo implantado directamente en la cavidad abdominal y sus órganos, excepto por las trompas y los ovarios. Embarazo abdominal secundario significa que se originó a partir de un embarazo de trompa (menos común que uno ovárico) y fue implantado de nuevo.

Es una forma muy rara de embarazo ectópico representa 1/10.000 entregas en los países desarrollados, y 3,4/10.000 en países sub desarrollados (4).

Para realizar el diagnóstico de EE abdominal se usan los criterios de Studdiford: Trompas de Falopio y ovarios deben ser normales, no existe la presencia de fístula entre el útero y la cavidad abdominal y el embarazo se relaciona únicamente con la superficie peritoneal sin signos de presentarse un embarazo de trompa previamente.

Los criterios de ultrasonido para el diagnóstico de embarazo ectópico abdominal son: feto fuera del útero, incapacidad de ver una pared uterina entre el feto y la orina de la vejiga, aproximación de las partes fetales y pared abdominal de la madre, la posición excéntrica / actitud de feto, placenta fuera de la cavidad uterina y la visualización de la placenta inmediatamente adyacente al pecho y a la cabeza fetal sin líquido amniótico (5,6).

Hay una alta morbilidad y mortalidad materna asociada con el embarazo abdominal. Su gestión depende de la edad gestacional y el sitio donde la placenta se adjoina.

## PRESENTACIÓN DEL CASO

Paciente de 33 años de edad, casada, 1 gesta, 1 parto, 0 abortos, 0 cesáreas, FUM incierta, antecedentes de sangrados menstruales irregulares, en tratamiento con progestágenos durante dos meses, y sangrado menstrual por 8 días durante el último mes, acude a servicio de emergencia por presentar signos de shock hipovolemico.

Al exámen físico conjuntivas y mucosas pálidas, sudorosa, taquicárdica, hipotensa, cuadro se acompaña de dolor abdominal de gran intensidad tipo cólico localizado en hipogastrio, signos de irritación peritoneal. A la admisión sus signos vitales fueron FC: 128 latidos por minuto, 30 respiraciones por minuto, TA 40/60, Saturación 92 %, los exámenes de laboratorio reportaron Hb 9,1, Hcto 25.1, Neutrófilos 85.6 %, TP 18. 2, TTP 60, BhCG (+).

Se realiza laparotomía de emergencia donde se evidencia la presencia de un embarazo ectópico abdominal de aproximadamente 12 semanas de gestación (Fig. 1) implantado en fondo de saco de Douglas y hemoperitoneo con aproximadamente 2000 cc de sangre, más coágulos en fondo de saco de Douglas, con múltiples adherencias abdominales de tejido placentario a nivel intestinal, existe también en útero y anexos coágulos y tejido epiploico.

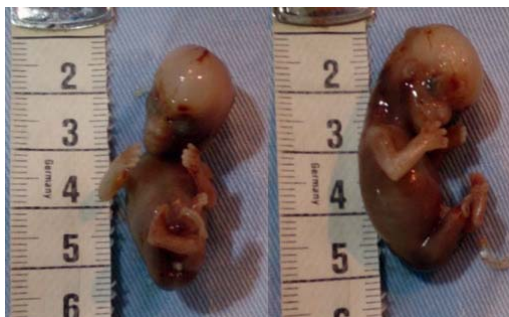


Figura 1 Feto de aproximadamente 12 semanas de gestación localizado en la cavidad abdominal.

Se procede a la extracción del feto junto con placenta (Fig. 2), se observa zonas cruentas por lo que se decide dejar empaquetamiento en fondo de saco de Douglas y un dren en fosas iliacas, a las 48 horas se procede al retiro del empaquetamiento observándose una adecuada hemostasia.

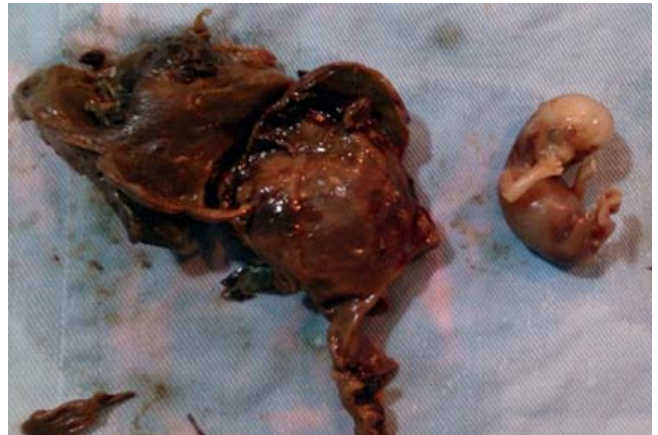


Figura 2. Placenta fetal adherida a intestinos.

## DISCUSIÓN

El embarazo ectópico abdominal es una patología muy infrecuente, los factores de riesgo que pueden producir éstos casos son antecedentes de embarazos ectópicos, enfermedad inflamatoria pélvica, la esterilización tubárica, cirugía reconstructiva de trompas y colocación de un dispositivo intrauterino (DIU) in situ, posiblemente la causa de embarazo ectópico en nuestra paciente fue el uso de progestágenos que inducen a una alteración en la motilidad tubárica.

El diagnóstico precoz de un embarazo ectópico abdominal depende en gran parte del alto índice de sospecha clínica en los proveedores de control prenatal.

Los signos y síntomas que pueden sugerir la presencia de un embarazo abdominal son: presencia de dolor abdominal, palpación de partes fetales y dolor a los movimientos fetales, signos de irritación peritoneal, la placenta puede implantarse en diferentes sitios como intestino, epiplón, hígado, el

bazo y el saco de Douglas, ésta se puede separar en cualquier momento durante el embarazo lo cual conducirá a hemorragia interna y un posible shock hipovolémico como sucedió con nuestro caso (7).

La presencia de signos de hemoperitoneo en nuestra paciente requirió de un tratamiento quirúrgico inmediato lo cual posibilitó la estabilidad hemodinámica, se presentó la dificultad de zonas cruentas las cuales fueron controladas mediante el empaquetamiento del fondo de saco de Douglas y drenes en fosas iliacas que permitió una completa recuperación de la paciente.

La placenta se debe extraer por completo cuando el cirujano puede realizar una ligación completa de los vasos placentarios, salvo contrario se debe dejar in situ la placenta para evitar peligro de sangrado.

En conclusión, aunque el número de EE abdominales es muy bajo, su detección precoz a través de sus signos y síntomas es muy importante y de éste depende el pronóstico posterior de la paciente, la intervención quirúrgica oportuna mejora la probabilidad de vida de la paciente.

### **Fuente de financiamiento**

Autofinanciado por los autores.

### **Conflictos de interés**

Los autores declaran no tener conflicto de interés en la presentación de este artículo.

### **REFERENCIAS BIBLIOGRÁFICAS**

1. Dupuis O, Camagna O, Benifla JL, Batalan A, Dhainaut-Renolleau C, et al. Extra-uterine pregnancy. In: Encycl Méd Chir, Gynécologie/Obstétrique. (Paris) Elsevier. 2001.
2. Aaron P, David H., Everett F. Early Abdominal Ectopic Pregnancies: A Systematic Review of the Literature, Gynecol Obstet Invest, 2012;74:249-260.
3. Bae SU, Kim CN, Kim KH, Hwang IT, Choi YJ, Lee MK, Cho BS, Kang YJ, Park JS: Laparoscopic treatment of early retroperitoneal abdominal pregnancy implanted on inferior vena cava. Surg Laparosc Endosc Percutan Tech 2009; 19: e156-e158.
4. Florent Y, Jovanny T., Jeanne H.,2, Zacharie S., Viable abdominal pregnancy: a case report in Yaoundé (Cameroon). Pan African Medical Journal. 2014; 18:181.
5. Bertrand G: Imaging in the management of abdominal pregnancy: a case report and review of the literature. J Obstet Gynaecol Can 2009,31(1):57-62.
6. Thomas JS, Willie JO, Clark JFJ. Primary peritoneal pregnancy: a case report. Journal of the national medical association. 1991; 83 (7): 635-637.
7. Dismas M, Nhandi N. Hemoperitoneum in advanced abdominal pregnancy with a live baby: a case report. Matovelo and Ng'walida BMC Research Notes 2014, 7:106.
8. Maas DA, Slabber C: Diagnosis and treatment of advanced extra-uterine pregnancy. S Afr Med 1975, 49:2007-2010.

### **Correspondencia:**

Nombre: Octavio Miranda Ruiz  
Dirección: Montalvo y Rocafuerte esquina  
Clínica Central. Ambato-Ecuador  
Teléfono: 0998220369  
Mail: decanomedicina@yahoo.com

Recibido: 21 de Junio de 2015

Aprobado: 06 de Agosto de 2015