

# Tratamiento de queratitis bacteriana por *Staphylococcus aureus* con linezolid 0.2% tópico

Lincoln Lavado Landeo <sup>1,2</sup>

## RESUMEN

**Objetivo:** Reportar el uso tópico ocular de linezolid 0.2% para el tratamiento de queratitis por *Staphylococcus aureus* con resultados exitosos.

**Material y Métodos:** Todos los casos acudieron a Centro Visión, a ambas pacientes se les realizó un examen oftalmológico completo y se les diagnosticó queratitis por *Staphylococcus aureus* basado en un estudio microbiológico. En ambos casos se inició con la terapia estándar basada en gotas tópicas fortificadas de vancomicina y un aminoglucósido. Debido a una inefectiva acción y/o una pobre tolerancia antibiótica de la vancomicina se optó por el uso de linezolid tópico.

**Resultados:** Dos pacientes de sexo femenino con el diagnóstico de queratitis por *Staphylococcus aureus* recibieron linezolid 0.2% tópico ocular cada hora. En ambos casos se apreció una marcada mejoría clínica y una buena tolerancia antibiótica.

**Conclusión:** El linezolid 0.2% tópico es un antibiótico efectivo y muy bien tolerado cuando es usado en el tratamiento de queratitis por *Staphylococcus aureus*. El linezolid tópico es más confortable y menos tóxico que la vancomicina tópica. (Horiz Med 2015; 15(3): 46-50)

**Palabras clave:** Queratitis bacteriana, *Staphylococcus aureus*, vancomicina, linezolid (Fuente: DeCS BIREME).

## Treatment of *Staphylococcus aureus* keratitis with 0.2% topical linezolid

### ABSTRACT

**Objective:** To report the use of 0.2% topical linezolid in the treatment of *Staphylococcus aureus* keratitis with successful results.

**Material and Methods:** All cases were viewed in Centro Vision, here they underwent a complete ophthalmic examination and were diagnosed with *Staphylococcus aureus* keratitis based on a microbiological study. In both cases we began with the gold standard therapy based on fortified topical drops of vancomycin and an aminoglycoside. Due to ineffective action and/or poor tolerance of vancomycin, we decided to use topical linezolid.

**Results:** Two female patients with *Staphylococcus aureus* keratitis received ocular 0.2% topical linezolid every hour. In both cases we saw a marked clinical improvement and a good tolerance to this antibiotic.

**Conclusion:** 0.2% Topical linezolid is an effective and well tolerated antibiotic when used in the treatment of *Staphylococcus aureus* keratitis. It is more comfortable and less toxic than topical vancomycin. (Horiz Med 2015; 15(3): 46-50)

**Key words:** Bacterial keratitis, *Staphylococcus aureus*, vancomycin, linezolid. (Source: MeSH NLM).

---

<sup>1</sup> Médico Oftalmólogo. Doctor en Medicina y Filosofía

<sup>2</sup> Profesor del Doctorado de Medicina de la USMP. Lima-Perú

## INTRODUCCIÓN

El epitelio corneal es una poderosa barrera de defensa que impide el ingreso de microorganismos, muy pocas bacterias tienen la capacidad de penetrarlo si se encuentra intacto. Cuando existe alguna alteración de la superficie ocular los microorganismos pueden invadir la córnea. El germen etiológico más frecuente de la queratitis bacteriana es el estafilococo, sin embargo también se pueden encontrar neumococos, estreptococos, incluso algunos Gram negativos.

La queratitis bacteriana estafilocócica se caracteriza por dolor intenso, fotofobia, lagrimeo, blefaroespasma y disminución de la visión. En el examen con lámpara de hendidura se observó inyección conjuntival y periquerática, secreción conjuntival mucopurulenta, infiltrado estromal corneal con edema en los bordes de aspecto grisáceo y sucio de tamaño y localización variable e hipopión. Si el proceso no se controla, es posible que se complique con una perforación y el cuadro termine en endoftalmitis con pérdida del ojo.

El manejo terapéutico de las queratitis bacterianas moderadas a severas se realiza con una combinación de antibióticos fortificados (usualmente un aminoglucósido y cefazolina o vancomicina) (1). Para úlceras pequeñas y/o que periféricas se puede emplear monoterapia antibiótica ya sea con vancomicina, moxifloxacina o gatifloxacina.

En los últimos años se viene reportando infecciones oculares por Gram positivos con aumento de la resistencia bacteriana a las cefalosporinas y a las fluoroquinolonas, dejando muchas veces a la vancomicina como único antibiótico fiable para el control de estos patógenos en las infecciones de la córnea (2).

Recientemente, se han publicado artículos que refieren el uso tópico de linezolid 0.2% para casos de úlceras corneales por Gram positivos (2, 3, 4). En este trabajo se evaluó dos pacientes con infecciones severas de la córnea donde se usó este antibiótico con buenos resultados terapéuticos.

## MATERIAL Y MÉTODOS

El presente es un estudio retrospectivo e intervencional de dos casos clínicos. Se seleccionó dos pacientes de sexo femenino que acudieron a Centro Visión entre junio 2014 y enero 2015 con el diagnóstico de queratitis bacteriana infecciosa. A ambas, luego del examen oftalmológico, se les realizó el examen microbiológico de rutina: frotis, cultivo y antibiograma.

Luego se inició la terapia convencional con antibióticos fortificados, pero debido; ya sea a una inefectiva acción y/o una pobre tolerancia antibiótica, se les planteó el uso de linezolid. Las dos pacientes dieron su consentimiento cuando se les informó sobre la eficacia y riesgos de éste antibiótico alternativo.

## RESULTADOS

Ambas pacientes presentaron una queratitis por *Staphylococcus aureus*. La primera era usuaria de lentes de contacto blandos (LCB), la otra no. En los dos casos se intentó el tratamiento con gotas fortificadas de amikacina y vancomicina. Una de ellas presentó intolerancia a la terapia, manifestada por severo dolor a la administración de vancomicina, y la otra era clínicamente resistente a este mismo antibiótico. Ambas tuvieron una curación exitosa de la queratitis con el uso del linezolid 0.2%.

**Caso 1.** Paciente de sexo femenino de 23 años de edad, usuaria de LCB descartables, se presentó a la consulta con una historia de dolor ocular y fotofobia en el ojo derecho de siete días de evolución. Había sido tratada por otro colega con moxifloxacina tópica tres veces al día. Los hallazgos clínicos en la primera consulta mostraron una agudeza visual corregida de cuenta dedos 2 metros en el ojo derecho y de 20/25 en el izquierdo. En el ojo afectado se observó un infiltrado corneal paracentral de 4 x 4 mm en el estroma anterior rodeado de edema corneal, inyección periquerática e hipopión (Fig. 1).

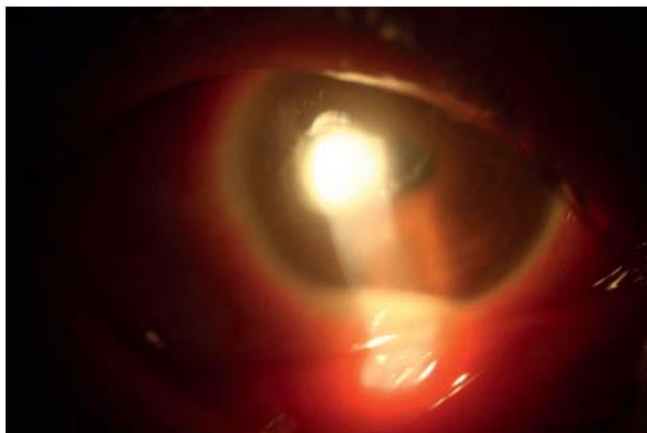


Figura 1. Estado inicial antes de empezar el tratamiento con gotas fortificadas de amikacina y vancomicina. Obsérvese la infiltración y el nivel e hipopión (Caso 1)

Luego de la evaluación y la toma de muestra para el examen microbiológico, se inició tratamiento con gotas fortificadas de amikacina y vancomicina tópica. El cultivo de 72 horas demostró la presencia de *Staphylococcus aureus*. Luego de cuatro días de tratamiento, el hipopión había disminuido (Fig. 2) pero la paciente refería dolor intenso cada vez que se aplicaba la vancomicina tópica, por lo que al sexto día se cambió a la combinación de gotas tópicas fortificadas de amikacina y cefalotina.

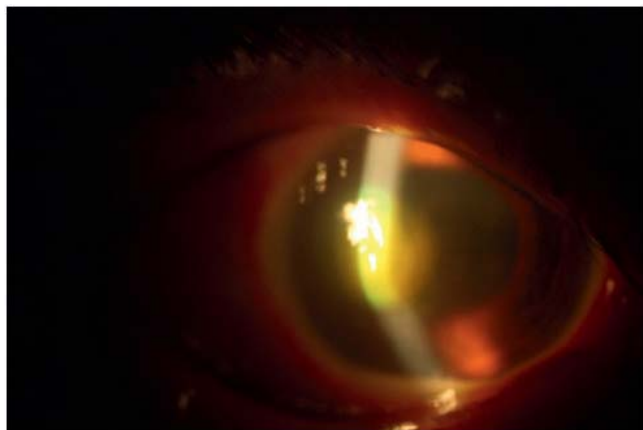


Figura 2. Cuadro clínico antes de cambiar la terapia a amikacina y cefalotina (Caso 1)

Luego de seis días con esta nueva terapia se comprobó un cierto empeoramiento de la infección, manifestada por disminución de la visión y aumento de la zona de infiltración. Por esa razón se planteó el uso de linezolid 0.2% tópico de forma horaria en sustitución a la cefalotina. A los siete días con este

nuevo antibiótico se evidenció una disminución significativa del infiltrado, el mismo que luego de veinte días más desapareció, dejando un leucoma que no teñía a la fluoresceína (Fig. 3). La visión corregida final de la paciente fue de 20/30.

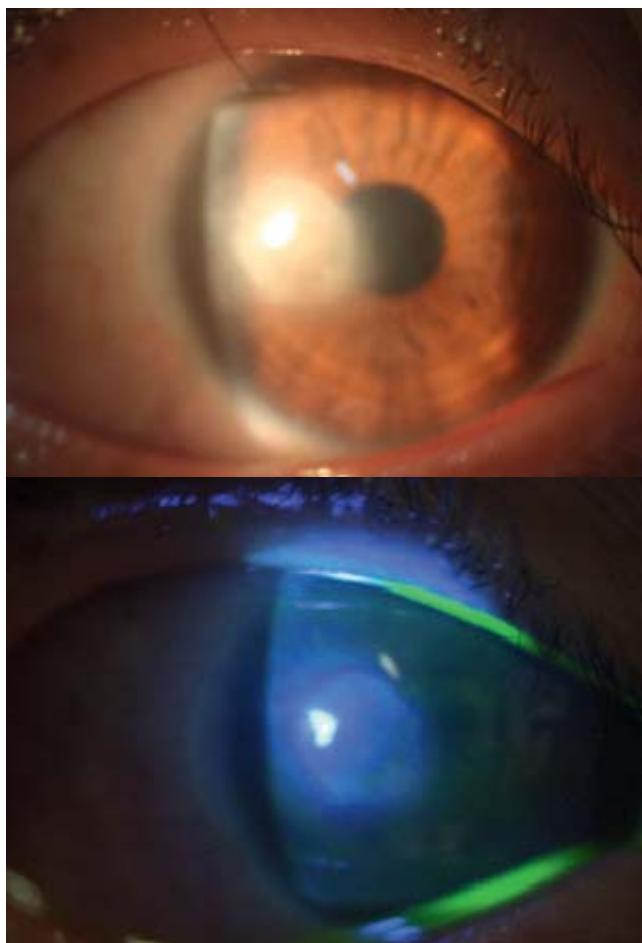


Figura 3. Estado final del paciente luego del tratamiento tópico con linezolid 0.2%. Obsérvese el leucoma cicatricial y la ausencia de teñido con fluoresceína (Caso 1)

**Caso 2.** Paciente mujer de 68 años, no usuaria de lentes de contacto, se presentó a la consulta con una historia de dolor ocular, ojo rojo disminución de la visión del ojo derecho desde hace 12 días.

Refería haber recibido tratamiento con ciprofloxacina 0.3% gotas tópicas 6 veces al día, pero sin mejoría. La evaluación inicial mostró una agudeza visual corregida de cuenta dedos a 3 metros en el ojo derecho y de 20/25 en el ojo no afectado, un infiltrado corneal central de 4 x 5 mm del estroma anterior y cierto edema corneal.

El cultivo demostró la presencia de *Staphylococcus aureus* resistente a meticilina.

Se inició el tratamiento con gotas fortificadas de amikacina y vancomicina, pero luego de siete días el tamaño de la lesión permanecía casi sin cambios. Por eso se le ofreció iniciar con linezolid 0.2% tópico cada hora. Luego del inicio de esta terapia ocurrió una significativa resolución del dolor y mejoría de la visión a los pocos días de iniciar la terapia.

Unas tres semanas después el infiltrado mostró una completa resolución con la presencia de un leucoma (Fig. 4). La visión final de la paciente fue de 20/100.

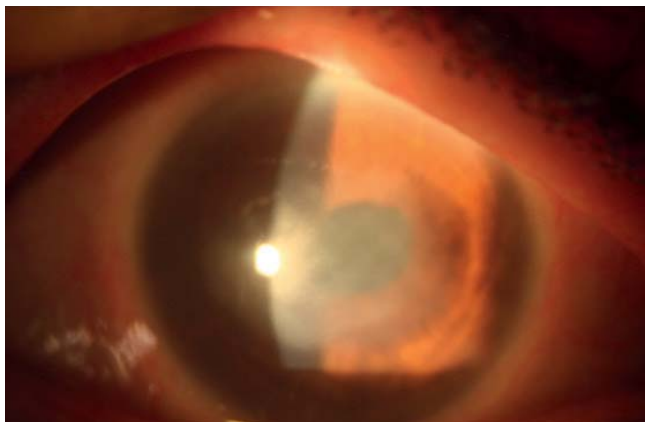


Figura 4. Fotografía con lámpara de hendidura de la córnea luego del tratamiento con linezolid 0.2% (Caso 2)

## DISCUSIÓN

El linezolid es un antibiótico que pertenece a la familia de las oxazolidinonas y que fue introducido por primera vez al mercado el año 2000. Posee una estructura tricíclica responsable de su actividad frente a los estafilococos resistentes a la meticilina. Inhibe la síntesis proteica de una manera diferente a otros antimicrobianos, ya que se fija a la subunidad 50 S (punto distinto al del cloranfenicol y lincosaminas) (5), inhibiendo la formación del complejo de iniciación 70 S. Tiene un bajo índice de desarrollo de resistencia (6).

Recientemente se ha venido usando el linezolid 0.2% tópico de manera efectiva en el tratamiento de queratitis por Gram positivos, incluyendo al *Staphylococcus aureus* resistente a la meticilina (SARM) y otras bacterias resistentes a la vancomicina (7, 8). También se ha demostrado que el linezolid 0.2% tiene una efectividad comparable a la vancomicina fortificada 50 mg/ml en el tratamiento de queratitis por SARM, pero es menos efectivo en las úlceras corneales por *Streptococcus pneumoniae*.

Desde su aparición en 1960, el SARM ha comenzado a ser un patógeno ampliamente distribuido capaz de producir serias infecciones diversas partes del organismo, incluyendo la córnea. Aunque la vancomicina sigue siendo el antibiótico de primera línea para el tratamiento de infecciones oculares por Gram positivos, en los últimos años se ha observado un incremento de la concentración inhibitoria mínima de este antibiótico para los SARM (9).

La primera paciente de este reporte recibió inicialmente antibiótico terapia en dosis subterapéutica y llegó con una agudeza visual muy disminuida, ya que la vancomicina sigue siendo el "estándar de oro" del tratamiento de las úlceras corneales por estafilococos se indicó gotas fortificadas de amikacina y vancomicina.

Debido a la mala tolerancia expresada por un dolor significativo a la instilación, se decidió reemplazarla por cefalotina. Sin embargo, con el uso de esta cefalosporina la infección empeoró. Por ello se consideró el uso de linezolid, el cual demostró no sólo gran eficacia sino buena tolerabilidad.

El segundo caso se trató de una infección corneal por SARM que mostraba resistencia clínica a la vancomicina, razón por la cual se inició con linezolid, el cual también demostró una buena eficacia y tolerabilidad.

La vancomicina tópica ocular tiene la característica de ser muy eficaz frente a los Gram positivos, pero presenta el inconveniente que es pobremente tolerada y ser tóxica cuando es instilada tópicamente en la superficie ocular.

Este inconveniente hace que el cumplimiento no sea el adecuado. El linezolid 0,2% usado de forma tópica ocular en nuestras dos pacientes con queratitis por *Staphylococcus aureus*, probó ser clínicamente muy eficaz, más confortable y menos tóxico a la superficie ocular que la vancomicina tópica.

A esto hay que agregar que el linezolid se absorbe muy bien por vía oral, puede ser usado de forma endovenosa y tiene buena penetración vítrea (6, 9, 10). Su elevado costo podría ser una limitación en nuestro medio. Se necesitan más estudios a gran escala para evaluar mejor su rol en el manejo de las queratitis bacterianas por Gram positivos.

### **Fuentes de financiamiento**

Este trabajo fue autofinanciado por el autor.

### **Conflictos de interés**

El autor declara no tener ningún conflicto de interés

### **Correspondencia:**

Lincoln Lavado Landeo  
Dirección: Av. San Luis 2249. San Borja. Lima, Perú  
Teléfonos: 224-2135 / 225-1627  
Correo electrónico: institutocentrovision@gmail.com

## **REFERENCIAS BIBLIOGRÁFICAS**

1. Bernet HA, Hay J, Kirkness CM. Antimicrobial management of presumed microbial keratitis: Guidelines for treatment for central and peripheral ulcers. *Br J Ophthalmol.* 1998; 82:137-145.
2. Tu EY, Jain S. Topical linezolid 0.2% for the treatment of vancomycin-resistant or vancomycin-intolerant gram-positive bacterial keratitis. *Am J Ophthalmol.* 2013; 155(6):1095-1098.
3. Tas T, Kucukbayrak A, Hakyemez IN, Mengeloglu FZ, Simavli H, Ozyalvacli G, Erdurmus M. Linezolid versus vancomycin for the treatment of methicillin-resistant *Staphylococcus aureus* keratitis in rabbits. *Cornea* 2013; 32(7):1052-1057.
4. Tu EY, Jain S. Topical Linezolid 0.2% for the Treatment of Gram Positive Bacterial Keratitis. *Investigative Ophthalmology & Visual Science* 2013; 54: E-Abstract 2899.
5. Lavado Landeo, L. *Farmacología y Terapéutica Ocular.* Universidad Nacional Mayor de San Marcos, 2014. Lima, Perú.
6. Soy D, Mensa J. Consideraciones farmacocinéticas y farmacodinámicas de los antibióticos en oftalmología. *El Farmacéutico Hospitalares.* 2009; 193:5-16.
7. Maguen E, Morgan MA. A case of vancomycin-resistant enterococcus conjunctivitis and its clinically successful topical treatment. *Cornea* 2007;26(2):223-224.
8. Dolz-Marco R, Udaondo P, Gallego-Pinazo R, Millán JM, Díaz-Llopis M. Topical Linezolid for Refractory Bilateral Mycobacterium chelonae Post-Laser-Assisted In Situ Keratomileusis Keratitis. *Arch Ophthalmol.* 2012;130(11):1475-1476
9. An MM, Shen H, Zhang JD, Xu GT, Jiang YY. Linezolid versus vancomycin for methicillin-resistant *Staphylococcus aureus* infection: a meta-analysis of randomised controlled trials. *International Journal of Antimicrobial Agents* 2013; 41: 426-433.
10. George JM, Fiscella R, Blair M, Rodvold K, Ulanski L, Stokes J, Blair N, Pontiggia L. Aqueous and vitreous penetration of linezolid and levofloxacin after oral administration. *Journal of Ocular Pharmacology and Therapeutics* 2010; 26 (6): 579-586.

Recibido: 21 de Junio de 2015

Aprobado: 06 de Agosto de 2015