

# Síndrome de encefalopatía posterior reversible en preeclampsia grave

Posterior reversible encephalopathy Syndrome in Severe Preeclampsia

Froilán Torrez Morales L.<sup>1,a</sup>, Antonio Llanos Elías<sup>2,b</sup>

## Resumen

El síndrome de encefalopatía reversible posterior (PRES), es una entidad clínico radiológica caracterizada por déficit neurológico, convulsiones, pudiendo llegar a un estado de coma. Requiere diagnóstico por imagen para evidencia de edema vasogénico proceso fisiopatológico reversible, apoyados por tomografía computarizada o resonancia magnética, esta última con mayor sensibilidad para diferenciarla del edema citotóxico que es irreversible. Fisiopatológicamente está asociada a mala autorregulación cerebral secundaria varios factores, en este caso, preeclampsia grave, donde destaca el compromiso clínico e imagenológico del tronco encefálico. La instauración de un tratamiento adecuado y oportuno permite visualizar la regresión de las lesiones, que de no ser así terminarían infartándose.

**Palabras claves:** PRES, preeclampsia, HELLP, RM, TC.

## Abstract

The posterior reversible encephalopathy syndrome (PRES) is a clinical radiological entity characterized by neurological deficit, seizures, and may reach a coma. It requires diagnostic imaging for evidence of vasogenic edema reversible pathophysiological process, supported by computerized tomography or magnetic resonance, the latter with greater sensitivity to differentiate it from cytotoxic edema that is irreversible. Pathophysiologically, several factors are associated with poor cerebral self-regulation, in this case, severe preeclampsia, which highlights the clinical and imaging involvement of the brainstem. The establishment of an appropriate and timely treatment allows visualizing the regression of the lesions, which otherwise would end up infarcting

**Keywords:** PRES, preeclampsia, HELLP, RM, TC.

El síndrome de encefalopatía posterior reversible (PRES), descrita por primera vez por Hickey en 1996, es una entidad clínico-neuro-radiológica caracterizada por cefalea, náuseas, vómitos, pérdida de la agudeza visual, déficit motor transitorio, alteraciones del estado de conciencia, confusión, convulsiones y/o coma. El PRES comúnmente se asocia con preeclampsia, encefalopatía hipertensiva, enfermedad renal, inmunosupresión<sup>5,6</sup>.

La patogénesis exacta no se comprende del todo aunque probablemente esté relacionada con falla de autorregulación del flujo sanguíneo cerebral y daño endotelial lo que resulta en ruptura de la barrera hematoencefálica y edema vasogénico reversible en la circulación de arterial cerebral posterior (predominantemente) una posible explicación sería una menor inervación simpática con reducción subsecuente en la autorregulación cerebral<sup>1,6</sup>.

Mejor estudiada durante la preeclampsia-eclampsia, siendo agravada por lesión endotelial, misma evidenciada por plaquetopenia, LDH y esquistocitos<sup>6</sup>.

Es inusual el compromiso del tronco encefálico, pero el hecho de menor irrigación colateral a este nivel, más la

patogenia descrita podría exacerbar la lesión en dicho sitio<sup>4</sup>.

Los hallazgos por tomografía son negativos en casi todos los casos de PRES y cuando son positivos son difíciles de distinguir de un evento isquémico. El estudio imagenológico de elección es la Resonancia magnética, cuya característica biofísica presenta bastante sensibilidad y especificidad para documentar lesiones de tipo edematoso; evidenciándose imágenes hiperintensas, (blanquecinas), tanto a nivel de la sustancia blanca y gris<sup>2,6</sup>.

La instauración de un tratamiento adecuado y oportuno permite visualizar la regresión de las lesiones en un periodo estimado 3 a 7 días; de no ser así terminarían convirtiéndose en lesiones irreversibles<sup>3</sup>.

## Presentación del caso.

Femenino de 25 años G4P3A0C0, sin antecedentes patológicos, ingresa a sala de dilatantes con diagnósticos de: Embarazo a término, segundo periodo de trabajo de parto, preeclampsia severa. Por la condición obstétrica favorable y encontrarse en periodo expulsivo se deja con opción a parto, mismo que cursa sin interurrencias, tercer periodo (alumbramiento) también sin complicaciones, posteriormente presenta cefalea holocraneana moderada, cifras tensionales de TA: 170/110 mmHg, TAM: 130mmHg con respuesta parcial a antihipertensivos endovenosos (hidralacina). En las dos primeras horas del puerperio inmediato, de forma súbita presenta deterioro neurológico ingresando en un estado de

<sup>1</sup>Hospital Materno Infantil German Urquidí, Cochabamba- Bolivia.

<sup>2</sup>Hospital Santa Bárbara, Sucre, Bolivia.

<sup>a</sup>Medicina Crítica en Obstetricia. <sup>b</sup>Residencia 4º año Medicina Crítica y Terapia Intensiva

\*Correspondencia a: Froilán Torrez Morales

Correo electrónico: lanciomed@hotmail.com

Recibido el 02 de octubre de 2018. Aceptado el 20 de enero de 2019.

**Tabla 1.** Laboratorios compatibles con Síndrome de Hellp, clásica elevación de transaminasas, y LDH, plaquetopenia con hemólisis microangiopática

Estudios	Parámetros
Hemoglobina	8.9 g/dl
Plaquetas	59000/mm <sup>3</sup>
Glóbulos blancos	14700/mm <sup>3</sup>
INR	1
GOT	2699 UI/l
GPT	1020 UI/l
BT	5.3 mg/dl
BI	3.8 mg/dl
BD	1.5 mg/dl
LDH	6810 UI/l

coma. Glasgow 6/15 O:1, V:2 M:3, pupilas isocoras mióticas TA: 160/110mmHg, TAM: 126 mmHg resto del examen clínico sin relevancia. Laboratorios con elevación de LDH: 6810 UI/L, transaminasas GOT: 2699 UI/L GPT: 1020 UI/L y BT: 5.3 mg/dl, BI: 3.6 mg/dl, BD: 1.7 mg/dl; descenso plaquetario: 59.000, hemoglobina 8.9gr/dL. Tomografía de cráneo con imagen hipodensa en área de tronco encefálico, sugerente de isquemia; línea media y cisternas perimesencefálicas conservadas. Paciente es transferida a Unidad de Cuidados Intensivos Maternos (UCIM) con el diagnóstico de estado de coma, eclampsia, preeclampsia severa, síndrome de HELLP y la sospecha de Accidente cerebro vascular isquémico a nivel de tronco encefálico de etiología a determinar.

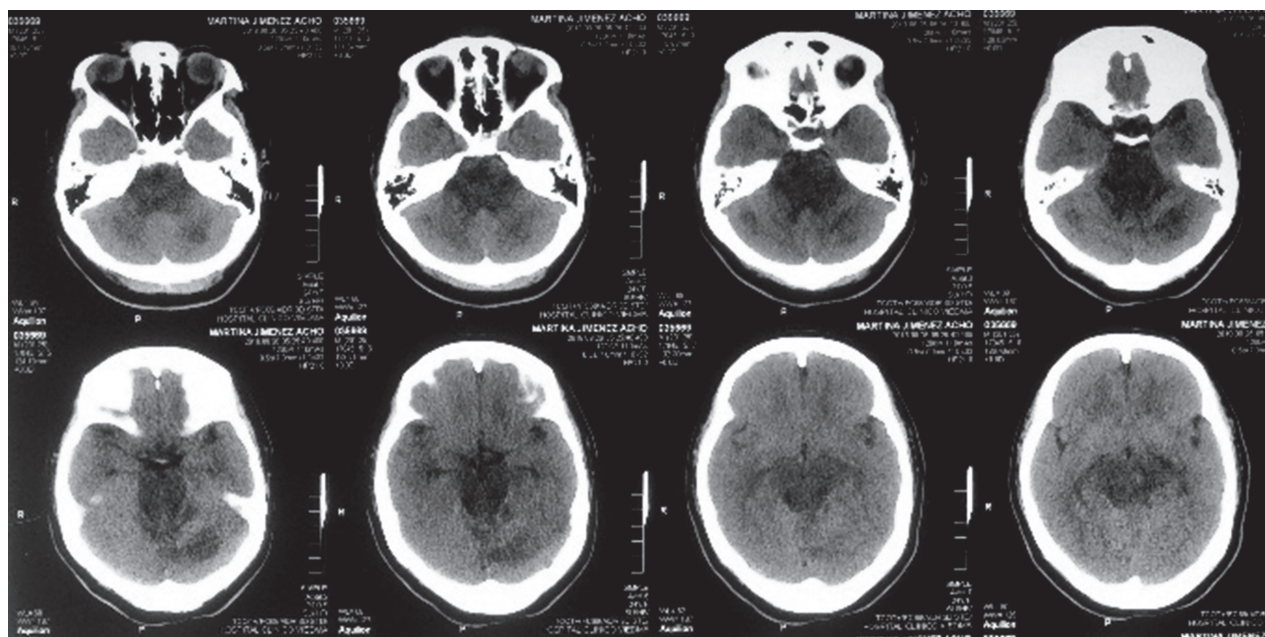
Tras 24 horas de estancia en la UCIM, bajo sedación, con soporte ventilatorio, medidas de neuroprotección, y antihertensivos, el cuadro clínico es estacionario; el perfil

inmunológico y la ecocardiografía descartan trombofilias así como embolismos respectivamente, como causantes de isquemia troncular. En el quinto día de internación paciente aún con soportes, se realiza Resonancia Magnética de cerebro, en secuencia T2 Flair se evidencian áreas de leucoencefalopatía en tronco y núcleos de la base, secuencia difusión - perfusión ADC signos sugerentes de edema vasogénico, penumbras isquémicas, sin áreas de infarto en tronco encefálico; concluyendo en leucoencefalopatía en tronco encefálico. Imágenes de resonancia magnética con pronóstico alentador. Después de un día más de estancia, se opta por retiro de sedación, con respuesta favorable, Glasgow 11/15, mejoría clínica y laboratorial; se procede a destete ventilatorio con buena respuesta. Paciente estable, colaborativa, comunicativa con déficit parético braquial derecho MRC grado 3 y crural izquierdo MRC grado 4. Con fines académicos se realiza nueva tomografía, evidenciando remisión notable de imágenes hipodensas en tronco encefálico y núcleos de la base. Evolución favorable paciente es transferida a salas de obstetricia.

## Discusión

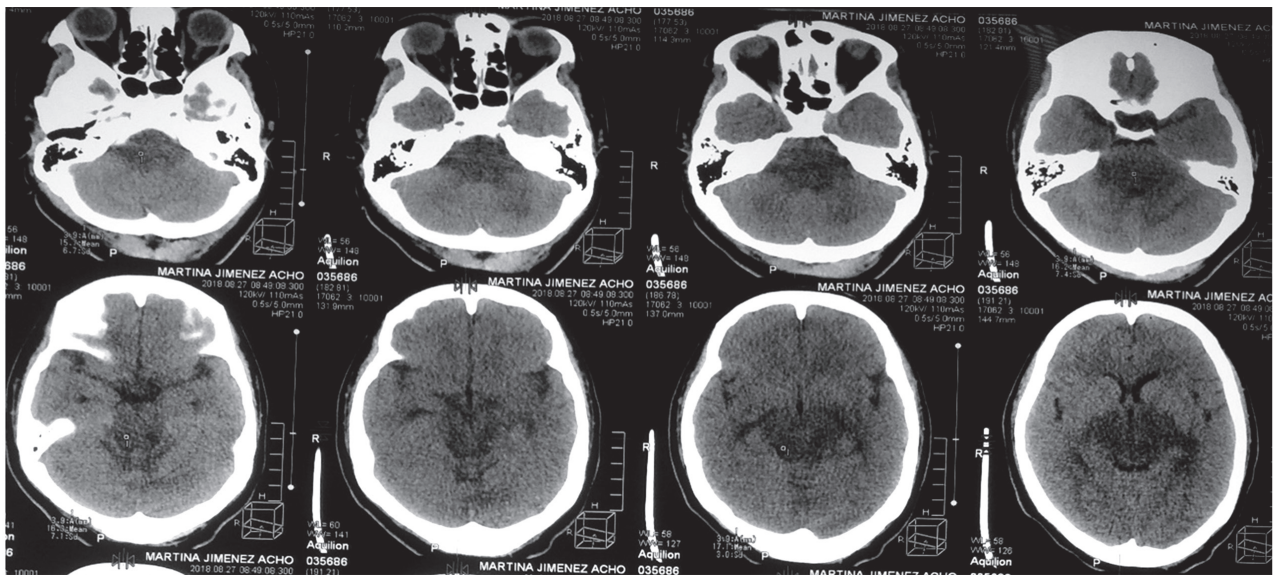
Actualmente la preeclampsia grave es considerada como una disfunción endotelial generalizada, asociada a activación patológica de los factores de coagulación, agregación plaquetaria que conduce a lesión endotelial, vasoespasmo y microangiopatía trombótica, simulando un síndrome de respuesta inflamatoria sistémica con afectación multiorgánica (Neurológico, hepático, renal hematológico)<sup>2</sup>.

La autorregulación cerebral en individuos sanos, el flujo sanguíneo cerebral se mantiene estable en un rango de presión



**Figura 1:** TC simple de cráneo: Imágenes hipodensas de circulación posterior y en tronco de encéfalo compatibles con edema mixto vasogénico citotóxico, con probable isquemia de tronco de encéfalo.

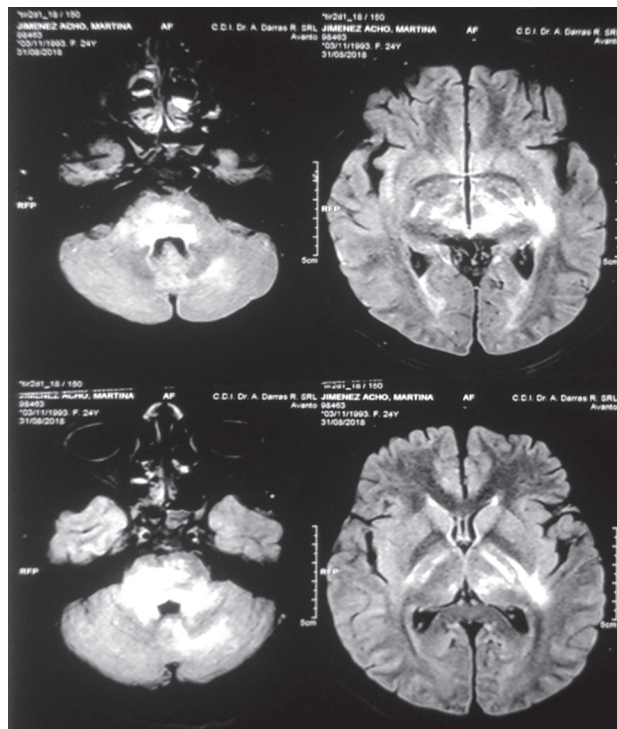




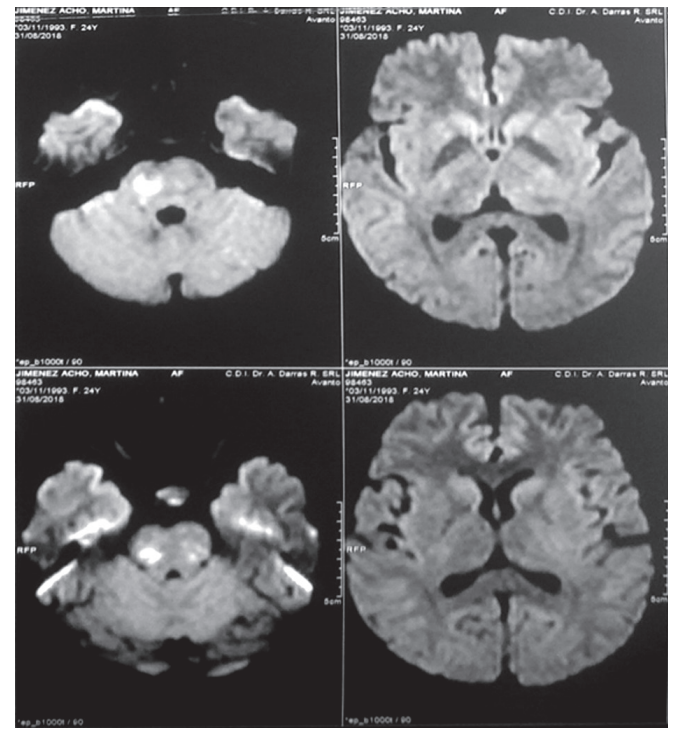
**Figura 2:** se repiten imágenes en áreas mencionadas, con probabilidad de isquemia de tronco.

arterial media de 60-150mmHg, hay vasoconstricción cuando la presión sube y vasodilatación cuando cae. Si el alza de la presión arterial excede el rango de autorregulación deviene vasodilatación con hiperperfusión, ruptura de la barrera hematoencefálica, edema vasogénico y disfunción endotelial. La circulación vertebrobasilar goza de menor inervación simpática, por tanto son más susceptibles a PRES ya que expuestas a hiperperfusión presentarían una pérdida más temprana de autorregulación<sup>9</sup>.

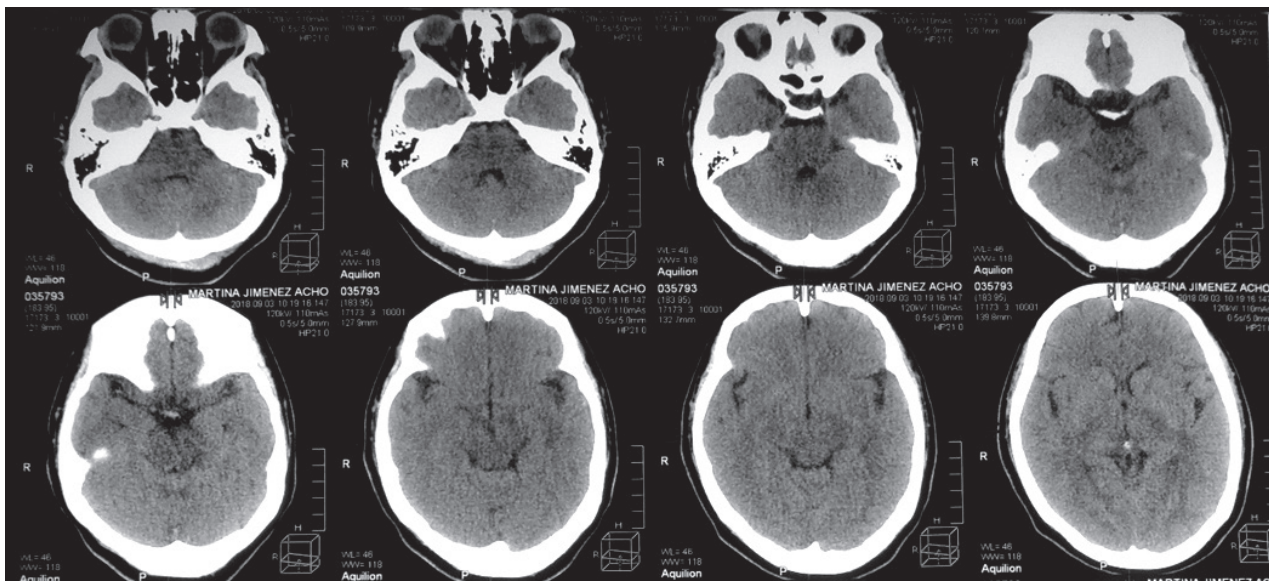
Las convulsiones eclámpticas son signos relevantes en el sistema nervioso central, en el caso clínico mencionado, la paciente no presentó convulsiones, más sí un coma, instaurado de forma súbita, presentado también disfunción multiorgánica a nivel hepático y hematológico evidenciados por laboratorio, secundario a la preeclampsia severa, en el caso clínico mencionado destaca más el contexto neurológico, por afectación de tronco encefálico, esto por el edema vasogénico secundario a disfunción endotelial y mala autorregulación



**Figura 3:** secuencia Flair, áreas de leucoencefalopatía en tronco y núcleos de la base.



**Figura 4:** Secuencia difusión - perfusión ADC signos sugerentes de edema vasogénico y penumbras isquémicas no infartadas en tronco. Leucoencefalopatía en tronco de encéfalo.



**Figura 5:** Remisión notable de hipodensidades (edema vasogénico) en tronco encefálico y núcleos de la base. Cuadro compatible con leucoencefalopatía reversible.

cerebral por encefalopatía hipertensiva<sup>2,6</sup>.

La tomografía computarizada (TC) mostró imágenes hipodensas en circulación posterior y tronco de encéfalo compatibles con edema mixto vasogénico y citotóxico, con probable isquemia de tronco de encéfalo. De manera que en un principio fue confundida como un evento vascular isquémico en tronco encefálico, de igual manera se realizaron más estudios, mismos descartaron patologías embolígenas y trombofílicas. Aun así el panorama no era muy claro puesto que la TC proporciona imágenes rápidas y no invasivas del cerebro y el cráneo teniendo dificultad para el estudio de fosa posterior y base del cráneo.

Es así que para el estudio del edema cerebral de esas regiones se optó por Resonancia Magnética (RM), misma que pudo aclarar notablemente el diagnóstico, puesto que en estudio de difusión permitió diferenciar un edema vasogénico que es reversible del edema citotóxico/isquémico que es irreversible<sup>7</sup>.

En la RM se evidencian lesiones en regiones parietoccipitales, existen escasos informes de PRES en localizaciones atípicas lóbulos frontales, cuerpo calloso, tronco cerebral y más raramente en medula espinal<sup>8</sup>.

El diagnóstico de PRES es clínico radiológico, puesto ya se sospecha en aquel paciente que presente encefalopatía con mala autorregulación cerebral ya sea por patología hipertensiva o por preeclampsia, respaldada por imágenes que evidencien edema vasogénico, en este caso la RM presenta mayor sensibilidad para dicho diagnóstico, la situación de edema citotóxico, condiciona isquemia e infarto<sup>9</sup>.

La preeclampsia es considerada como una de las principales causas de PRES, cuya relación no es clara si causa/efecto o de manera independiente con signos clínicos similares, en preeclampsia el diagnóstico cumple requisitos clínicos y

laboratoriales, en cambio el PRES el criterio es radiológico, además de que muy pocas preeclampsias tienen estudio de neuroimagen<sup>9</sup>.

El tratamiento del coma e hipertensión arterial fue precoz y clave para evitar la progresión a lesión citotóxica e infarto.

Gracias a los avances de la medicina, el obstetra se puede adelantar a la patología mediante un diagnóstico precoz, para ello se dispone del estudio doppler de arterias uterinas en semanas 22 – 25 de embarazo, cuya alteración indica desarrollo anormal de la placenta y tiene una sensibilidad para detectar preeclampsia grave del 91%<sup>10</sup>.

### Conclusiones:

- El Síndrome de encefalopatía posterior reversible es una complicación neurológica común de preeclampsia grave; sin embargo su variante a nivel de tronco encefálico resulta ser una complicación inusual.
- Es muy importante conocer el proceso fisiológico y fisiopatológico de la autorregulación cerebral.
- La evidencia imagenológica es muy importante para el diagnóstico de PRES, el edema vasogénico es patognomónico de dicha lesión, la resonancia magnética de cerebro ofrece mejor estudio en lesiones de fosa posterior y base de cráneo, así como en secuencia Difusión que ofrece gran sensibilidad para la discriminación de edema vasogénico y citotóxico.
- Manejo antihipertensivo precoz así como tratamiento de soporte en la preeclampsia grave ofrecen buenos resultados, evitando la progresión del edema vasogénico a citotóxico, este último irreversible y de mal pronóstico.
- El estudio doppler de las arterias uterinas presentan buena sensibilidad para el diagnóstico precoz de preeclampsia.

## Referencias bibliográficas

1. Aulestina C, Schroeder N, Castro G. Síndrome de encefalopatía reversible posterior asociada a eclampsia y síndrome de HELLP. *Acta neurológica colombiana*. 2014; 30(1):2-4.
2. Afioni C. Diagnóstico por Imágenes aplicada a Neurología Crítica. *Terapia Intensiva SATI*, 5ta Edición 2015. Argentina. Editorial Panamericana 2015.
3. Gonzales A, Salvatico R, Lesiones poco frecuentes que afectan al tronco cerebral - estudio por resonancia magnética. *Revista Argentina de radiología*. 2005; 69(1): 1-6.
4. Golubicki J, Enfermedades Hipertensivas del embarazo: Preeclampsia y eclampsia. *Terapia Intensiva SATI*, 5ta Edición 2015. Argentina. Editorial Panamericana 2015.
5. Carrillo R, Vinicio C, Perez A, Briones J. Encefalopatía posterior reversible en preeclampsia. *Imágenes en medicina*. 2017; 31(1): 45-47
6. Paul Ellis Marik, Síndrome de Encefalopatía posterior reversible. *Cuidado crítico basado en la evidencia*. 2da edición. Distribuna 2013.}
7. Avecillas J, Guiu M, Bautista Luis. Encefalopatía posterior reversible: más allá de la descripción original. *Revista Neurológica* 2015.
8. George A. Gentes E. Leukoencephalopathy normal and pathologic *Enfermedades de sustancia blanca*. *Neurorradiología Grossman & Yousen* Editorial Marban 2003.
9. Hasbun J, Rodriguez M, Miranda G, PRES en dos casos clínicos de Preeclapsia. *Revista Chilena Neuro-psiquiatria*. *Revista Scielo* 2012.
10. Parra M. Barja P. Muñoz H. Screening test for preeclampsia through assessment of uteroplacental. *American Journal of obstetrics & Gynecology* 2005; 193(4) .