

METÁSTASIS EN GLÁNDULA PARÓTIDA POR CARCINOMA MICROCÍTICO PULMONAR. DESCRIPCIÓN DE UN CASO

Parotid metastasis of small cell lung carcinoma. Case report

Elena SÁNCHEZ-LEGAZA¹; Rosario GUERRERO-CAUQUI²; Regla GALLEGO-GALLEGOS³

Servicio de Otorrinolaringología¹. Servicio de Anatomía Patológica². Servicio de Aparato Digestivo³. Hospital de Algeciras. Cádiz. España.

Correspondencia: manpro1910@hotmail.com

Fecha de recepción: 16 de enero de 2019

Fecha de aceptación: 22 de febrero de 2019

Fecha de publicación: 25 de febrero de 2019

Fecha de publicación del fascículo: 1 de junio de 2020

Conflicto de intereses: Los autores declaran no tener conflictos de intereses

Imágenes: Los autores declaran haber obtenido las imágenes con el permiso de los pacientes

Política de derechos y autoarchivo: se permite el autoarchivo de la versión post-print (SHERPA/RoMEO)

Licencia CC BY-NC-ND. Licencia Creative Commons Atribución-NoComercial-SinDerivar 4.0 Internacional

Universidad de Salamanca. Su comercialización está sujeta al permiso del editor

RESUMEN: Introducción: Las metástasis en glándula parótida proceden en la mayoría de los casos de tumores primarios malignos cutáneos de cara y cuero cabelludo. Menos del 20% de las metástasis surgen de tumores infraclaviculares, de hecho el carcinoma de células pequeñas pulmonar constituye el 1.7% de los tumores malignos parotídeos. Descripción: Paciente de 65 años en el que debutó un oat cell pulmonar mediante una tumoración parotídea dolorosa y parálisis facial. Discusión: El 50% de las metástasis parotídeas, suelen ser la primera manifestación de un tumor primario previamente desconocido. Conclusiones: Es importante realizar una PAAF ante una tumoración parotídea de comportamiento maligno, como el carcinoma de células pequeñas, para descartar la naturaleza metastásica.

PALABRAS CLAVE: neoplasias parotídeas; metástasis; carcinoma de células pequeñas pulmonar; glándula parótida.

SUMMARY: Introduction: Parotid gland metastases are originated from primary malignant cutaneous tumors of the face and scalp in most cases. In less than 20% of metastases, they arise from primary tumors

METÁSTASIS EN GLÁNDULA PARÓTIDA POR CARCINOMA MICROCÍTICO PULMONAR.
DESCRIPCIÓN DE UN CASO
SÁNCHEZ-LEGAZA E ET AL

below the clavicle; in fact, small cell lung carcinoma metastases constitute 1.7% of malignant parotid tumors. Description: We present the case of a 52- year old who made debut with a oat cell lung cancer by means of a painful tumor parotid and facial paralysis. Discussion: Parotid gland metastases are the first manifestation in the 50% of the cases of a previously unknown primary tumor. Conclusions: It ' s important to performing a FNAC (fine needle aspiration cytology) before a parotid tumor of malignant behavior, such as small cell cancer, to rule out the metastatic nature.

KEYWORDS: parotid neoplasms; metastasis; small cell lung cancer; parotid gland.

INTRODUCCIÓN

El carcinoma de células pequeñas (CCP) suele ser de origen pulmonar, y solo en el 5% de los casos es extrapulmonar, en cabeza y cuello en laringe (localización más frecuente), seguido de senos paranasales, glándulas salivales, faringe, tráquea y tiroides. El CCP se localiza mayoritariamente en bronquio (el 15% de las neoplasias pulmonares), caracterizándose por su agresividad, ser sensible a quimioterapia y presentar metástasis en el momento del diagnóstico. Suele dar metástasis en ganglios mediastinos, supraclaviculares, hígado, hueso glándulas suprarrenales y cerebro. Las metástasis a distancia aparecen en más del 50%, pudiendo exceder las linfáticas (mediastino y supraclavicular) a las hematógenas, localizadas en hígado, hueso, cráneo y glándulas suprarrenales, y menos del 2% a glándulas salivales [1,2] por vía hematógena y raramente linfática.

DESCRIPCIÓN

Paciente varón de 65 años que acudió a urgencias por tumoración parotídea izquierda de aparición brusca, sin disfagia, ni disnea. Antecedentes patológicos: hipertenso, bebedor y fumador importante.

La exploración con nasofibrolaringoscopia era normal con palpación de una tumoración parotídea izquierda dura, dolorosa y fija a planos.

Se pautó tratamiento con deflazacor 60 mg/24h y analgesia, y se solicitó resonancia magnética (RM). A la semana, acudió por aumento del dolor y tumoración parotídea izquierda con aparición de una adenopatía supraclavicular ipsilateral, desviación de comisura bucal e imposibilidad de cerrar ojo izquierdo.

La RM parotídea mostraba múltiples nódulos sólidos en parótida superficial izquierda, el mayor de 24 mm, sugestivo de tumoración primaria maligna o metástasis; por lo que se realizó tomografía computarizada cervical torácica y abdominal que presentaba numerosos nódulos sólidos neoplásicos parotídeos menores de 28 mm, yugulares, suprahioides menores de 26 mm y supraclaviculares izquierdos de 15 mm; y una masa necrosada infrahiliar izquierda de 5 cm con conglomerado traqueal e infracarinal de 4 cm, compatible con carcinoma microcítico de lóbulo inferior izquierdo (Figura 1). La RM craneal resultó normal. Se realizó una citología de punción aspiración con aguja fina (PAAF) de parótida y de fibrobroncoscopia compatibles con carcinoma microcítico (CD56+) (Figura 2).

Ante el diagnóstico de carcinoma microcítico pulmonar con metástasis parotídea izquierda y cervical, se decidió en el comité oncológico, pautar quimioterapia (cisplatino 80 mg/m² y etopósido 100 mg/m²), logrando una respuesta parcial locorregional con progresión de la enfermedad a distancia (metástasis cerebral). A los 3 meses murió por insuficiencia respiratoria aguda.

METÁSTASIS EN GLÁNDULA PARÓTIDA POR CARCINOMA MICROCÍTICO PULMONAR.
DESCRIPCIÓN DE UN CASO
SÁNCHEZ-LEGAZA E ET AL

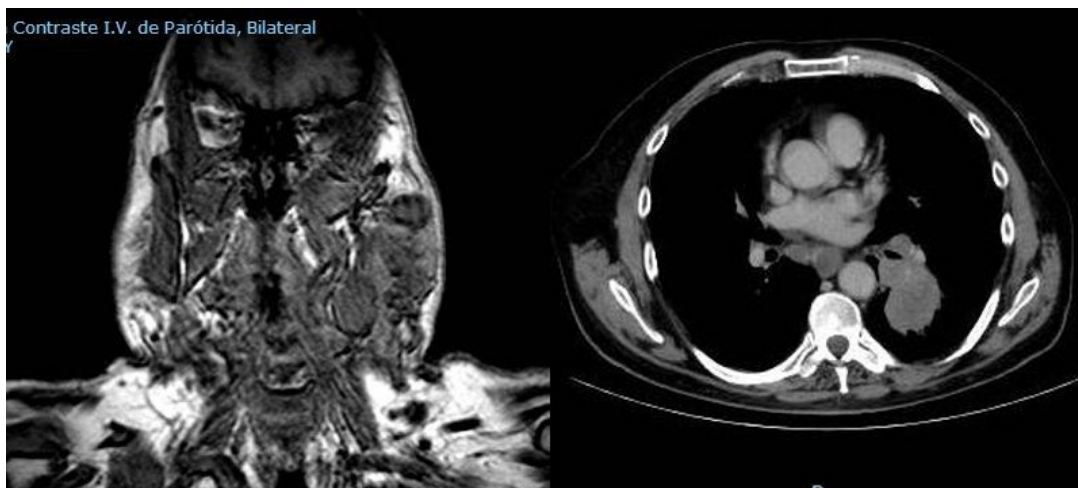


Figura 1: En las pruebas de imagen se aprecia metástasis extensa (parótida izquierda, cervical, mediastínica) de carcinoma pulmonar de células pequeñas .

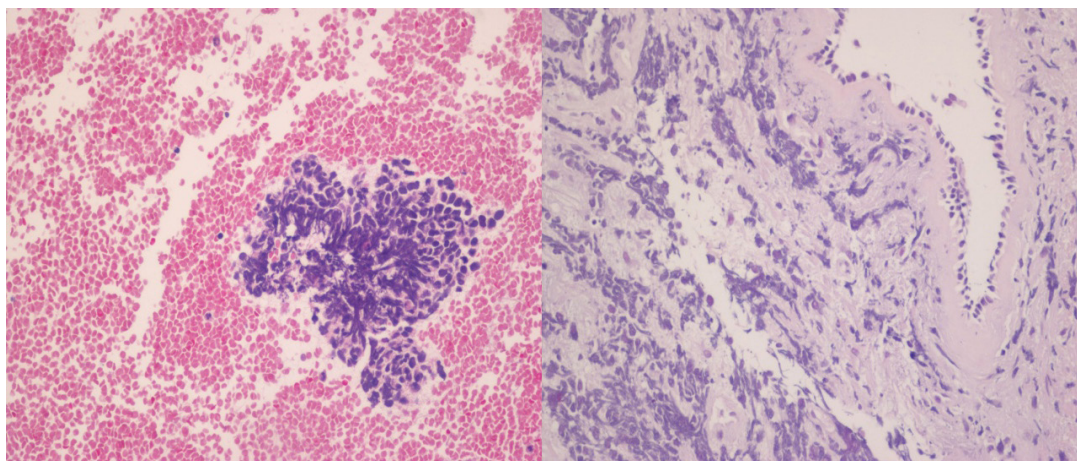


Figura 2: Histología obtenida por punción aspiración con aguja fina de glándula parótida izquierda que muestra núcleos hipercromáticos sin citoplasma; imagen similar a la biopsia pulmonar obtenida de la broncoscopia.

DISCUSIÓN

Las metástasis en glándula parótida representan el 25% de los tumores malignos parotídeos, y proceden de neoplasias de cabeza y cuello hasta en el 80%, sobre todo de tumores malignos cutáneos de cara y cuero cabelludo, del tipo

carcinoma escamoso y melanoma maligno. El 10 al 20% surgen de tumores infraclaviculares, localizados en pulmón, mama, próstata, riñón y tumores gastrointestinales, del tipo de carcinomas no escamosos, que metastatizan a través de vía hemática, *ductus* torácico y plexo venoso de

Batson. [3]. Raramente, las metástasis se localizan en otras glándulas salivales por la ausencia en éstas de ganglios linfáticos intraglandulares. El 50% de las metástasis parotídeas, suelen ser la primera manifestación de un tumor primario previamente desconocido, incluso en ocasiones se diagnostican varios años después de realizar una parotidectomía; o se diagnostican simultáneamente con el tumor primario, como en el caso descrito [2,4].

Los CCP primarios de glándulas salivales son tumores malignos de alto grado y extremadamente raros, menos del 1 % de todos los tumores de glándulas salivales y menos del 2 % de todos los tumores glandulares malignos. Afectan preferentemente a glándulas salivales mayores, concretamente glándula parótida. Producen infiltración local con invasión angiolímfática y perineural tempranas, y frecuentes metástasis regionales y a distancia [5]. Tienen un comportamiento y características similares al CCP pulmonar, de hecho se suelen diagnosticar tras descartar previamente el origen pulmonar. Histológicamente, se caracterizan por una proliferación de células anaplásicas con escaso citoplasma, y diferenciación neuroendocrina [2,6].

En neoplasias de glándulas salivales con adenopatías, es aconsejable además la búsqueda de metástasis pulmonares y óseas. El CCP parotídeo se presenta más frecuentemente como metástasis, cuyo foco primario suele ser pulmonar, que como tumor primario. Su pronóstico es mejor que los CCP primarios de pulmón y otras localizaciones en el área de cabeza y cuello [7].

Las metástasis parotídeas del CCP pulmonar constituyen el 1.7% de los tumores malignos parotídeos. Ocurren más frecuentemente en varones, en la quinta a séptima décadas, con clínica similar a neoplasia maligna primaria (crecimiento rápido de la tumoración y parálisis facial).

El diagnóstico de certeza viene determinado por la inmunohistoquímica: expresan cromogranina, sinaptofisina, CD57, CD56 y neurofilamentos; y la mayoría son positivos a citokeratinas con patrón perinuclear, y negativos a S-100 y HMB45

[8,9]. La PAAF si es positiva ayuda a confirmar el diagnóstico, que en manos expertas llega al 85% de sensibilidad y 91.1% de especificidad [10], y junto a pruebas de imagen nos ayudan a descartar una enfermedad metastásica, de importancia crucial para planificar el tratamiento.

Su tratamiento es controvertido, debiendo ser agresivo incluyendo parotidectomía subtotal o total con preservación del nervio facial y vaciamiento cervical electivo (curativa si se trata de una metástasis aislada o para control sintomático) asociada a radioterapia complementaria locoregional por el riesgo alto de recurrencia local. Se reserva la quimioterapia para casos de metástasis a distancia y recidivas [11]. La cirugía y la radioterapia posoperatoria podría mejorar el control local, pero ninguna modifica la supervivencia a largo plazo. El tamaño del tumor es el factor pronóstico más importante, y cuando es mayor de 4 cm el pronóstico es infausto, aunque la presencia de numerosos marcadores neuroendocrinos le hace tener mejor pronóstico.

CONCLUSIONES

Las metástasis parotídeas del CCP pulmonar, deben formar parte del diagnóstico diferencial de neoplasias parotídeas, ya sean metástasis precedentes de otras neoplasias de cabeza y cuello, o neoplasias parotídeas primarias por su similitud clínica. Es importante descartar la importancia de realizar una PAAF, que junto a pruebas de imagen ayudan a descartar una enfermedad metastásica, de importancia crucial para plantear el tratamiento.

BIBLIOGRAFÍA

1. Ulubas B, Ozcan C, Polat A. Small cell lung cancer diagnosed with metastasis in parotid gland. *J Craniofac Surg.* 2010;21:781-3.
2. Franzen A, Günzel T, Lieder A. Parotid gland metastases of distant primary tumours: a diagnostic challenge. *Auris Nasus Larynx.* 2016;43:187-91.
3. Franzen A, Pfaltz M. Parotid tumors of non-glandular origin: local and distant metastases

METÁSTASIS EN GLÁNDULA PARÓTIDA POR CARCINOMA MICROCÍTICO PULMONAR.
DESCRIPCIÓN DE UN CASO
SÁNCHEZ-LEGAZA E ET AL

- in the parotid gland. *Laryngorhinootologie*. 1997;76(12):735-9.
4. Hisa Y, Tatemoto K. Bilateral parotid gland metastases as the initial manifestation of a small cell carcinoma of the lung. *Am J Otolaryngol*. 1998;19;140-3.
 5. Franzen A, Schmid S, Faltz MP. Primary small cell carcinomas and metastatic disease in the head and neck. *HNO*. 1999;47:912-7.
 6. Bron L, Traynor S, McNeil E, O'Brien CH. Primary and metastatic cancer of the parotid: Comparison of clinical behavior in 232 cases. *Laryngoscope*. 2003;113: 1070-5.
 7. Kim HJ, Cho KJ, Gong G. A parotid mass with unusual cytological feature. *Cytopathology*. 2005;16:105-7.
 8. Boeger D, Hocke T, Esser D. Metastasis of a small cell carcinoma to the parotid gland. *Laryngorhinootologie*. 2005;84:117-20.
 9. Nuyens M, Chupbach J, Stauffer E. Metastatic disease to the parotid gland. *Otolaryngol Head Neck Surg*. 2006;135:844-8.
 10. Henke AC, Cooley ML, Hughes JH, et al. Fine-needle aspiration cytology of small cell carcinoma of the parotid. *Diagn Cytopathol*. 2001;25:126-9.
 11. Shi S, Fang QG, Liu FY, Sun CF. Parotid gland metastasis of lung cancer: a case report. *World J Surg Oncol*. 2014;12:119.