



Journal of business and entrepreneurial studies
ISSN: 2576-0971
journalbusinessentrepreneurial@gmail.com
Colloquium editorial
Ecuador

Análisis social sobre informe de un caso clínico quirúrgico: Cistoadenoma mucinoso de ovario

Gómez, Glubis; Palacios, Yadira; Fiallos, John; Pérez, Giovanni

Análisis social sobre informe de un caso clínico quirúrgico: Cistoadenoma mucinoso de ovario

Journal of business and entrepreneurial studies, vol. 4, núm. 1, 2020

Colloquium editorial, Ecuador

Disponible en: <http://www.redalyc.org/articulo.oa?id=573661266021>


Esta obra está bajo una Licencia Creative Commons Atribución-NoComercial-SinDerivar 4.0 Internacional.

Análisis social sobre informe de un caso clínico quirúrgico: Cistoadenoma mucinoso de ovario

Social Analysis report of a surgical clinical case: Mucinous ovarian cystadenoma

Glubis Gómez glubisg@yahoo.es

Docente de la Universidad de Guayaquil, Ecuador

 <http://orcid.org/0000-0003-0893-5751>


Yadira Palacios yadiralunita06@hotmail.com

Médico General del Ministerio de Salud, Ecuador

 <http://orcid.org/0000-0003-0712-4439>


John Fiallos johnnofiallos@hotmail.com

Médico General,, Ecuador

 <http://orcid.org/0000-0001-7444-4665>

Giovanny Pérez giovannyperez37@gmail.com

Médico General en funciones hospitalarias, Ecuador

 <http://orcid.org/0000-0001-8756-2150>

Journal of business and entrepreneurial studies, vol. 4, núm. 1, 2020

Colloquium editorial, Ecuador

Recepción: 03 Septiembre 2018

Aprobación: 23 Febrero 2019

Redalyc: <http://www.redalyc.org/articulo.oa?id=573661266021>

CC BY-NC-ND

Resumen: La presente investigación trata sobre el caso de una paciente con un cuadro de dolor abdominal agudo y una gran tumoración abdominal, llega a la Clínica Sur Hospital y en base a los estudios clínicos y de imágenes se postuló el diagnóstico abdomen agudo por posible torsión de tumor gigante de ovario. La laparotomía exploratoria demostró apéndice cecal plastronada y tumor gigante de ovario derecho que por estudios histopatológicos resultó ser apendicitis aguda y un cistoadenoma mucinoso benigno de ovario.

Palabras clave: Apendicitis aguda, tumor gigante de ovario, cistoadenoma mucinoso benigno.

Abstract: The present investigation deals with the case of a patient with a picture of acute abdominal pain and a large abdominal tumor, arrives at the Clínica Sur Hospital and based on clinical and imaging studies, the diagnosis of acute abdomen was postulated due to possible tumor twisting, ovary giant. The exploratory laparotomy showed a plastron cecal appendix and a giant tumor of the right ovary which, due to histopathological studies, turned out to be acute appendicitis and a benign mucinous ovarian cystadenoma.. Key Word: Acute appendicitis; giant ovarian tumor; benign mucinous cystadenoma. 1. Introducción

Keywords: Acute appendicitis, giant ovarian tumor, benign mucinous cystadenoma.

INTRODUCCIÓN

Los quistes gigantes de ovario se denominan al crecimiento quístico del ovario de más de 2 cms de diámetro.

Los cistoadenomas mucinosos son tumores benignos.^{4 5 6}Comprenden entre el 15 - 25 % de todos los tumores ováricos, de los cistoadenomas mucinosos el 85% son benignos y el 6% son de bajo potencial maligno y un 9% son tumores invasivos.

Se caracterizan por alcanzar un gran tamaño son una variedad de tumores grandes que se reportan en la literatura mundial⁴, proviene de la metaplasia del epitelio germinal de revestimiento del mesotelio ovárico, se caracterizan por la presencia de glándulas y quistes cubiertos por células epiteliales con abundante mucina intracitoplásmica que se parecen al epitelio del endocérvix, intestino o de ambos a la vez, pueden contener glándulas o células de Paneth y argentifines son capaces de secretar activamente algunas hormonas peptídicas gastrointestinales.

Las tumoraciones que son unilaterales, quísticas, móviles y lisas son con más probabilidad benigna, las que se encuentran de formas bilaterales, sólidas, fijas, irregulares y acompañadas de ascitis o con crecimiento rápido sugieren un comportamiento maligno. No hay incidencia importante de bilateralidad en los cistoadenomas mucinosos.

A simple vista se pueden observar cómo tumores de forma circular u ovoideas, con cápsula lisa que generalmente son translúcidas o de color blanquecina o azulado, el interior está dividido en una serie de tabiques o locus independientes que por lo general contienen un líquido transparente, viscoso. Generalmente, se unen al ligamento ancho por medio de un pedículo con riego sanguíneo.

Los tumores mucinosos de ovario que contienen epitelio intestinal son los más probables de estar en la categoría de los de bajo potencial maligno o en los invasivos.

Habitualmente producen pocos síntomas, y suelen ser inespecíficos. Se vuelven clínicamente manifiestos debido al crecimiento o en casos de torsión. Los síntomas más frecuentes consisten en distensión abdominal, dolor de tipo opresivo en hipogastrio, así como síntomas urinarios y gastrointestinales debido a compresión extrínseca. Puede ocurrir dolor debido a torsión, ruptura o hemorragia del quiste.

Los cistoadenomas mucinosos más frecuentes son inacción, sepsis, obstrucción intestinal, atelectasia pulmonar y hasta embolismo. Las metástasis pueden ser hematógenas, linfáticas en los estadios tardíos de la enfermedad.

El tratamiento en mujeres de edad avanzada de todas las formas de los tumores mucinosos son la salpingooforectomía bilateral más histerectomía, en mujeres jóvenes sin paridad se prefiere mantener la fertilidad y se justifica la preservación del útero y anexo contralateral cuando el tumor es bilateral la extirpación quirúrgica es el procedimiento más razonable.

Un tumor abdominal gigante puede ejercer un efecto de masa sobre las estructuras circundantes. Con la edad el ovario envejece en sus funciones sin embargo nunca pierde su capacidad para generar tumores. El potencial neoplásico de la gónada femenina es ampliamente conocido; se observa neo formaciones ováricas en todas las etapas de la vida de la mujer.

El riesgo de presentar tumores epiteliales se incrementa con la edad, por lo general cuando son detectados, su tamaño es grande, en donde la Imagenología puede ayudar a establecer su diagnóstico.

Estudios de imágenes se recomienda primero la realización de ultrasonido abdominopélvico y luego la tomografía abdominopélvica

con contraste en varios estudios, sólo el 30% al 44% de éstos fueron correctamente identificados antes de la intervención quirúrgica. La laparoscopia o laparotomía exploradora permite realizar el diagnóstico y al mismo tiempo ser el tratamiento definitivo, logrando extirpar la tumoración completa sin complicaciones.

MATERIALES Y MÉTODOS

Se realizó un estudio de tipo transversal en la cual se presenta una Paciente femenina de 32 años, procedente de Bajos de Chanduy en Santa Elena, soltera, nulípara, que acude a consulta de emergencia por presentar dolor abdominal y abultamiento abdominal importante. La paciente presenta un abdomen eminentemente globuloso. El cuadro clínico se inició hace 24 horas caracterizado por dolor abdominal difuso que se acompañaba de astenia, náuseas, febrícula con cuantificada.

El dolor fue continuo de intensidad moderada que aumentaba con los movimientos respiratorios y la deambulacion.

Como antecedente patológico podemos anotar que la distension abdominal tiene 2 años de evolucion que se incrementó su volumen en forma progresiva pero asintomática.

RESULTADOS

Examen Físico

Al palpar el abdomen se apreció a dolor a la presión profunda y se podía observarse ya rigidez de la pared abdominal en la fosa ilíaca derecha, hiperestesia en cuadrante inferior derecho.

El punto de máximo dolor a la presión se sitúa en el punto medio de la línea que une el ombligo con la espina ilíaca anterosuperior o punto de Mac Burney y en el punto de Lanz, límite entre los tercios derecho y medio de la línea interespinal superior. El signo de la descompresión dolorosa del abdomen o signo de Blumberg era positivo, también se pudo observar en la ligera flexión de la cadera por irritación del músculo psoas ilíaco fue hiperálgico.

Al tacto rectal permitió confirmar la existencia de dolor a la presión del fondo de saco peritoneal del lado derecho, y corroborado con la maniobra de San Martino (distension del esfínter anal) permitió precisar la localización del dolor y la contractura abdominal.

Cabeza: normo cefálica, facie dolorosa, cabello bien implantado.

Tórax: mamas normotróficas, pulmones, corazón y grandes vasos normales.

Abdomen: presenta una gran tumoración abomino pélvica que aparenta ser un embarazo de más de 38 semanas de gestación, hay marcada circulación colateral, abdomen que mide desde el borde superior de la sínfisis del pubis hasta el apéndice xifoideo unos 45 cms.

Al examen vaginal se observó un cérvix pequeño cerrado, no se palpó útero ni anexos.

Antecedentes Gino obstétricos: es nulípara, tiene actividad sexual, menarquía a los 14 años, ciclos menstruales normales, no hay antecedente personales y familiares que llamen la atención.

Exámenes de laboratorio

El laboratorio de rutina informó: hematocrito 39%, hemoglobina 12%, leucocitos 12000 mm³, con fórmula conservada, plaquetas 250.000 mm³, segmentados 83%, linfocitos 40%. glicemia 87%, creatinina 0,1 mg, tiempos de coagulación, tiempo parcial de tromboplastina normal.

Radiografía simple

La radiografía simple de abdomen reveló ausencia de partes fetales óseas.

Ecografía Abdominal pélvico

Se observa una tumoración quística en su interior líquido que mide 40 cms de diámetro se observa apéndice cecal aumentado de tamaño sus paredes que indica proceso inflamatorio agudo.

TAC Abdomino pélvico

Órganos intra abdominales normales se visualizada gran masa tumoral quística de 35 cms por 40 cms que ocupa toda la cavidad abdomino pélvica que comprime y desplaza estructuras abdominales y pélvicas, aparentemente de origen ovárico.

Además, se observa una masa que corresponde a apéndice cecal adherida a tumoración. Tumoración que en su interior se observa septos y líquido, No adenopatías retroperitoneales no haya captaciones anormales del medio de contraste.

Con todos estos datos precedentes se consideró la posibilidad de un cuadro de apendicitis aguda y tumoración de ovario por lo que proyectó una laparotomía exploradora.

El pronóstico del cistoadenoma benigno es excelente; sin embargo, es fundamental su adecuado seguimiento por el riesgo, aunque mínimo de recidiva.

Intervención Quirúrgica

Bajo anestesia general se realizó una incisión línea media abdominal de 40 cms se abordó cavidad peritoneal y se encontró una gran tumoración quística de 50 cms de largo por 40 de ancho, se explora órganos y se encontró un plastrón apendicular que se procedió a la ligadura del meso y arteria apendicular con vicryl 0, se ligó base apéndice cecal con doble ligadura de vicryl0 y se extrajo la pieza. Luego se procedió a liberar e individualizar la gran tumoración que se clampeó en su hilio en la trompa de Falopio derecha que incluía el ovario y se procedió a la ligadura doble con vicryl 0, se observó el útero ligeramente aumentado de tamaño, pero de aspecto normal, ovario y trompa normal contralateral normal.

A simple vista se observan como tumores de forma circular u ovoideas, con cápsula lisa que, translucidas o de color blanco azulado, el interior está dividido en una serie de tabiques o locus contienen un líquido transparente, viscoso, que se unen al ligamento ancho por medio de un pedículo con riego sanguíneo.

Hígado, estómago, intestino delgado y grueso de aspecto normal. No se encontró líquido en cavidad y peritoneo normal.

En el transoperatorio la paciente estuvo en condiciones hemodinámicas estables, se procedió al cierre de cavidad por planos según técnica acostumbrada. La medicación parenteral fue de solución salina 0.9% cefazolina 1 g cada 8 horas, amikacina 500 mg cada 12 horas, omeprazol 40 mg cada 12 horas, en la terapia del dolor se administró ketorolaco 40 mg, metoclopramida 10 mg por microgoteo.

El procedimiento quirúrgico realizado fue: apendectomía y tumorectomía y salpingo oforectomía derecha.

El postoperatorio curso satisfactoriamente y fue dada de alta médica a las 24 horas en buenas condiciones generales con medicación oral de antibiótico, analgésico. Se continuó seguimiento posterior con una buena evolución a excepción de que en la herida quirúrgica se formó un seroma a los 8 días que fue drenado 30 cc y se cubrió para curaciones subsecuentes.

Macroscópica

Se envió una pieza quirúrgica de tumoración quística de 50 cms por 40 cms de superficie, peso de 2 kg. lisa amarillenta, adherida trompa de Falopio y ovario, además se envió apéndice cecal plastronada.

Microscopia

Los cortes histológicos muestran pared del quiste constituida por tejido fibroso que incluye segmentos de estroma ovárico con vasos congestionados y hemorragia intersticial. En la superficie interna formada por epitelio cilíndrico simple y ciliados. La trompa de Falopio congestiva e infiltrado inflamatorio.

Apéndice cecal con exudado de neutrófilos y gran reacción fibrinopurulenta serosa, con micro abscesos focales dentro de la pared.

Diagnóstico

Cistoadenoma mucinoso benigno ovario derecho, salpingitis crónica derecha, apendicitis aguda plastronada.

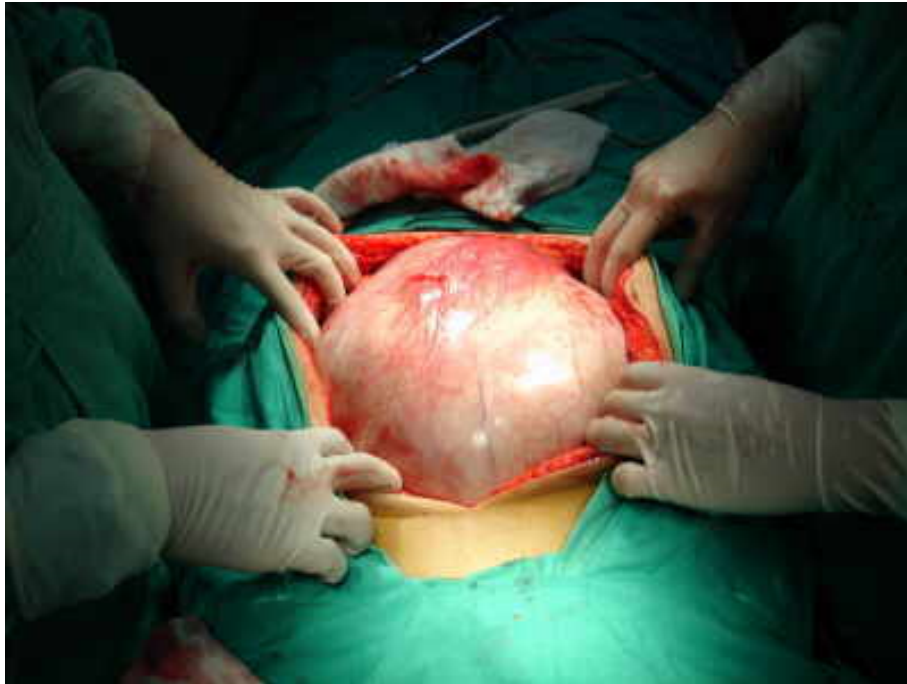

Imagen 1
Los autores

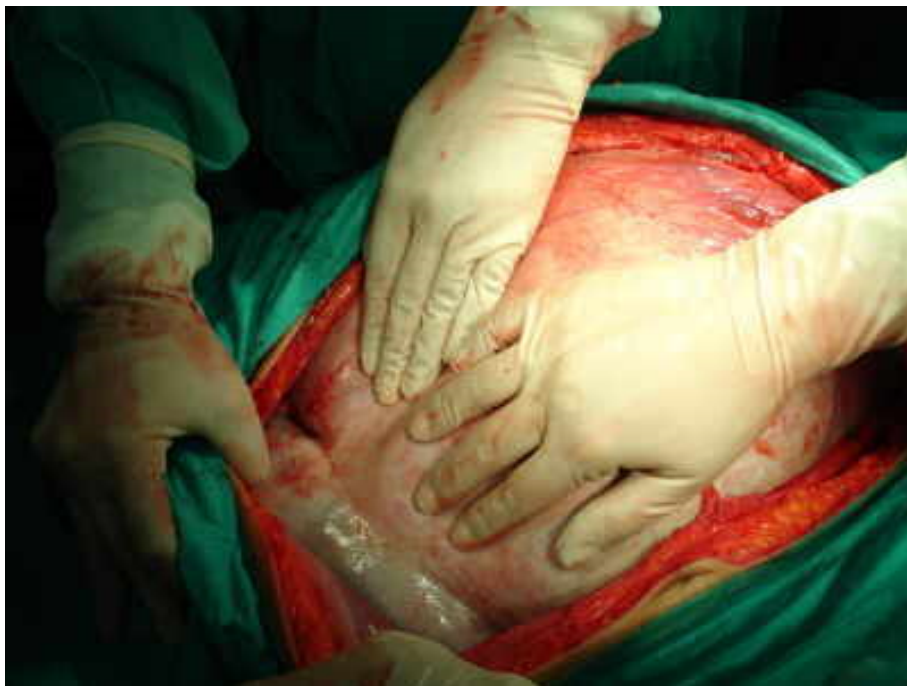

Imagen 2
Imagen 2
Los autores

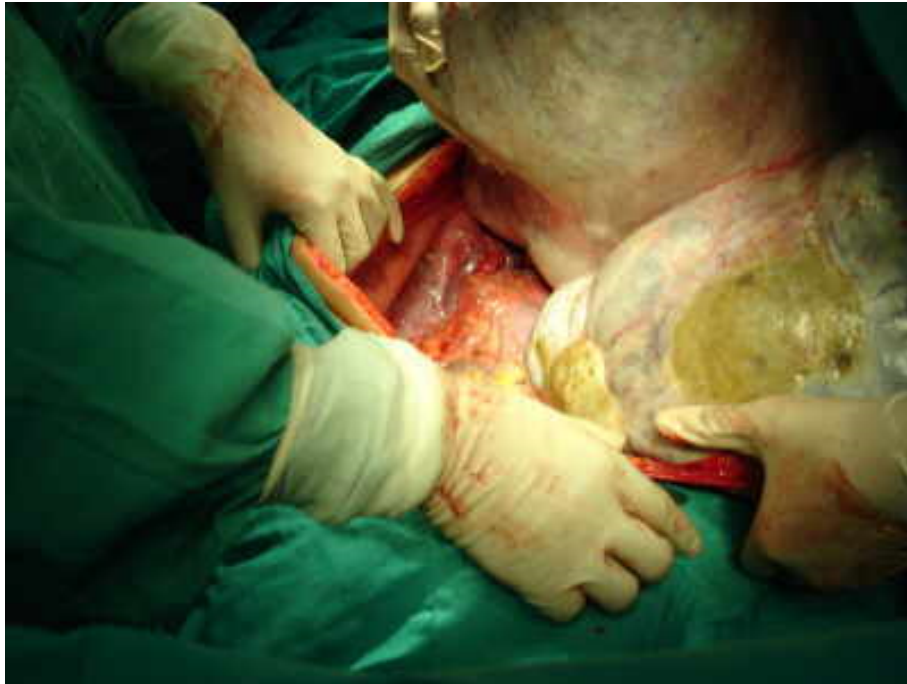

Imagen 3
Los autores

DISCUSIÓN

Los tumores de ovario no son tan frecuentes como los del útero y de mama, pero constituyen el tercer grupo de tumores benignos y malignos de la mujer. Los tumores quísticos gigantes se confunden con embarazo, o con ascitis, la mejor forma de confirmar el diagnóstico de estas grandes masas es por ultrasonido que se puede corroborar por TAC y el estudio histopatológico transoperatorio.

En los estudios realizados tanto clínicos como de laboratorio se diagnostica tumor gigante de ovario.

CONCLUSIONES

En este caso el cuadro clínico fue confuso pues mantenía una tumoración gigante intrabdominal y un cuadro de apendicitis aguda que podía confundir con una torsión del tumor en su hilio. Por lo que la laparotomía exploradora fue lo más acertado para resolver el cuadro clínico.

Todos los exámenes de imágenes que se realizó concluían que se trataba de una tumoración ovárica derecha que determinaba su peso, estructura corporal contenido de fluido o sólidos.

Referencias

Arita, J. Pérez, L. (1995). Cistoadenoma mucinoso. Informe de un caso y revisión de literatura. *Revista Médica hondureña*, 63,(1), 30-35.

- Aure, J. Kolslad. (1971). Clinical and Histologic Studies of Ovarion. Long Term follow up 990 cases. *Obstet Gynecol*, 37(1), 1-9.
- Cabero, L. (2013). *Tratado de Ginecología*. Madrid: Editorial Panamericana
- Coceo A, Knopp, R. Alkasian, C. (1986). 125 serum levels correlated with second look opretaiions among ovarian cancer patients. *Obstet Gynecol*, 67(1), 685-689.
- Coceo A, Knopp, R. Alkasian, C. (1986). 125 serum levels correlated with second look opretaiions among ovarian cancer patients. *Obstet Gynecol*, 67(1), 685-689.
- Fenoglia, C., Ferency, A. (1975). Mucinous Tumors of the Ovary, ultraestructural studies of mucinous Cystoadenoma with histogenetic consideration. *Cancer*. 36(1), 1706-1722.
- García, M., Figueroa, B. Zollinger, E. (1990). Syndrome due to a borderline mucinous cystoadenoma of the ovary. *Obstet Gynecol*. 75(1), 549-552.
- Gori, J., Larusso, et al. (2008). *Ginecología* (2 edición). Buenos Aires, Argentina: El Ateneo
- Robert, E. Scully. (1982). *Tumors of the Ovary and Maldeveloped Gonads*. Washington, Estados Unidos: American Registry of Pathology
- Roscu y Ackerman. (2013). *Patología Quirúrgica*. México: Amolca
- Schwartz (2016). *Principio se Cirugía*. México: Mc Graw Hill
- Symond R, Spratz A. (1963). Large Tumors. *Obstet Gynecol*, 22(1), 423-425.
- Soto, M., Goné, A., Calzada, M., Romero, A. (2007). Cistadenoma seroso gigante de ovario. Reporte de un caso y revisión de la bibliografía. Caso clínico. *Rev Fac Med UNAM*, 1(1), 40-41.
- Williams (2012). *Ginecología*. México: Mc Graw Hill Ediciones